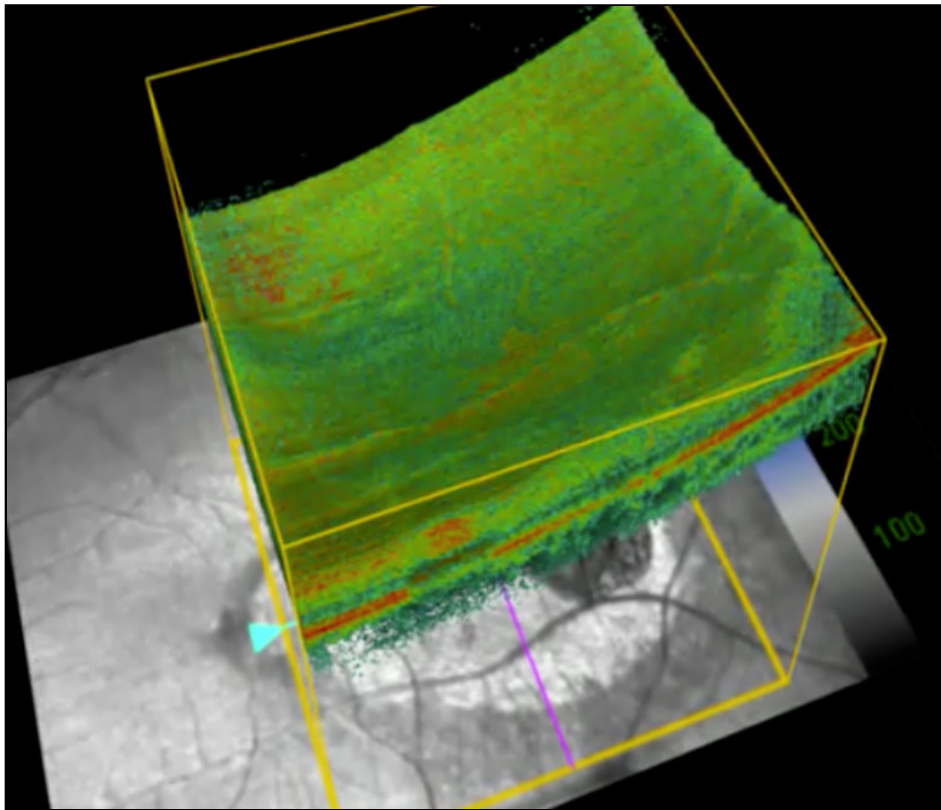


ZPA

Video zum Beitrag „Optische Kohärenztomographie – Bewährung im klinischen Alltag“



Der Film zeigt einen Patienten mit einer staphylomatösen Veränderung über einer abgeheilten Chorioretinitis Läsion unbekannter Genese. 3D Rekonstruktion eines Carl Zeis Meditec™ Cirrus HD-OCT Datensatzes. Die Videosequenz wurde uns freundlicherweise von Dr. Carl Glittenberg (Wien) zur Verfügung gestellt.