

Funktionelle chirurgische Anatomie

Für eine zeitgemäße Mikrochirurgie der Glaukome sind Grundkenntnisse der funktionellen chirurgischen Anatomie wesentlich. Die Strukturen der Hydrodynamik des menschlichen Auges stehen kreisförmig angeordnet in enger nachbarschaftlicher Beziehung (Abbildung 1).

Nur die Abflußwege (Trabekelmaschenwerk, Schlemmscher Kanal) sind der direkten gonioskopischen Beurteilung zugänglich. Der Ort der Kammerwassersekretion (Pars plicata des Ziliarkörpers) ist hingegen in der Regel nicht direkt einsehbar. Mit Hilfe der Ultraschallbiomikroskopie läßt sich der vordere Augenabschnitt mit Iris, Kammerwinkel und Ziliarkörper darstellen, zum Beispiel für die Diagnostik der Ziliarblockglaukome.

Anatomische Leitstrukturen

Der Limbus ist die Übergangszone zwischen Kornea und Sklera bzw. Konjunktiva. Im Kammerwinkel – dem Limbus gegenüber – befindet sich eine Einbuchtung, der Sulcus

scleralis. Er nimmt den Schlemmschen Kanal und das Trabekelmaschenwerk auf. Der Sulcus scleralis ist vorne durch die Schwalbesche Linie von der Hornhaut und hinten durch den Sklerasporn vom Ziliarkörper getrennt.

Das Trabekelmaschenwerk reicht vom Sklerasporn bis zur Schwalbeschen Linie. Für seine Funktionalität ist von Bedeutung, daß der sehnige Anteil der Pars longitudinalis des Ziliarmuskels einstrahlt. Hier ist auch ein wichtiger Angriffspunkt von Medikamenten, die über den Zug des Ziliarmuskels die trabekuläre Fazilität beeinflussen, zum Beispiel Pilocarpin.

Der Schlemmsche Kanal liegt in der Tiefe hinter dem Trabekelmaschenwerk, eingebettet in den Sulcus scleralis. Von dort wird das Kammerwasser über intrasklerale Sammelkanälchen in das episklerale Venensystem abgeleitet.

Der Sklerasporn ist die anatomische Grenze zwischen den Geweben des Kammerwasserabflusses und denen der -bildung. Nur hier ist der Ziliarkörper fest mit der Sklera verbunden, während er ihr im übrigen Bereich, dem Spatium supraciliare, locker anliegt.

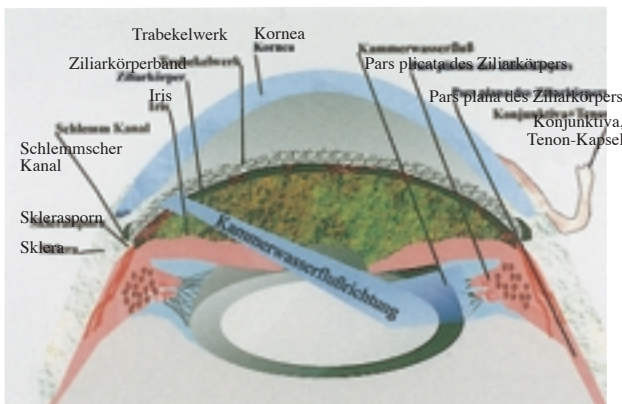


Abbildung 1 Kammerwasserströmung: Die Pupillarebene trennt die beiden Hauptkompartimente, die Vorder- und Hinterkammer, und ist in ihrer anatomischen Beziehung zur Linsenvorderfläche für die Hydrodynamik von entscheidender Bedeutung.

Die Ziliarkörperfortsätze ragen in die Hinterkammer hinein. Sie sind der Ort der Kammerwassersekretion und werden nach einer Iridektomie ebenso sichtbar wie die Zonulafasern, die zwischen ihnen inserieren.

Gonioskopische Identifizierung der Leitstrukturen

Die für den Kammerwasserabfluß entscheidenden Strukturen des Kammerwinkels liegen zwischen der peripheren Iris und der peripheren Hornhaut (Abbildung 2).

Die periphere Iris ist an ihrer Anheftungsregion am Ziliarkörper verdünnt. Deshalb gelingt eine Laser-Iridotomie peripher einfacher als mittelperipher. Innerhalb der Iriskrypten der basalen Iris ist diese besonders dünn und laserchirurgisch leicht zu perforieren.

Zwischen Skleralsporn und Iriswurzel liegt das Ziliarkörperband, die gonioskopisch sichtbare Vorderfläche des Ziliarkörpers. Die Weite des Ziliarkörperbandes variiert erheblich, wobei es bei myopen Patienten häufig breiter ist als bei Hyperopie. Bei einem gering pigmentierten Auge bedarf es der besonderen Beachtung, damit das kräftiger pigmentierte Ziliarkörperband nicht mit dem Trabekelmaschenwerk,

zum Beispiel bei einer Laser-Trabekuloplastik, verwechselt wird.

Der Skleralsporn ist gonioskopisch als gering prominente, weißliche, scharf begrenzte Linie vor dem Ziliarkörperband zu erkennen. Häufig wird er von kleinen Irisausläufern überkreuzt, die in das hintere Trabekelmaschenwerk einstrahlen. Bei massiver Ausprägung wäre dies als goniodysgenetischer Befund zu bewerten. Der Skleralsporn ist eine wichtige Leitstruktur für die Zyklodialyse und die Goniophotokoagulation bei einer Kammerwinkel-Rubeosis.

Das Trabekelmaschenwerk liegt unmittelbar vor dem Skleralsporn, wobei die an einer verstärkten Pigmentierung erkennbaren Anteile vor dem Schlemmschen Kanal funktionell entscheidend sind. Da die Pigmentgranula aus der vorderen Uvea mit dem Kammerwasser in das Trabekelmaschenwerk gelangen, ist die Pigmentierung und damit die Orientierung für das Auffinden des Schlemmschen Kanals bei hellen Irides gering, nimmt jedoch auch hier im Laufe des Lebens zu. Bei einem Pigmentdispersions- oder Exfoliationssyndrom ist das Trabekelmaschenwerk pathologisch pigmentiert und kann fast schwarz erscheinen.

Die Schwalbesche Linie ist die vorderste Kammerwinkelstruktur, hier beginnt die periphere Hornhaut. Sie ist zuweilen als weißliche, meist als pigmentierte Linie erkennbar. Über-

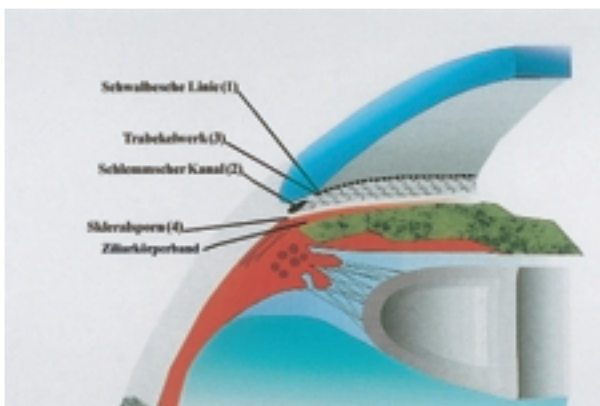


Abbildung 2 Kammerwinkel: Auf Höhe der stärksten Pigmentierung liegt der Schlemmsche Kanal. Nur am Skleralsporn sind Sklera und Aderhaut fest miteinander verbunden, so daß die Kammerwinkelbucht hier vom Suprachoroidalraum getrennt wird. Die Lage der Irisvorderfläche entscheidet über die Kammerwinkelweite und damit über die Glaukomform.

schreitet die Trabekelpigmentierung die Schwalbesche Linie, spricht man vom Sampolesi-Zeichen. Es ist pathognomonisch für die Erschöpfung der trabekulären Fazilität und somit ein funktionell ungünstiges Phänomen. Reicht die Pigmentierung für eine präzise Lokalisation der Schwalbeschen Linie nicht aus, so läßt sie sich aufgrund der Brechung eines schmalen Lichtspalts hinreichend genau orten, anhand der Konvergenz des reflektierten Lichts von Hornhautvorder- und -rückfläche. Die Schwalbesche Linie ist eine wichtige Leitstruktur für die Goniotomie, da die Inzision mit dem Goniotomiemesser genau dahinter erfolgen sollte.

Welche Strukturen zwischen Ziliarkörperband und Schwalbescher Linie in der überwiegenden Zirkumferenz gonioskopisch sichtbar sind, definiert die Kammerwinkelweite. Hierfür gibt es verschiedene Klassifikationen, nach denen die Einteilung in Weit- und Engwinkelglaukome sowie das Abschätzen des Blockierungsrisikos bei Winkelblockglaukomen möglich sind.

Identifizierung der Leitstrukturen von außen

Entscheidend für die sachgerechte Ausführung einer Glaukoperation ist eine korrekte Zuordnung der Leitstrukturen in der Limbusregion zu den Geweben des Kammerwinkels und der Hinterkammer, denn die für Glaukoperationen wichtige funktionelle chirurgische Anatomie konzentriert sich auf die äußere Limbusregion und die darunterliegenden Gewebe (Abbildung 3).

Der anatomische Limbus oder korneolimbaler Übergang ist definiert als das Ende der Bowmanschen Membran. Als chirurgischer Limbus, sklerolimbaler Übergang oder Blau-Weiß-Grenze wird dagegen die Grenze zwischen der weißen Sklera und dem graublauen Bereich bezeichnet, in dem transparentes Hornhautgewebe uhrglasförmig zwischen eine innere und eine äußere Skleralamelle eingebettet ist.

Der Bereich zwischen diesen Übergängen, die Limbuszone wird von Bindehaut und Tenon-Kapsel bedeckt. Die Bindehaut inseriert etwa 0,5 mm hinter dem anatomischen Limbus, jedoch nicht kreisförmig, sondern in Form eines querstehenden Ovals, so daß die Limbuszone oben und unten breiter ist (1–1,5 mm) als nasal und temporal (0,3–0,5 mm). Dies ist wichtig

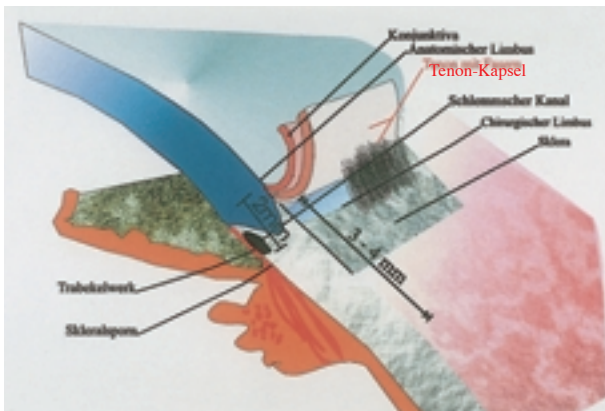


Abbildung 3 Der Übergang der Bindehaut in die periphere Hornhaut definiert den anatomischen Limbus. Die Tenon-Kapsel inseriert am chirurgischen Limbus. Die Limbuszone dazwischen ist oben und unten breiter als nasal und temporal. Die Distanz zwischen anatomischem Limbus und Ende der Pars plicata beträgt 3–4 mm, abhängig von Refraktion und Bulbusgröße.

für die Bestimmung des Abstands bei Eingriffen am Ziliarkörper, zum Beispiel bei Zyklodestruktion, oder für Pars-plana-Zugänge.

Die Tenonkapsel ist mit dem Bindegewebe des Limbus bis etwa 0,5 mm hinter der Bindehautinsertion verbunden. Dies ist bei allen Eingriffen zu berücksichtigen, bei denen die Bindehaut am Limbus abgetrennt wird, zum Beispiel bei Filtrationsoperationen mit fornixbasalem Bindehautlappen.

Für die korrekte Darstellung der Limbuszone sind die Adhärenzen zwischen Tenon-Kapsel und Limbus zu lösen. Nur so ist die Blau-Weiß-Grenze darstellbar, die den Skleralsporn markiert; der Schlemmsche Kanal ist anterior davon zu suchen (Abbildung 4). Dies ist bei

Die Inzision am vorderen Limbus führt in den Kammerwinkel, die Inzision am hinteren Limbus auf den Skleralsporn.

vielen Operationen sehr wichtig, zum Beispiel bei einer Trabekulotomie, denn die Inzision am vorderen Limbus führt in den Kammerwinkel, die Inzision am hinteren Limbus auf den Skleralsporn. Beide Orientierungsmarken weisen die korrekte Lage einer Trabekulektomieöffnung zu (Abbildung 5).

Wird dagegen bei einer Öffnung des Kammerwinkels über den sklerolimbalen Übergang hinaus der Skleralsporn selbst und die Region dahinter verletzt, so ist eine Ziliarkörperblutung die logische Folge.

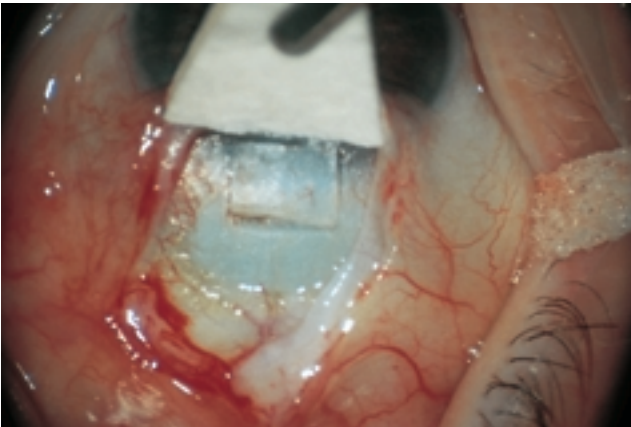


Abbildung 4 Übergang der Sklera in die Kornea am chirurgischen Limbus, der Blau-Weiß-Grenze, die das erste Auftreten von kornealem Gewebe markiert. Das Vorritzen der Skleralamelle für eine zielgenaue Trabekulektomie nimmt die Blau-Weiß-Grenze in die Mitte und orientiert sich damit an dieser äußeren Leitstruktur.

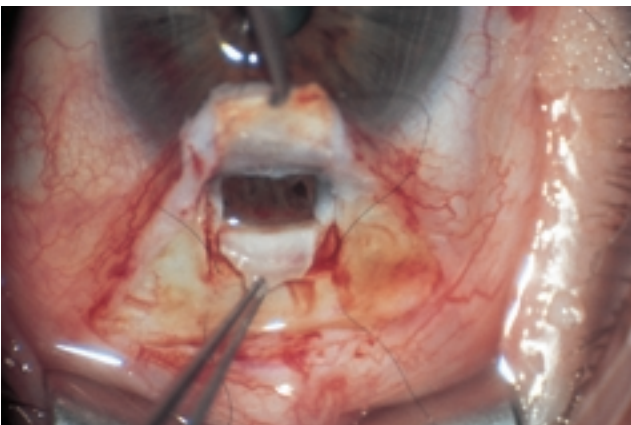


Abbildung 5 Trabekulektomie: Der Assistent hält die Skleralamelle nach vorn, an ihren Ecken sind bereits zwei Nylonfäden zur Fixation gelegt. Das Trabekelstückchen ist noch skleral fixiert und nach hinten deflektiert, so daß die Öffnung freiliegt. Die starke Pigmentierung gibt Gewißheit, daß Trabekelmaschenwerk und Schlemmscher Kanal exzidiert werden.

Die vorderen Ziliararterien versorgen den Ziliarkörper hinter dem Skleralsporn. Sie verlaufen in den Regionen, wo die geraden Augenmuskeln ansetzen. Aus diesem Grunde ist bei Eingriffen am Limbus gerade an diesen Stellen mit einem erhöhten Blutungsrisiko zu rechnen.

Die Pars plicata des Ziliarkörpers läßt sich mit Intensivdiaphanoskopie oder Ultraschallbiomikroskopie exakt lokalisieren. Erscheint eine präzise Lokalisation verzichtbar, ist zum Beispiel bei der transskleralen Photokoagulation die Platzierung der Lasersonde 1,5 mm hinter dem korneolimbale Übergang häufig korrekt. Dabei sind jedoch Abweichungen der üblichen

Topographie der Pars plicata zu bedenken, beispielsweise bei einem hochmyopen Auge oder bei einem Buphthalmus.