
Inhalt

Vorwort zur 2. Auflage	IX	Phako = refraktive Chirurgie?	13
Inhaltsverzeichnis	V	Wohin mit dem Schnitt?	13
Einführung	1	Beispiele	13
Wie lernt man Phako?	3	Dosierung	13
1. Vorteile der Phakoemulsifikation	3	Limbal Relaxing Incision	14
2. Wie lerne ich Phako?	3	Falsche Schnittlokalisierung	14
3. Erst Kernexpression oder gleich Phako?	3	7. Die Horizontalnaht	14
4. Welche Anästhesie?	4		
Kapitel I		Kapitel II	
Der selbstabdichtende Schnitt	5	Kapseleröffnung	16
1. Geschichte	5	1. Geschichte	16
2. Was macht einen Schnitt selbstabdichtend?	5	2. Vorteile der Kapsulorhexis	16
3. Vor- und Nachteile	6	3. Varianten der Kapsulorhexis	16
Vorteile	6	4. Kapsulorhexis mit Kanüle	17
Nachteile	6	Vorbereitung	17
4. Frown Incision	6	Durchführung	17
Geschichte	6	Ergebnis	19
Aufbau	7	5. Kapsulorhexis mit Kapselpinzette	19
Erster Schnitt	7	Vorbereitungen	19
Tunnelpräparation	7	Durchführung	19
Trouble-shooting	8	6. Vergleich der Methoden und besondere Indikationen	20
Parazentese	8	Kapsulorhexis mit Kanüle	20
Vorderkammereröffnung	9	Kapsulorhexis mit Pinzette	22
Schnitterweiterung	9	Bei jungen Patienten	22
Abdichtende Maßnahmen	9	Maturer Katarakt, enge Pupille	22
5. Clear Cornea Incision / Posterior Limbal Incision	10	7. Weitere Kapseleröffnungstechniken	22
Allgemeines	10	Klöti HF - Kapsulotomie	22
Schnittpräparation	10	Kapsulotomie mit Phakotip	22
Grenzen der nahtlosen Technik	12	8. Ergebnis und Konsequenzen	23
6. Astigmatismuskorrektur	12		
Incisional Funnel	12	Kapitel III	
		Kernmobilisation	24
		1. Geschichte	24
		2. Warum Kernmobilisation?	24
		3. Hydrodissektion	24

4. Vorbereitung	24	3. Phaco Chop	39
5. Durchführung	25	Geschichte	39
Subkapsuläre Injektion	25	Vorbereitungen	40
Paranukleäre Injektion	26	Der erste Chop	40
6. Ergebnis und Konsequenzen	27	Oh je, der Kern bewegt sich!	41
		Der zweite Chop	41
		Und chop... chop... chop	41
		Nur noch choppen – oder nicht?	42
Kapitel IV			
Phakoemulsifikation: Die Akteure			28
1. Das Mikroskop	28	Kapitel VI	
2. Das Phakogerät	28	Die Absaugung	43
Trockenübungen	28	1. Absaugen des Epinukleus	43
Handhaltung	29	2. Absaugen der Rinde	43
Dreh- und Angelpunkt	29	Vorbemerkungen	43
3. Der Patient (bzw. sein Auge)	30	Darauf ist zu achten!	43
Patientenauswahl	30	So wird abgesaugt!	45
Augenauswahl	30	Wie man es nicht machen sollte	45
Vorbereitung (Lagerung und Abdeckung)	30	Und weiter mit der Absaugung	47
4. Der Operateur (Sie!) und weitere Mitarbeiter	31	Showdown at 12 o'clock	47
		Die gute alte Zeit	47
		Position des Infusions sleeves	47
		Absaugung im Inzisionsbereich	47
		Showdown at 12 o'clock – Teil 2	48
		IOL implantieren, nach Implantation absaugen	48
		Mit gebogenem Handstück absaugen	48
		Mit Spülkanüle über Parazentese absaugen	49
		Mit geteiltem I/A-System arbeiten	49
Kapitel V			
Phakotechniken			32
1. Divide & Conquer	32	Kapitel VII	
Geschichte	32	Intraokularlinsen (IOL)	50
Einführen des Phakotips	32	1. Kapselsack-IOL aus PMMA	50
Letzte Tests	33	Definition	50
Fuß aufs Pedal!	33	Optikdurchmesser	50
Zentrale Emulsifikation	33	Implantationstechnik	50
Zur Führung des Phakotips	33	Achtung, drohende Kapselruptur!	52
Konfiguration des Grabens	34	Die zweite Haptik	52
Kernrotation	34	Absaugen des viskoelastischen	
Weitere (Aus-)Grabungen	36	Materials	53
Brechen der Kernfragmente	36	Verschluß der Inzisionen	53
Brechungen	36		
Emulsifikation der Fragmente	38		
Ergebnis und Konsequenzen	38		
2. Chip & Flip	38		
Problem: Kern zu weich!	38		
Durchführung	39		
Kombinierte Techniken	39		

2. Faltbare 3-piece-IOL	53	Fortsetzung der Phako – eher nicht!	66
Typen	53	Besser: Kernfragmentextraktion	66
Implantation	53	8. Kapselruptur beim Absaugen	67
Absaugen des viskoelastischen Materials	54	Wiederum: Stop!	67
Verschluß der Inzisionen	55	Hintere Kapsulorhexis	67
3. Faltbare One-piece IOL	55	9. Kern taucht in den Glaskörper ab	68
Typen	55	Was tun?	68
Faltung einer Schiffchen-IOL	55	Pars plana- Vitrektomie	68
Implantation einer Schiffchen-IOL	55	10. IOL-Implantation nach Kapselruptur	68
Absaugen des viskoelastischen Materials	56	Wohin mit der IOL?	68
Verschluß der Inzisionen	58	Kapselsackimplantation	69
		Capsular Capture	69
		Sulkusimplantation	69
Kapitel VIII		11. Zonularuptur	70
Komplikationen	59	Prävention: Gefühl!	70
1. Retrobulbärhämatom	59	Kapselspannring	70
2. „Vis a tergo“	59	Voraussetzungen	70
3. Enge Pupille	60	Ringimplantation	72
Wann ist die Pupille eng?	60	IOL-Implantation	72
Irisretraktoren	60	Intrakapsuläre Extraktion	72
Pupille wird intraoperativ eng	61	Korrektur der Aphakie	73
4. Kapsulorhexis reißt ein	62	Keine IOL	73
Früherkennung	62	Vorderkammerlinse	73
Wenn es nicht klappt	62	Nahtfixierte Hinterkammerlinse	73
Einriß der Vorderkapsel	62	Artisan-IOL (Irisklauenlinse)	73
Phako-Technik modifizieren	62	Vorderkammerlinsenimplantation	73
5. Kapselruptur zu Beginn der Phako	63	Welche IOL?	73
Stop!	63	Wo ist vorne?	73
Umstieg auf Kernexpression	63	Implantation	74
Kernfragmentextraktion	63	Iridektomie	74
6. Glaskörpervorfall und		Happy End	74
vordere Vitrektomie	64	Nahtfixierte IOL	75
Tupfervitrektomie	64	Artisan-IOL (Irisklauenlinse)	75
Nicht ziehen, sondern schneiden!	64	12. Endophthalmitis	76
Bimanuelle Vitrektomie	65	Ursachen und Formen	76
Wieviel ist genug?	65	Prophylaxe	76
Rindenreste	66	Diagnose	76
7. Kapselruptur		Perakute (bakterielle) Form	76
bei fortgeschrittener Phako	66	Schleichende Form (Pilze)	77
Und wieder: Stop!	66	Toxische Form	77
Was tun?	66	Toxic Lens Syndrom	77
		Operative Therapie	77
		Wann?	77

IOL-Explantation	78	6. Phako bei Säuglingen und Kleinkindern	85
Pars plana- Vitrektomie	78	Wann operieren?	85
Die kleine Lösung	78	Kapsulorhexis	85
13. Sonstige Komplikationen	78	Hintere Kapsulotomie	87
Descemetabhebung	78	Vitrektomie und / oder IOL?	87
Irisstrauma	78	7. Phako bei maturer / hypermaturer Katarakt	87
Tunnelschnitt fehlerhaft	79	8. Der steinharte Kern	87
Expulsivblutung	79	Was tun?	87
Sofortmaßnahmen	79	Kernluxation	88
Vorderabschnittsrevision	79	Große Kapsulorhexis	88
		Hydrodissektion	88
		Viskoexpression	88
		Rotation	88
		Manuelle Fragmentation	89
		Die Schlinge	89
		Der Hals in der Schlinge	89
		Trennung total	89
		Extraktion	89
		Absaugen und Implantieren	91
Kapitel IX		Anhang	
Besondere Indikationen zur Phako	80	Instrumente und Einmalartikel	92
1. Phako und Trabekulektomie	80	1. Die normale Phako	92
Indikationen	80	Instrumente	92
Durchführung	80	Sonstige Verbrauchsmaterialien	93
Phakoemulsifikation	80	2. Der besondere Fall	94
Trabekulektomie	80	Instrumente	94
Dosierung	81	Sonstige Verbrauchsmaterialien	95
Bindehautnaht	81		
2. Phako und Keratoplastik	81	Stichwortverzeichnis	96
Spenderhornhaut	81		
Kapseleröffnung	81		
Stabilisation des Auges	82		
Trepanation	82		
Kernexpression	82		
IOL-Implantation	82		
3. Phako und Pars plana- Vitrektomie	82		
Warum Linsenentfernung?	82		
Von vorne oder von hinten?	83		
Hintere Kapsulorhexis	83		
Pars plana- Vitrektomie	83		
IOL-Implantation	83		
4. Phako bei Zustand nach Pars plana- Vitrektomie	84		
Der Trampolineffekt	84		
Was tun?	84		
5. Phako und Silikonölablassung	84		
Technik	84		
Vor- und Nachteile	84		
Umrechnung der Achsenlänge	85		

Ergebnis

Die Kapsulorhexis sollte 5 - 7 mm Durchmesser sein. Ist sie kleiner, ist die IOL-Implantation erschwert. Zudem kommt es postoperativ zu einer gewissen Kapselschrumpfung. Hierdurch wird eine 4 mm- Kapsulorhexis leicht zu einer 2 - 3 mm- Kapsulorhexis, sicher zu klein für Patient und Operateur. Denken Sie an den armen Retinologen, der bei einer derartig kleinen Kapsulorhexis eine Netzhautablösung operieren soll! Wird die Kapsulorhexis größer, reicht sie in den Bereich der Zonulafasern. Die Kapsulorhexis reißt dann oft zum Äquator hin ein, was unbedingt vermieden werden sollte, da sich diese Einrisse intraoperativ häufig über den Äquator hinaus auf die hintere Kapsel ausdehnen.



Die Kapsulorhexis läßt sich sehr gut mit dem Verhalten von Cellophanfolie vergleichen und auch hervorragend üben! Kapsulorhexiserfinder Thomas Neuhann empfiehlt dazu eine reife Tomate.



Hier wäre eigentlich ein Fragezeichen besser: Soll der Rand der Vorderkapsel den Rand der IOL-Optik bedecken oder nicht? Meines Erachtens ja: Der Optikrand sollte zirkulär leicht bedeckt sein. Dies garantiert die Zentrierung der IOL und vermeidet jeglichen Kontakt mit uvealem Gewebe.

5. Kapsulorhexis mit Kapselpinzette

Vorbereitungen

Die Kapsulorhexis mit Pinzette empfehle ich als Standardtechnik. Die Kapsulorhexis gelingt so einfacher, sicherer und schneller. Im Unterschied zur Kapsulorhexis mit Kanüle muß vor der Kapsulorhexis die Vorderkammer bereits

eröffnet werden. Verwenden Sie hierzu ein standardisiertes Keratom (3,0 oder 3,2 mm) und führen Sie die „Posterior Limbal Incision“ durch (Abb. 6). Legen Sie danach zunächst eine Parazentese zirka 4 - 6 Stunden links des Tunnelschnittes an – z.B. bei 2 Uhr, falls die „Posterior Limbal Incision“ bei 10 Uhr angelegt wurde (Abb. 5, Abb. 8).



Die Parazentese sollte immer als kleiner „Tunnelschnitt“ angelegt werden, um eine bessere Abdichtung zu erreichen. Hierzu wird z.B. ein 15°-Messer am Limbus flach in Richtung Hornhautzentrum eingestochen. Das Messer sollte erst zirka 1 mm korneal des Einstichs in die Vorderkammer eindringen (Abb. 5). Alternativ kann das 3,2 mm- Keratom verwendet werden (Abb. 8).

anschließend muß eine viskoelastische Substanz eingegeben werden, andernfalls ist die Kapsulorhexis mit Pinzette nicht durchführbar. Verwenden Sie eine Kapsulorhexispinzette mit leicht gebogenen Branchen (Abb. 11). Diese werden von den Firmen Geuder, Katena, Bausch & Lomb u.v.a.m. hergestellt). Die Branchen der Pinzette weisen eine nach unten zeigende Spitze auf, mittels derer der Kapselappen sicher gefaßt werden kann.



Die Pinzette sollte beim Eingehen in die Vorderkammer und beim Herausziehen immer geschlossen und so gedreht werden, daß ihr Handgriff nach temporal weist. Die scharfen Spitzen der Branchen weisen dann nach nasal und können den Tunnelschnitt bzw. die Iris bzw. den Rand der Vorderkapsel beim Eingehen in die Vorderkammer nicht beschädigen.

Durchführung

Gehen Sie in die Vorderkammer ein und öffnen Sie die Branchen der Pinzette. Verkanten Sie die Pinzette nun leicht und eröffnen Sie die

Vorderkapsel zentral, indem Sie die Spitze der einen Branche in die Kapsel eindrücken und leicht nach links bewegen (Abb. 11a). Das ist schwierig zu formulieren, aber leicht durchzuführen. Es entsteht auch hier der bereits beschriebene dreieckförmige Einriß der Vorderkapsel. Dieser dreieckförmige Kapsellappen wird nun mit den nach unten weisenden Branchenspitzen der Pinzette gefaßt und zur Kapsulorhexis erweitert (Abb. 11b,c). Hierbei muß mehrfach nachgefaßt werden (Abb. 11c,d), um die „perfekte Kreisform“ zu erreichen.



Während der Kapsulorhexis die Vorderkapsel immer leicht von der Rinde abheben und nicht auf die Linse drücken. Dies vermeidet eine Verlagerung der Rindenfasern, der Einblick bleibt ungetrübt.

Fassen Sie die Vorderkapsel beim „Nachfassen“ immer möglichst nahe des Reißrandes, da dann der Verlauf des Risses leichter zu kontrollieren ist. Ist die Kapsulorhexis zunächst zu klein, kann sie mit der Pinzette ebenfalls wie beschrieben spiralförmig erweitert werden (Abb. 9b).



Die Vorderkammer muß während der Kapsulorhexis tief sein und bleiben. Flach die Vorderkammer ab, so verlagert sich die Linse nach vorne, der Zug der Zonulafasern auf die Vorderkapsel verstärkt sich, die Kapsulorhexis reißt eher zum Äquator aus. Wird die Vorderkammer flacher, muß daher unbedingt viskoelastisches Material nachinjiziert werden. Stoppen Sie also sofort, ziehen Sie die Pinzette aus der Vorderkammer, und injizieren Sie zunächst erneut viskoelastisches Material. Danach geht es wie gewohnt weiter.



Bei „vis a tergo“ empfiehlt sich die Verwendung einer hochviskösen viskoelastischen Substanz (z.B. Healon GV). Alternativ kann eine bimanuelle Technik verwendet werden: Eine Hand führt die Pinzette, die andere Hand injiziert viskoelastisches Material über die Parazentese.

6. Vergleich der Methoden und besondere Indikationen

Der Vorteil der Kapsulorhexis mit Kanüle ist, daß keine viskoelastischen Substanzen benötigt werden. Andererseits kann die Vorderkapsel mit der Pinzette zuverlässiger und fester gefaßt werden und die Kapsulorhexis ist hierdurch besser kontrollierbar und wohl gerade für den Anfänger etwas einfacher. Es sollte jeder Operateur beide Techniken probieren und sich für die ihm subjektiv angenehmere entscheiden. Schließlich gibt es für beide Techniken u.a. die folgenden besonderen Indikationen:

Indikation zur Kapsulorhexis mit Kanüle

Bei sehr tief liegendem Auge und Zugang bei 12 Uhr ist die Kanüle vorteilhaft, da das Auge nicht nach unten rotiert werden muß, sondern der Schaft der Kanüle je nach Bedarf gebogen werden kann. Bei erheblicher „vis a tergo“ ist die Kanüle ebenfalls vorteilhaft, da im geschlossenen System gearbeitet wird und die Vorderkammer hierdurch tief bleibt (siehe auch Kapitel VIII, 2).

Tabelle 5: Indikationen zur Kapsulorhexis mit Kanüle

- tief liegendes Auge und Zugang bei 12 Uhr
 - deutliche „vis a tergo“
-

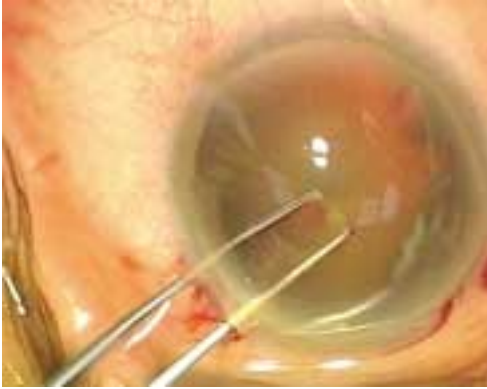

Abbildung 11a: Kapsulorhexis mit Pinzette: Die linke Branche der Pinzette drückt auf die Vorderkapsel und perforiert diese.

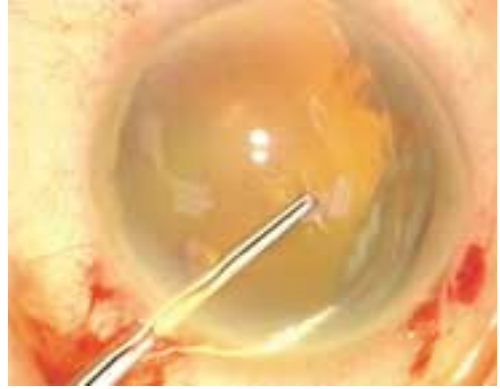


Abbildung 11b: Kapsulorhexis mit Pinzette: Der entstehende Kapsellappen wird gefaßt.

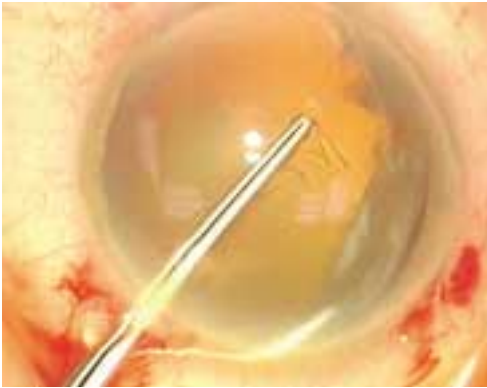


Abbildung 11c: Kapsulorhexis mit Pinzette: Der entstehende Kapsellappen wird gefaßt und kreisförmig aufgerissen.

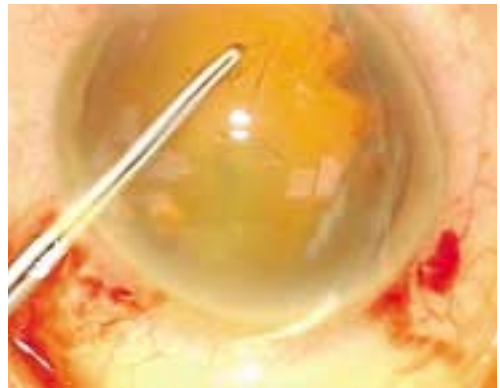


Abbildung 11d: Kapsulorhexis mit Pinzette: Nach Nachfassen mit der Pinzette wird die Kapsulorhexis fortgesetzt.

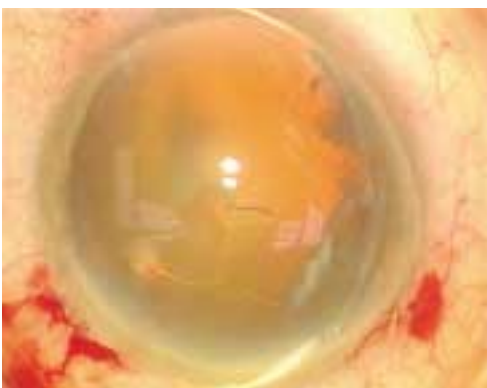


Abbildung 11e: Kapsulorhexis mit Pinzette: Es zeigt sich eine runde Kapselöffnung.

Indikationen zur Kapsulorhexis mit Pinzette

Tabelle 6: Indikationen zur Kapsulorhexis mit Pinzette

- junge Patienten (bis 40. Lebensjahr)
- Riß reicht bis in Zonulaansatz
- mature / hypermature Katarakt
- enge Pupille?

Kapsulorhexis bei jungen Patienten

Bei jüngeren Patienten ist die Linsenkapsel wesentlich elastischer als bei älteren. Zudem sind die Zonulafasern wesentlich straffer. Die Kapsulorhexis läuft daher viel eher zum Äquator hinaus als bei älteren Patienten. Hier ist die Pinzette vorteilhaft, da die Vorderkapsel zuverlässiger gefaßt und daher auch eine höhere Zugkraft ausgeübt werden kann. So ist z.B. bei der Operation einer Katarakt im Kindesalter unbedingt die „Pinzettechnik“ zu empfehlen. Die Kapsel ist extrem elastisch (wie Gummi!), eine Kapsulorhexis mit Kanüle ist fast nicht durchführbar (siehe auch Kapitel IX, 6).



Vorteilhaft ist die Pinzette auch, wenn bei Durchführung der Kapsulorhexis mit Kanüle der Rißrand zum Äquator hin ausläuft, das heißt, bis in den Bereich der Zonulafasern reicht. Nach Eingeben viskoelastischer Substanzen gelingt es mit der Pinzette häufig noch, die Kapsulorhexis zu „retten“, da mit der Pinzette ein stärkerer Zug auf die Vorderkapsel ausgeübt werden kann (siehe auch Kapitel VIII, 4).

Kapsulorhexis bei maturer Katarakt oder enger Pupille

Ebenfalls verwendet werden sollte die „Pinzettechnik“ bei maturer bzw. hypermaturer Katarakt, da die verflüssigten Rindenmassen den Einblick so verschlechtern, daß die Vor-

derkapsel kaum identifiziert werden kann (siehe hierzu auch Kapitel IX, 7). Letztlich ist die Pinzette auch bei schlechteren Einblicksbedingungen und bei enger Pupille vorteilhaft, da seltener nachgefaßt werden muß und die Kapsulorhexis auch ohne direkte Sicht hinter der Iris durchgeführt werden kann.



Eine brauchbare (wenn auch teure) Kombination beider Techniken bietet die Verwendung der Glaskörperchirurgie entlehnter Pinzetten bzw. Zängchen (z.B. Kapsulorhexispinzette nach Dominguez, Fa. Geuder, Nr. G-32930; Kapsulorhexiszängchen nach Koch, Fa. Geuder, Nr. G-32935). Die Branchen dieser Pinzetten werden in einer Hülse geführt. Die Kapsulorhexis kann daher über eine (etwas größere) Parazentese durchgeführt werden. Viskoelastische Substanzen sind zwar erforderlich, die Vorderkammer kann aber nicht (bzw. kaum) abflachen.

7. Weitere Techniken der Kapseleröffnung

Klötzi HF - Kapsulotomie

Die Kapsulotomie mittels Diathermie (ORBIT Diathermie / Kapsulotomie Gerät, Fa. Oertli) (Abb. 11) stellt eine weitere Alternative dar und kann eigentlich nicht objektiv vergleichend bewertet werden. Hier sollte jeder selbst entscheiden (ausprobieren!), ob er eine Kanüle, eine Kapselpinzette oder derartige „High-Tech“ bevorzugt.

Kapsulotomie mit Phakotip

Prinzipiell ist es möglich, mit fein dosierter Phakoenergie eine Art „Kapsulorhexis“ durchzuführen. Diese Technik ist jedoch nur in Ausnahmefällen einsetzbar und nicht empfehlens-