Inhalt

Prä- und postoperatives Management 1
Andreas Frings, Marc Schargus

Instrumentenkunde 13
Marc Schargus

Nahtmaterial 23
Marc Schargus

Naht- und Knüpftechnik 31
Frank Wilhelm, Uwe Wilhelm, Erich Chankiewitz

Funktion und Bedienung des Operationsmikroskops 41
Marc Schargus

Chalazionentfernung 47
Andreas Frings, Marc Schargus

Zystenentfernung am Augenlid 51
Andreas Frings, Marc Schargus

Lidfehlstellungen 55
Marc Schargus

Oberlidblepharoplastik 67
Andreas Frings, Marc Schargus

Traumatologie 71
Arne Viestenz, Frank Wilhelm, Wolfgang Schrader

Tumorchirurgie 85
Marc Schargus, Tobias Meyer-ter-Vehn

Tränenwegschirurgie 107
Jens Heichel, Tobias Meyer-ter-Vehn, Hans-Gert Struck

Pterygiumoperation 119
Tobias Meyer-ter-Vehn

Amnionmembrantransplantation 127
Tobias Meyer-ter-Vehn, Anja Viestenz

Hornhautabrasio 133
Tobias Meyer-ter-Vehn

Kataraktoperation 135
Peter Hoffmann, Marc Schargus

Kleine Glaukomchirurgie. 161
Jan Darius Unterlauft, Marc Schargus

Kleine Netzhautchirurgie 175
Jan Darius Unterlauft, Marc Schargus

Vitrektomie. 189
Arne Viestenz, Wolfgang Schrader, Frank Wilhelm, Wolfgang Behrens-Baumann

Anästhesieformen 201
Marc Schargus

Nd:YAG-Laser Kapsulotomie 213
Marc Schargus

Sterilität im OP 217
Anja Viestenz, Jens Heichel, Arne Viestenz

Videolinks 226

Verzeichnis ophthalmo-chirurgischer Firmen 228

Ophthalmochirurgische Leitlinien, Stellungnahmen und
Empfehlungen der Fachgesellschaften. 232

Ophthalmochirurgische Organisationen 234

Sachregister 239

Prä- und postoperatives Management

Andreas Frings, Marc Schargus

Präoperatives Management

Diagnostik und Indikationsstellung

An erster Stelle in der Operationsplanung steht die zielgerichtete Diagnostik und Indikationsstellung. Ist eine operative Maßnahme notwendig – und wenn ja welche? Für diese Entscheidung bedarf es ausreichender Erfahrung, daher sollte dem beginnendem Ophthalmochirurgen in dieser Stufe der Ausbildung immer ein erfahrener Facharzt zur Seite stehen, der auch im Falle auftretender Komplikationen kurzfristig verfügbar ist. Leider ist im klinischen Alltag nicht immer ein versierter Chirurg zur Indikationsstellung greifbar, daher ist im Einzelfall auch eine gute Fotodokumentation für eine Indikationsbestätigung im Nachgang hilfreich. Die Untersuchung und Dokumentation der Funktion ist dem jeweiligen Krankheitsbild anzupassen, z. B. muss bei einer Ptosis (wie auch Dermatochalasis) präoperativ die Levatorfunktion untersucht werden. Wird diese nicht berücksichtigt, sind bei mangelnder Levatorfunktion verschiedene Komplikationen von zu geringer Funktion der Lidhebung bis zum Lagophthalmus durch zu starke Resektion oder Faltung des M. levator palpebrae möglich. Außerdem muss der Umfang der Operation festgelegt werden. Bei der Diagnose eines involutiven Entropiums ist z. B. in der Operationsplanung zu klären, ob eine Evertierung des Unterlides ausreicht oder ob zusätzlich eine horizontale Unterlidlaxizität vorliegt, die mit Hilfe von weiteren Operationsschritten mitbehandelt werden muss.

MERKE: Jeden Zweiteingriff – sofern er nicht bereits vor dem ersten Eingriff dem Patienten begründet in der Operationsplanung dargelegt wurde – sehen Patienten, seine Angehörigen und Bekannten als ein primäres Versagen des Operateurs an.

Besonderes Augenmerk muss auf Patienten gerichtet werden, die nur noch ein funktionelles Auge besitzen, hier muss in der Operationsplanung auch berücksichtigt werden, dass keine funktionellen Einschränkungen postoperativ eintreten. Eine Hughes-Tarsustransposition zur Deckung eines Liddefektes ist in diesen Fällen z. B. kontraindiziert.

MERKE: Die Indikation ist Arbeitsgrundlage aller folgenden Schritte und muss fundiert und exakt erfolgen.

Sollte eine Operation zweizeitig geplant werden, muss dies terminlich eingeplant werden, dies trifft z. B. für größere Tumorexzisionen mit plastischen Deckungen zu. Hier gilt auch zu berücksichtigen, welche nicht verschiebbaren Termine beim Patienten vorliegen, wie z. B. Dialysetermine oder Rehabilitationsmaßnahmen bei anderen Sekundärerkrankungen. Außerdem muss die Aufarbeitung der histologischen Präparate gewährleistet sein. Hier ist z. B. eine komplette Aufarbeitung von Tumorexzidaten aufgrund der exakteren Beurteilbarkeit einer intraoperativen Schnellschnittdiagnostik vorzuziehen.
In Zeiten der fortschreitenden Ambulantisierung der Augenheilkunde muss auch der Punkt „ambulante vs. stationäre Operation“ beleuchtet werden. Der Großteil der weniger aufwändigen Operationen ist aktuell nur noch ambulant zu erbringen, obwohl die Vergütung unverhältnismäßig gering im Vergleich zu anderen Eingriffen ist. In der okuloplastischen Chirurgie sind z. B. nur wenige große Eingriffe übriggeblieben, die noch stationär abrechenbar sind, bei anderen Operationsarten sieht es aktuell noch besser aus. Aktuell können noch bestimmte Begleiterkrankungen als Begründungen für stationäre Aufenthalte fungieren (G-AEP-(German appropriate evaluation protocol) Kriterien nach § 17c KHG). In Zukunft ist aber mit einer fortschreitenden Ambulantisierung der Ophthalmochirurgie zu rechnen, wie es in anderen Länder schon der Fall ist.

Fotodokumentation

MERKE: Bei allen lidchirurgischen Eingriffen und Tumoroperationen sollte prä- und postoperativ eine Fotodokumentation durchgeführt werden, bei plastisch-ästhetischen Operationen ist dies obligat.

In Zeiten der digitalen Bilderfassung ist es einfacher geworden, die Fotodokumentation umzusetzen. Viele Kliniken und Praxen haben die Möglichkeit gute Fotoaufnahmen mit Digitalkameras durchzuführen. Dabei ist darauf zu achten, dass Grundregeln der Fotodokumentation eingehalten werden. Eine standardisierte Aufnahmetechnik kann sich jeder Operateur unter Berücksichtigung der vorhandenen technischen Ausstattung selbst erstellen. Dabei sollte immer auf eine gute Ausleuchtung und scharfe Bilderstellung geachtet werden. Nicht zuletzt ist eine gute prä- und postoperative Fotodokumentation auch von forensischem Vorteil: Ausgangssituation, Diagnose sowie Indikationsstellung und postoperatives Ergebnis sind photographisch einfacher als mit einer Skizze oder schriftlichen Beschreibung festzuhalten und für auch medizinische Laien wesentlich anschaulicher.

Für Spaltlampenbefunde werden von verschiedenen Anbietern integrierte Foto- und Video-Lösungen angeboten. Auf die Erstellung von Fotos mit dem Handy sollte verzichtet werden, da hier meist Ausleuchtung und Bildschärfe zu wünschen übrig lassen. Fundusbilder sollte man immer mit speziellen Fundusaufnahmegeräten durchführen. Einige Hersteller bieten zwar spezielle Handyadapter an, mit denen man durch die Okulare von Spaltlampen Fotos aufnehmen kann, die Bildqualität und der Weißabgleich sind aber deutlich schlechter als mit integrierten Spaltlampensystemen. Außerdem dürfen Fotos von Patienten aus Datenschutzgründen nicht auf privaten Kommunikationsgeräten abgelegt werden.

Für alle Lid- und Übersichtsaufnahmen ist eine Digitalkamera mit mindestens 12 Megapixel mit optischem Bildstabilisator (vorzugsweise eine Systemkamera oder eine Spiegelreflexkamera mit speziellem Makrozoom-Objektiv) von großem Vorteil. Die schattenfreie Ausleuchtung von kleinen Lidveränderungen oder von einzelnen Augen ist in der Regel mit eingebauten Systemblitzen einer Kamera nicht möglich. Auf das Objektiv aufgeschraubte LED-Ringblitze erreichen eine gleichmäßige Ausleuchtung auch kleiner Objekte und sind in der Anschaffung mittlerweile nicht mehr teuer. Für Übersichtsaufnahmen sollte auf einen monochromen Hintergrund geachtet werden, der auch langfristig nicht verändert wird, um bei Fotovergleichen ähnliche Umgebungsbedingungen zu garantieren.

Für die optimale Fotodokumentation sind einige Punkte zu berücksichtigen. Sollte geplant sein, Fotos von Patienten irgendwann zu publizieren oder in Präsentationen zu verwenden, ist zwingend eine Einverständniserklärung der Patienten dafür einzuholen. Bei der Publikation oder der Präsentation von Patientenfotos in Vorträgen müssen diese so anonymisiert sein, dass eine Identifikation der Personen nicht möglich ist.

Für die Fotodokumentation stehen verschiedene standardisierte Bögen zur Verfügung (Abbildung 1). Die

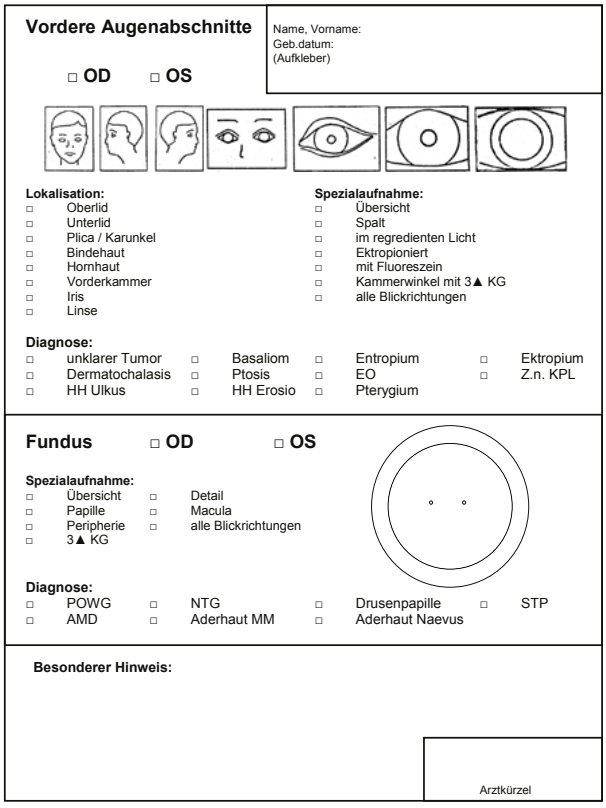
Vordere Augenabschnitte
Name, Vorname:
Geb.datum:
(Aufkleber)
□ OD □ OS
Lokalisation:
□ Oberlid
□ Unterlid
□ Plica / Karunkel
□ Bindehaut
□ Hornhaut
□ Vorderkammer
□ Iris
□ Linse
Spezialaufnahme:
□ Übersicht
□ Spalt
□ im regredienten Licht
□ Ektropioniert
□ mit Fluoreszein
□ Kammerwinkel mit 3▲ KG
□ alle Blickrichtungen
Diagnose:
□ unklarer Tumor □ Basaliom □ Entropium □ Ektropium
□ Dermatochalasis □ Ptosis □ EO □ Z.n. KPL
□ HH Ulkus □ HH Erosio □ Pterygium
Fundus □ OD □ OS
Spezialaufnahme:
□ Übersicht □ Detail
□ Papille □ Macula
□ Peripherie □ alle Blickrichtungen
□ 3▲ KG
Diagnose:
□ POWG □ NTG □ Drusenpapille □ STP
□ AMD □ Aderhaut MM □ Aderhaut Naevus
Besonderer Hinweis:
Arztkürzel

Abbildung 1: Beispiel für einen papierbasierten Fotodokumentationsbogen

Vorgabe von bestimmten Bildaufnahmeausschnitten erleichtert die Delegation dieser Aufgabe an einen Mitarbeiter. Unverzichtbar ist die zeitnahe Zuordnung der Bilder zu den Patientendaten, ansonsten droht nach kurzer Zeit ein Chaos im Bilderwald. Sofern die Bilddaten nicht umgehend in ein Archivsystem eingespeist werden, bietet es sich an, vor Aufnahme des ersten Bildes die Patientenstammdaten vom Bildschirm oder der Akte zu fotografieren, um die Identifikation des Patienten im Nachhinein zu ermöglichen.

Aufklärung

MERKE: Die Aufklärung des Patienten stellt einen zentralen Bestandteil ärztlicher Tätigkeit dar. Sie ist eine Hauptpflicht des Behandlungsvertrages und eine Berufspflicht des Arztes. Der Patient muss rechtzeitig (siehe unten) mitgeteilt bekommen, welche Diagnose gestellt wurde und welche Therapie vorgesehen ist. Dazu gehört es auch, ihm deren Risiken und Folgen aufzuzeigen.

Als „informed consent" bezeichnet man eine auf Basis von realistischen Erwartungen und mit Hinblick auf potentielle Risiken abgewogene Einwilligung in einen chirurgischen Eingriff. Dabei spielt unter anderem der Zeitpunkt der präoperativen Aufklärung eine entscheidende Rolle.

MERKE: Bei elektiven Eingriffen sollte immer eine länger als 24-stündige Bedenkzeit gewährt werden und es sollte aus organisatorischen Gründen bereits am Tag der Indikationsstellung eine Aufklärung schriftlich dokumentiert worden sein (Abbildung 2).

Jeder ärztliche, auch der lege artis mit ärztlichem Heilwillen durchgeführte Heileingriff stellt tatbestandlich eine Körperverletzung im Sinne der §§ 223 ff. StGB; 823 I BGB dar. Körperverletzungen werden nach deutschem Recht mit Freiheitsstrafe oder Geldstrafe geahndet. Strafbarkeit und zivilrechtliche Haftung können auch bei kleinen Eingriffen resultieren.
In Fällen ohne lege artis dokumentierter Aufklärung und unterzeichneter Einwilligung des Patienten liegt eine rechtswidrige und schuldhaft begangene Körperverletzung vor, wenn kein Rechtfertigungsgrund existiert. Als Rechtfertigungsgründe für den ärztlichen Heileingriff können die (mutmaßliche) Einwilligung und der rechtfertigende Notstand nach § 34 StGB herangezogen werden. In der Augenheilkunde tritt diese Konstellation aber sehr selten auf.
Im Mittelpunkt der Aufklärungspflichten nach § 630e BGB steht die Risikoaufklärung (Tabelle 1): Hierdurch soll der Patient die Art und Schwere des Eingriffs erkennen können, indem ihm alle typischen und nicht völlig fernliegenden Risiken mitgeteilt werden, die dem Eingriff anhaften. Zudem sinnvoll ist die Durchführung einer Sicherungsaufklärung (auch: therapeutische Aufklärung), in deren Rahmen der Patient über das adäquate, seinem Gesundheitszustand angemessene Verhalten (im weitesten Sinne) vor und nach der Behandlung zu informieren ist.

Tabelle 1: Risikoaufklärung (auch Komplikationsaufklärung) BGH Urt. v. 5. 4. 2005 AZ.: VI ZR 216/03; OLG Koblenz NJW-RR 2002, 816 (817); OLG Hamm VersR 1990, 855

- Information des Patienten über Risiken, Gefahren und Komplikationen (keine Verharmlosung, keine Dramatisierung)
- Allgemeines Bild über Schwere und Richtung
- Auch bei kleinem Eingriff (ansonsten rechtswidrig!)
- Relative Indikation eines Verfahrens
- Gefahren
- Komplikationsmöglichkeiten
- Eventuelle Folgeschäden (auch vorübergehender Natur)
- Dauerschäden (zum Beispiel Operationsnarben)
- Weitere Verschlechterung des Gesundheitszustandes beim Misslingen des Eingriffs
- Typische Risiken (zum Beispiel die Lebensführung belastende und atypische Risiken)
- Konkretes Risikospektrum
- Gefahr des Misserfolgs und seiner Größenordnung
- Therapeutische Alternativen, wenn erprobt und unterschiedliche Risiken (Wahl der Behandlung erfolgt durch den Arzt)
- Nebenwirkungen und Unverträglichkeiten von Medikamenten
- Off-label-use

MERKE: Die Patientenaufklärung muss individualisiert stattfinden.

Die ausschließliche Vorlage eines Aufklärungsbogens ist nicht zulässig. Stattdessen ist eine „individualisierte" Aufklärung gefordert. Die geplante Operation muss dem Patienten verständlich und ausreichend dargestellt werden: In den meisten Aufklärungsbögen wird das operative Vorgehen hinreichend beschrieben und es existieren bereits vorformulierte Listen der Risiken, dies wird jedoch im Falle einer juristischen Auseinandersetzung nicht als ausreichend angesehen. Eine „individualisierte" Aufklärung wird u. a. durch Skizzieren von OP-

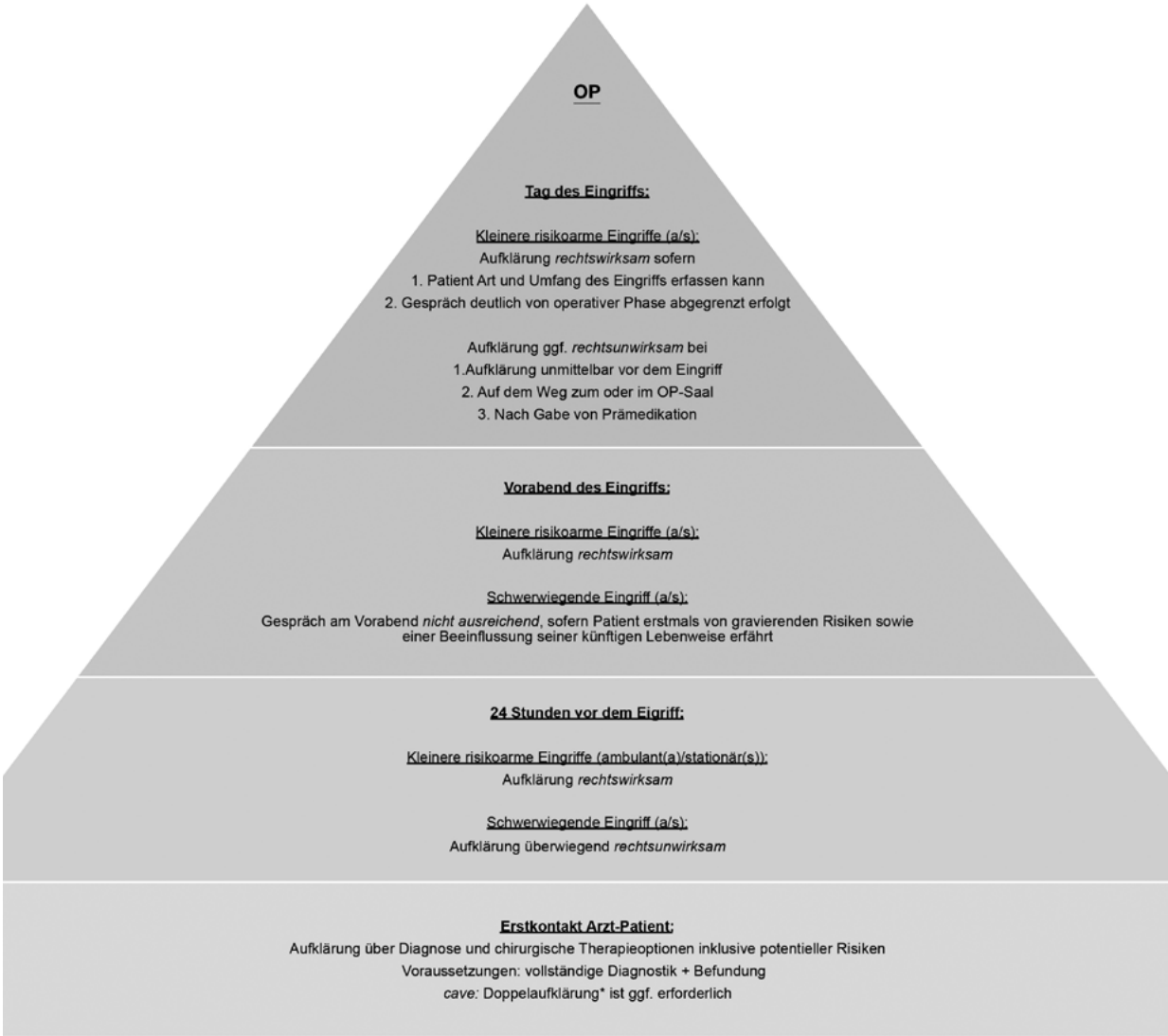

Abbildung 2: Zeitpunkt der präoperativen Aufklärung und deren Anforderungen. Die Umstände des konkreten Einzelfalls sind entscheidend. Bei Notfällen bestehen geringere Anforderungen. Abbildung modifiziert nach Parzeller M, Wenk M et al. (2007), Aufklärung und Einwilligung bei ärztlichen Eingriffen. Dtsch Arztebl 104: A 576–586

*Sofern beim Erstkontakt eine Aufklärung erfolgt ist, kann eine nochmalige Aufklärung in zeitlicher Nähe zum Eingriff erforderlich sein (sogenannte Doppelaufklärung)

Schritten und dem Benennen von operativen Alternativen und Risiken im sog. „Freitext" eines Aufklärungsbogens nachgewiesen.
Auch die Einnahme und das Prozedere im Falle einer oralen Antikoagulation sowie die Dokumentation von Allergien gehören in die Aufklärung. Selbst wenn keine patientenspezifischen Risiken bestehen sollten, wird angeraten, zumindest die häufigsten und schwersten potentiellen Risiken im Freitext zu wiederholen. Das Abhaken und Unterstreichen der einzelnen Punkte im Vordruck kann die Aufklärung ergänzen, reicht aber nicht alleine aus, um eine fallspezifische, individualisierte Aufklärung nachzuweisen. Die Bemerkung „Keine weiteren Fragen" kann am Ende des Freitextes ergänzend eingefügt werden.
Seit einiger Zeit können auch elektronische Aufklärungsmittel angewandt werden, auch hier ist die individuelle Aufklärung zu dokumentieren und fälschungssicher mit Zeit- und Datumsstempel sowie Unterschriften aller Beteiligten zu dokumentieren.

Dokumentation der Aufklärung

Die exakte Dokumentation der Aufklärung ist ein unter juristischen Aspekten extrem wichtiger Schritt, weil sie in Haftpflichtprozessen in der Regel der erste Angriffspunkt einer Klage ist.
Bei nicht vollständig geschäftsfähigen Patienten muss zusätzlich ein Einverständnis durch einen Angehörigen mit medizinischer Betreuungsvollmacht erfolgen.

MERKE: Grundsätzlich wird dringend empfohlen, vor allem vor invasiven medizinischen Maßnahmen stets alle Sorgeberechtigten aufzuklären und deren Einwilligung einzuholen.

Werden Kinder behandelt, müssen beide Elternteile ihr Einverständnis geben. Falls dies nicht möglich ist, sollte das einwilligende Elternteil schriftlich bestätigen, auch im Sinne des anderen Elternteils zu handeln. Dieses Verfahren ist auch bei Alleinerziehenden sinnvoll, da nicht immer die – teils komplexe – Betreuungssituation klar ist.
Bei mangelnder Sprachkenntnis des Patienten sollte idealerweise ein medizinisch geschulter Dolmetscher eingebunden werden. An größeren Häusern leistet dies bspw. ein „International Office", das Dolmetscherdienste anbietet. Der Dolmetscher muss aber nicht zwingend eine Fachkraft sein. Tätig werden kann auch eine Angestellte des Krankenhauses, zum Beispiel eine Krankenschwester, oder Angehörige, die beider Sprachen ausreichend mächtig sind und die Aufklärung inhaltlich nachvollziehen können. Sollte der Arzt selbst die Fremdsprache des Patienten beherrschen oder beide Parteien eine andere gemeinsame Sprache sprechen, dann ist dies zulässig, sollte aber in jedem Fall dokumentiert werden. Zur Dokumentation gehört bei Nutzung eines Dolmetschers auch dessen Unterschrift unter die Aufklärung.

MERKE: Eine Kopie der Aufklärung muss dem Patienten laut aktueller Rechtslage (Tabelle 2) ausgehändigt werden, ihr Erhalt oder ein Verzicht sollte ebenfalls dokumentiert, und von Arzt und Patient unterschrieben werden. Hierzu kann der Text im Vordruck modifiziert oder ein Stempel verwendet werden.

Gerinnungsstatus

Ophthalmochirurgische Patienten sind im Mittel älter als 65 Jahre und viele sind multimorbide. Multimedikation ist daher eher die Regel als die Ausnahme. Orale Antikoagulantien können ein Problem während und nach einer Operation darstellen: So prolongieren stärkere diffuse Blutungen die Operation und Hämatome beeinträchtigen das frühe postoperative Ergebnis. Auch kann bei stärkerer Nachblutung z. B. eine Wunddehiszenz eintreten, die eine Revision notwendig macht.

MERKE: Die Einnahme von oralen Antikoagulantien ist kein Ausschlusskriterium für eine Operation. Es muss jedoch genauestens abgewogen werden, für welchen Eingriff welche Gerinnungshemmung akzeptiert werden kann.

In Tabelle 3 die Eingriffe zusammengefasst, bei denen eine Umstellung der Antikoagulation sinnvoll ist. Weiterhin werden die bevorzugten Anästhesieverfahren für verschiedene Eingriffe exemplarisch dargestellt.
Eine Umstellung der oralen Antikoagulation auf bspw. niedermolekulare Heparine sollte im Rahmen der Indikationsstellung mit dem Patienten besprochen werden (Tabelle 4). Der betreuende Allgemeinmediziner oder

Gerade oder abgewinkelte Klingen

Abgewinkelte Klingen gibt es in den verschiedensten Winkeln, am gebräuchlichsten sind Klingen mit Winkeln zwischen 40 und 60 Grad. Dies hat den Vorteil, dass Schnitte auch unkompliziert von nasal durchzuführen sind, da der Nasenrücken nicht stört. Dasselbe gilt für tiefliegende Augen in allen Positionen.

Klingen mit trapezoider Form oder Stichform

Die trapezoide Form hat den Vorteil, dass genau die gewünschte Breite des Schnitts über die gesamte Tiefe der Hornhaut angelegt wird.
Einfachschliff/Doppelschliff (englisch: bevel up [Anschliff oben]; bevel down [Anschliff unten]; double bevel [beidseits geschliffen])
Je nach Einsatzort kann man die Schnittgeometrie und Länge damit beeinflussen (Abbildung 9).

Spitz- oder Tellermesser

Für gerade Inzisionen sind spitze Instrumente zu bevorzugen. Die vorne abgerundete Form des Tellermessers erlaubt eine gute Instrumentenführung zur Präparation von lamellären Schnitten z. B. der Sklera oder Hornhaut.

Hockeymesser

Das sogenannte Hockeymesser hat seinen Namen von der Ähnlichkeit zu einem Hockeyschläger an der Spitze. Durch den abgewinkelten vorderen scharfen Messeranteil ist dieses Instrument ideal für schabende Manipulationen an der Sklera und Hornhaut und ermöglicht z. B. eine Abrasio corneae (Abbildung 10).

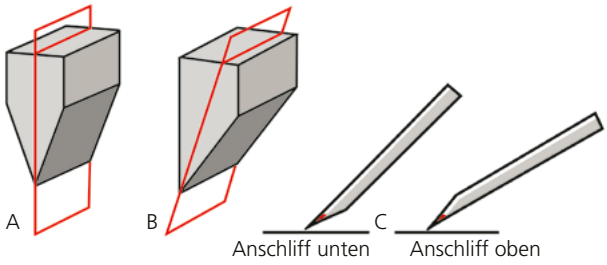

Abbildung 9: Schnittrichtung bei unterschiedlichen Anschliffen einer Klinge. A) beidseits angeschliffen, Schnittrichtung in Stoßrichtung; B) einseitig angeschliffen (je nachdem Anschliff unten oder Anschliff oben), Schnittrichtung in Gegenrichtung zum Anschliff; C) Entsprechend des Anschliffes muss die Stoßrichtung angepasst werden, um den Verlauf vorherzusagen.

Scheren

Außer nach der Größe unterscheidet man zwischen geraden, gebogenen und gewinkelten Scheren. Außerdem kann man Scheren in stumpfe und spitze Scheren unterteilen. Dies wird in der Nomenklatur für beide Scherenklingen separat angegeben, also z. B. stumpf-stumpf oder spitz-spitz. In Abbildung 11 sind einige der häufig in der Ophthalmochirurgie eingesetzten Scheren dargestellt. Die stumpfe Stevens-Schere kann als Universalschere bei Eingriffen in der Lid- und Orbitachirurgie angesehen werden. Die stumpfe Federschere nach Westcott ist optimal im Einsatz für Bindehautchirurgie. Die abgewinkelte Iridektomieschere nach Wecker ist Standard für die notfallmäßige Iridektomie, hier kann durch die Abwinkelung möglichst nahe parallel zur Hornhaut geschnitten werden. Die spitze kleine Schere gibt es in verschiedenen Ausführungen; sie ist multifunktional einsetzbar.

MERKE: Für feines Fadenmaterial sollte man auch kleine Scheren, wie z. B. die Vannas-Schere, einsetzen. Die Auswahl der Schere richtet sich nach dem zu durchtrennenden Gewebe oder Fadenmaterial.

MERKE: Festes, grobes Material sollte nicht mit zu feinen Scheren durchtrennt werden, da die Scheren sonst schnell einen Defekt an den Schneideflächen aufweisen oder generell stumpf werden können.

Abbildung 10: Hornhautschaber nach Kuhnt, vorne gerundet, Gesamtlänge: 123 mm, Klinge 5,5 mm × 2,5 mm

Eine grobe Schere wird klassisch wie beim Allgemeinchirurgen mit dem Daumen und dem Mittelfinger oder Ringfinger gehalten, wobei der Zeigefinger zum Führen der Schere auf dem Scharnier zu liegen kommt (Abbildung 12).

Eine Federschere wird zwischen Daumen und Zeigefinger genommen und auf den Mittelfinger aufgelegt (Abbildung 13). Dasselbe gilt für feinere Scheren wie die Vannas-Schere (Abbildung 14).

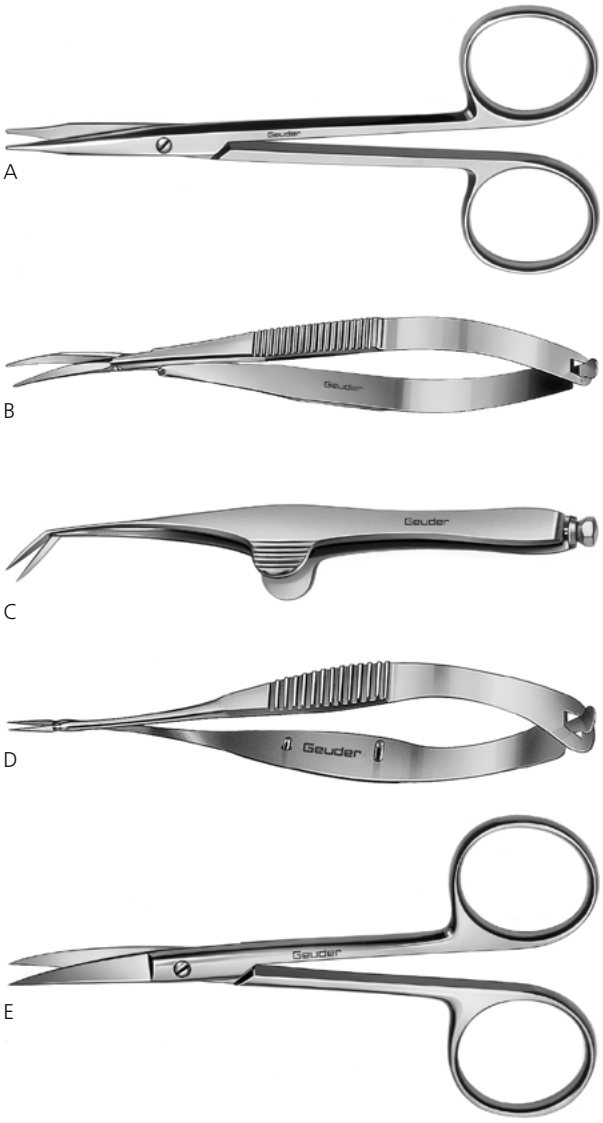

Abbildung 11: Übersicht von häufig verwendeten Scheren; A) gerade Sehnenschere nach Stevens, stumpf-stumpf, Gesamtlänge: 11 cm; B) Federschere nach Westcott, stumpf-stumpf, Gesamtlänge: 11 cm; C) Iridektomieschere nach Wecker, spitz-spitz, Gesamtlänge 11 cm, D) Kapsulotomieschere nach Vannas, Länge 8 cm; E) Augenschere gebogen spitz-spitz, Gesamtlänge 10 cm

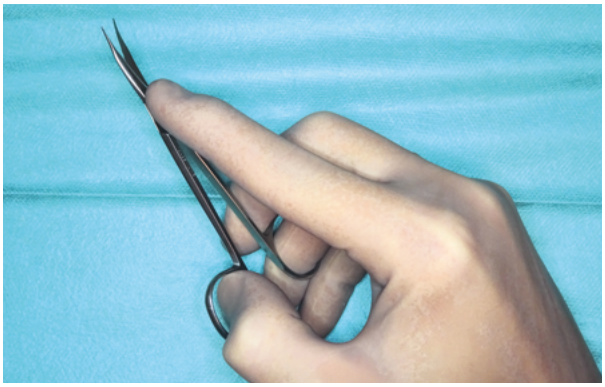

Abbildung 12: Haltung einer gebogenen Stevens-Schere mit Daumen und Ringfinger, Zeigefinger auf dem Scharnier aufliegend

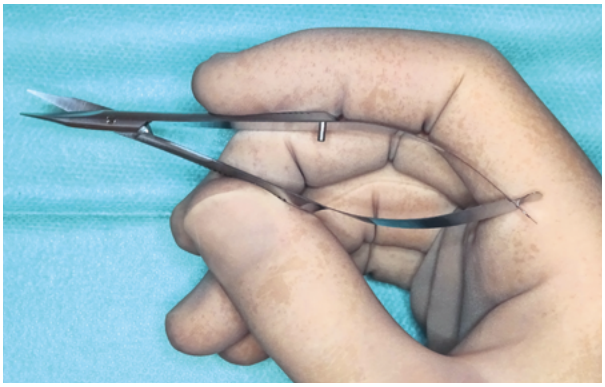

Abbildung 13: Handhaltung der Westcott-Schere

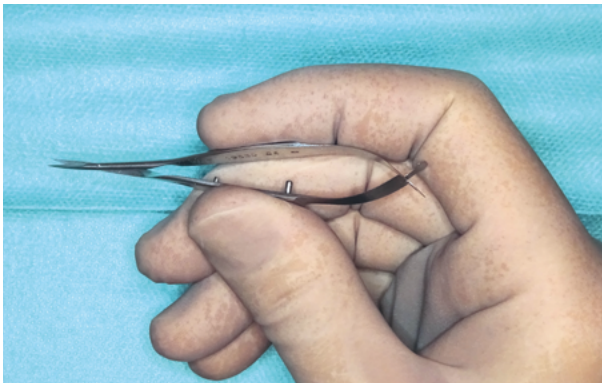

Abbildung 14: Handhaltung der Vannas-Schere

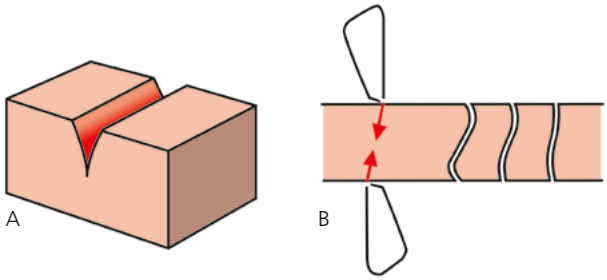

Abbildung 15: A) gerades Schnittprofil eines Skalpells; B) Schnittprofil einer Schere

MERKE: Das Schnittprofil mit einem Skalpell ist gerade. Beim Schnitt mit einer Schere dagegen ergibt sich aufgrund der Kräfteverteilung bei der Gewebedurchtrennung immer eine S-Form (Abbildung 15).

MERKE: Das unterschiedliche Schnittprofil von Skalpell und Schere sollte bei der Durchtrennung von Hautgeweben berücksichtigt werden: Die primäre Trennung von Hautgeweben sollte mit dem Skalpell vorgenommen und die Schere sollte besser in den tieferen Gewebeschichten verwendet werden.

Fassende und klemmende Instrumente

Pinzetten

Grundsätzlich unterscheidet man anatomische und chirurgische Pinzetten, die nach dem Prinzip der Fassflächen klassifiziert werden. Eine Übersicht über verschiedene häufig verwendete Pinzetten in der Ophthalmochirurgie gibt Abbildung 16, ein Beispiel für die Handhabung zeigt Abbildung 17.

Anatomische Pinzetten

Anatomische Pinzetten sind stumpf und weisen entweder eine Riefelung auf oder sind glatt. Die Riefelung kann entweder quer, längs oder gekreuzt sein und erhöht die Kontaktfläche und den Angriffswinkel am Gewebe (Abbildung 18).

Glatte Pinzetten unterteilt man in Pinzetten mit undefinierten Fassflächen, bei denen durch Drucksteigerung die Kontaktfläche vergrößert wird, und Pinzetten mit

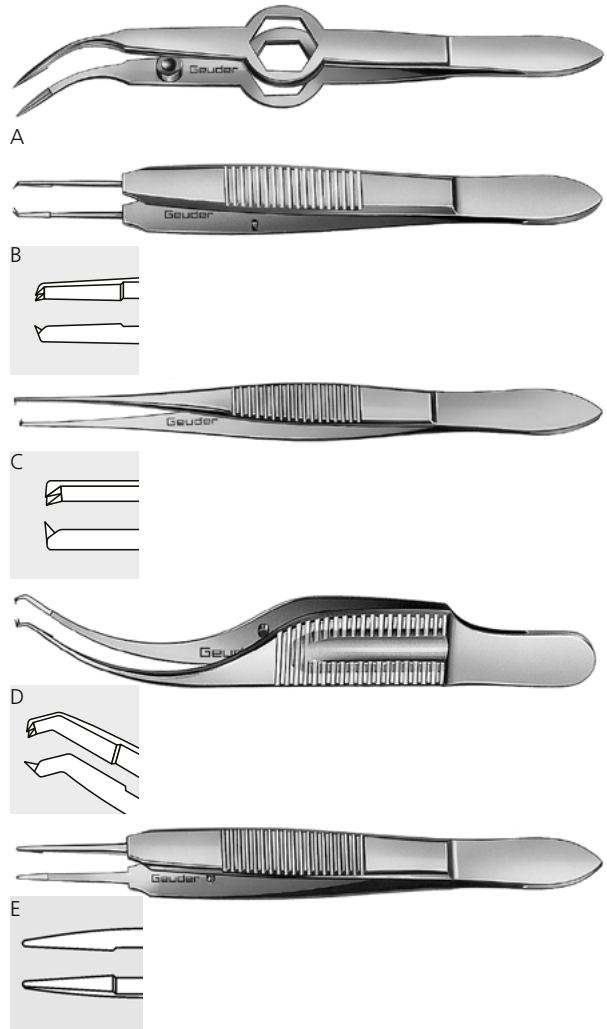

Abbildung 16: Verschiedene gängige Pinzetten; A) Zilien- und Fadenpinzette n. Barraquer; B) Nahtpinzette nach Castroviejo, chirurgisch, 1 × 2 Zähne, Fadenplatte 6 mm, Gesamtlänge 100 mm; C)Augenpinzette chirurgisch, 1 × 2 Zähne, Gesamtlänge 100 mm; D)Kolibripinzette chirurgisch, 1 × 2 Zähne, 0,12 mm, Fadenplatte 5 mm, Gesamtlänge 75 mm; E) Fadenpinzette Modell Tübingen, Branchen glatt, gerade Fadenplatte 6 mm, Gesamtlänge 101 mm

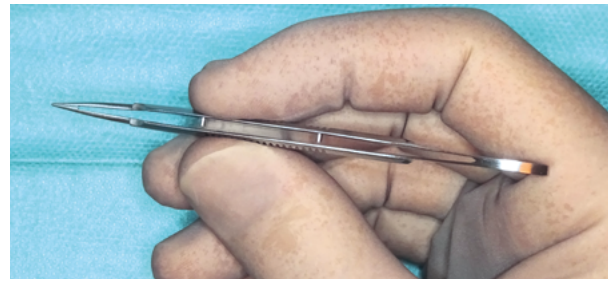

Abbildung 17: Handhaltung einer chirurgischen Pinzette

abgerissenen Muskeln wie dem M. levator palpebrae, den Augenmuskeln oder auch die funktionelle Reparatur des Tränenpünktchens, der Lidkanten und der Bulbuswand. Bei einigen Wundverhältnissen bietet es sich an, zunächst Situationsnähte an wichtigen Schlüsselstrukturen anzulegen, um eine grobe Adaptation der Wundbereiche zu erreichen. Dies kann auch bei mehrzipfeligen Wundanteilen hilfreich sein. Danach erfolgen dann die endgültigen adaptierenden Nähte. Die Situationsnähte können dann häufig wieder entfernt werden, da die Spannung dieser Nähte dann meist nicht mehr passt.

Das Nähen der Hornhaut stellt besondere Anforderungen an den Operateur. An der gefäßfreien Hornhaut verläuft die Wundheilung anders – und auch langsamer. Korneale Wunden verkleben primär durch Fibrin, vorausgesetzt, die Wundränder sind entsprechend sauber adaptiert. Wenn der Wundverschluss nicht korrekt durchgeführt wird, drohen infolge einer Dehiszenz der Wunde Komplikationen wie Fisteln, Infektionen und Epithelimplantation. Die klassische „Mercedesstern"-Verletzung der Hornhaut sollte auch zunächst mit Situationsnähten versorgt und dann schrittweise mit Einzelknopfnähten verschlossen werden. Bei einer traumatischen Hornhaut-Sklera-Wunde über den Limbus muss die erste Naht am Limbus gelegt werden, um diesen wichtigen Übergangsbereich passgenau zu verbinden. Danach kann entschieden werden, wie viele Nähte voraussichtlich gelegt werden müssen. Diese Nähte sollten sukzessive entsprechend dem Wundverlauf verteilt werden, um die Abstände zwischen den einzelnen Nähten gleich groß zu gestalten, sodass kein Gewebeüberstand resultiert. Verziehungen und Falten der Wundkanten, die an der Haut vor allem das kosmetische Ergebnis einschränken, verursachen an der Hornhaut einen erheblichen Astigmatismus und sind daher zu vermeiden.

MERKE: Einzelknopfnähte sind für den Anfänger die beste Möglichkeit, Gewebeanteile zu vereinen. Es kann so für jede einzelne Naht die richtige Spannung festgelegt werden. Bei fortlaufenden Nähten ist dies nicht der Fall: Hier muss besonders gleichmäßig genäht werden, um eine optimale Spannungsverteilung der Naht auf die Wundränder zu erreichen.

Nähvorgang

Wie die Nadel beim Nähvorgang das Gewebe penetriert, ist durch deren Krümmung der Nadel vorgegeben. Da meistens „auf sich zu" genäht wird, wird die Nadel in „Vorhand" gefasst. Hierbei wird unterschieden, ob der Operateur mit der linken oder mit der rechten Hand näht. Durch die Supination der Hand des Operateurs resultiert eine bogenförmige Bewegung, die der Biegung der Nadel folgt, so dass das Gewebe mit möglichst geringem Druck und ohne wesentliche Verformung schonend penetriert werden kann (Abbildung 43).

In ausgewählten Situationen kann es erforderlich sein, „von sich weg" zu nähen. Dazu wird die Nadel in „Rückhand" eingespannt und die bogenförmige Bewegung erfolgt durch die Pronation der Hand. Schwieriger ist es, in schräger Richtung zu nähen.

MERKE: Der Anfänger sollte zum Nähen in schräger Richtung am besten die Sitzposition ändern, um möglichst in einer bequemen Handhaltung nähen zu können, da die Abstände zwischen den Nähten sonst häufig nicht gleichmäßig werden.

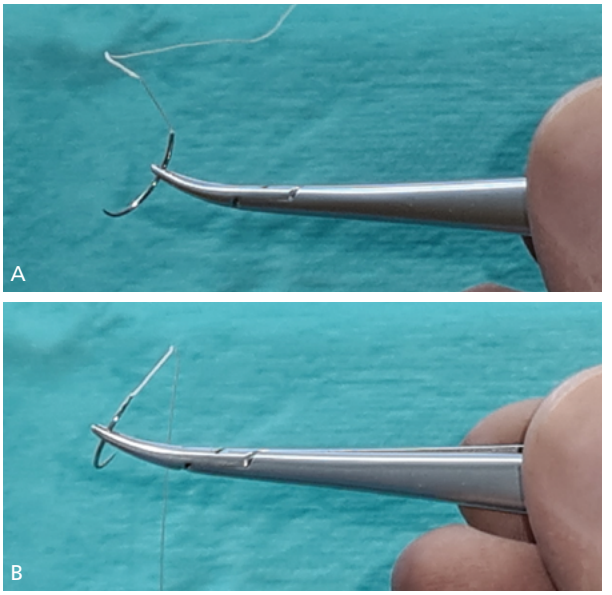

Abbildung 43: Mit der Supination folgt die bogenförmige Nahtbewegung der vorgegebenen Biegung der Nadel und ermöglicht durch den niedrigen Druck eine schonende Penetration des Gewebes.

Einstich senkrecht zum Wundrand

Es sollte darauf geachtet werden, dass senkrecht zum Wundrand gestochen wird, um so beim Festziehen des Knotens eine Verschiebung der Wundflächen gegeneinander und damit ein Verziehen des Gewebes zu vermeiden.
Es hat sich bewährt, die Nadel zuerst nur durch eine Kante zu führen und dann die Nadel freizugeben, so dass die Nadelspitze die Richtung anzeigt, in die der Faden durch die zweite Wundlippe geführt werden muss, um eine exakte Adaptation der einander gegenüberliegenden Fixationspunkte zu erreichen (Abbildung 44).
Dann wird die Nadel erneut gefasst und präzise in der vorgegebenen Richtung durch die zweite Wundlippe gestochen. Für Anfänger ist dieses Vorgehen prinzipiell zu empfehlen, für den erfahrenen Operateur in schwierigen Ausgangssituationen z. B. bei gequollenem Hornhautstroma. So resultiert ein sicherer und exakter Wundverschluss und das Ausmaß des nahtinduzierten Astigmatismus wird gering gehalten. Bei freien Transplantaten oder losen Gewebeanteilen wird zunächst das freie oder lose Gewebeteil durchstochen und erst danach die festere Wundlippe, um eine möglichst gute Platzierung der Naht zu ermöglichen.

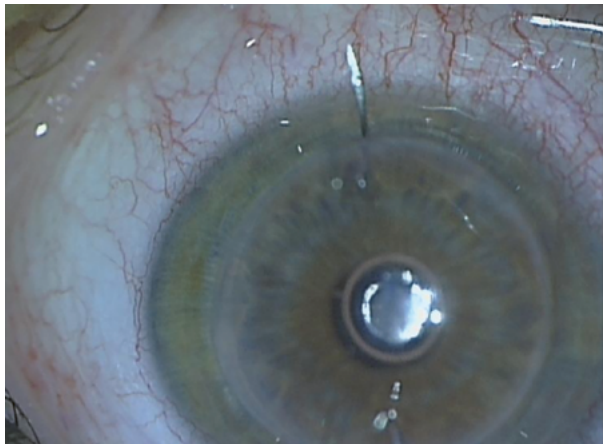

Abbildung 44: Die Nadel wird nach dem Durchstechen der ersten Wundlippe losgelassen, sodass die Spitze in die Richtung zeigt, in der die Nadel durch die zweite Wundlippe geführt werden muss.

Wundränder in gleicher Tiefe adaptieren

Bei Einzelknopfnähten ist es wichtig, dass die Wundränder in der gleichen Tiefe mit der Gegenseite adaptiert werden (Abbildung 45). Dies gilt insbesondere für Nähte an der Hornhaut und der Lidkante. Es sollte aber generell angestrebt werden, die Wundränder passgenau zu adaptieren.
Beim Nähen der Bindehaut ist besonders darauf zu achten, dass die Schnittränder, welche sich durch die Eigenelastizität oft einrollen, mit den Zähnen der feinen Pinzette hervorgeholt und durch die Nähte akkurat aneinander gebracht werden, da sonst eine Zystenbildung resultieren kann. Hier werden gerade für den Anfänger Einzelknopfnähte empfohlen.
Bei Nähten der Hornhaut hängt das Ausmaß des inneren Wundspaltes von der Tiefe der Nahtführung ab. Dazu kann der Operateur bei Bedarf das Bild unter dem Operationsmikroskop soweit vergrößern, dass bei einer Hornhautnaht die Grenze zwischen dem Stroma und der Descemet'schen Membran in der Tiefe besser er-

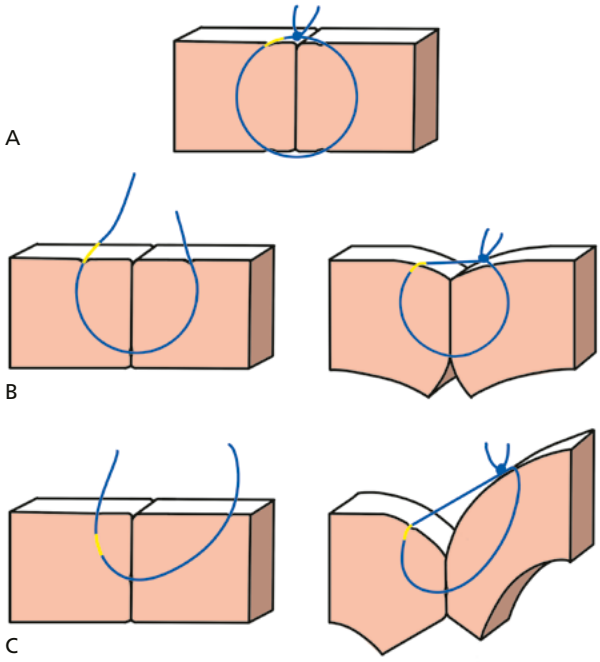

Abbildung 45: Durch Penetration des Gewebes an den gegenüberliegenden Wundlippen in der gleichen Tiefe resultiert eine exakte Adaptation der Wunde, die durch die Nahtführung dicht vor der Descemet'schen Membran oder auch perforierend (A) erreicht wird. Oberflächlich gelegte Nähte führen zu einem Klaffen der inneren Wundlippen (B). Bei zusätzlich unterschiedlicher Distanz zur Wundkante von Aus- und Einstich (C) resultiert eine deutliche Stufenbildung.

Chalazionentfernung

Andreas Frings, Marc Schargus

Das Chalazion ist eine chronische granulomatöse Entzündung einer Meibom- oder Zeisdrüse (Talgdrüsen) und eine der häufigsten Augenliderkrankungen über alle Altersgruppen hinweg. Meist am Oberlid entwickelt sich ein einzelner schmerzloser, langsam wachsender Knoten, der sich auch nach einem Hordeolum ausbilden kann. Der Verlauf kann selbstlimitierend sein, die hohe Rezidivrate und Chronizität kann jedoch den Verlauf komplizieren und unbehandelt kann es zum Durchbruch meist nach konjunktival, seltener nach extern durch die Haut kommen. Augenlidhygiene mit heißen Kompressen, topische Applikation antibiotischer Salben und die Anwendung systemischer Antibiotika (Tetrazykline) stellen konservative Behandlungsmöglichkeiten dar, die aber häufig nicht nützen, so dass der chirurgische Weg gewählt werden muss, um den störenden Knoten zu entfernen. Dabei ist zu berücksichtigen, dass länger bestehende Chalazien von einer festen Kapsel umgeben sind, die möglichst vollständig entfernt werden sollte.

Chirurgische Exstirpation von konjunktivaler Seite

Die „klassische" chirurgische Therapie eines Chalazions besteht in der Kürettage von der konjunktivalen Seite aus (Ablaufschema in Abbildung 69). Seltener wählt man den Zugang durch die Haut von extern, am ehesten dann, wenn das Chalazion schon nach außen vorgewölbt oder durchgebrochen ist. Zunächst erfolgt eine Lokalanästhesie des Operationsgebiets. Dabei sollte der Anfänger bei kleineren unauffälligen Chalazien den Inzisionsbereich zuvor mit einem Stift an der Lidkante markieren, da das Chalazion nach der Infiltrationsanästhesie oft nicht mehr gut zu lokalisieren ist. Eine Chalazionpinzette wird mit der offenen Ringseite über die Inzisionsstelle gelegt und mit der Rädelschraube relativ fest geschlossen, um das Lid und den OP-Bereich zu fixieren und eine Blutarmut innerhalb des Ringes herzustellen. Danach wird das Augenlid mit der Klemme nach außen gedreht und ektropioniert. Mit einem Skalpell mit 11er-Klinge wird zunächst ein vertikaler Einschnitt in den konjunktivalen Tarsus in Orientierungsrichtung der Meibomdrüsen von zirka 5 mm vorgenommen. Hierbei sollte insbesondere darauf geachtet werden, die Lidkante nicht zu verletzen. Chalazionlöffel werden dann verwendet, um den schleimigen Inhalt der Zyste auszuschaben. Die fibröse Kapsel wird anschließend mit einer chirurgischen Pinzette gefasst, mit einer kleinen spitzen Schere vorsichtig herausgeschnitten und möglichst komplett entfernt. Es wird keine Naht angelegt. Die Klemme wird langsam gelockert. Häufig kommt es dann zu Nachblutungen, die sich am besten durch eine Kompression des Lids mit einem zigarettenförmigen Tupfer von konjunktival und den Fingern von außen stillen lassen. Einige Autoren empfehlen auch die Kauterisation der blutenden Gefäße. Da diese aber häufig nicht in der Tiefe der Wundhöhle lokalisierbar sind, verwenden die Autoren lieber die Kompressionstechnik. Abschließend wird das Auge wird mit einem antibiotischen Salbenverband (z. B. Gentamicin) für einen Tag verschlossen (Abbildung 64–69). Verbleiben Anteile der Kapsel, führt das zu einer erhöhten Rezidivrate. Selten kommt es zu einer Lidkantenverziehung, die sekundäre operative Schritte nach sich zieht. Sollte bei zu tiefer Exstirpation die Lidhaut durchstoßen werden, wird der metallene, geschlossene Teil der Chalazionpinzette freigelegt. Derartige durchgreifende Liddefekte sollten am Ende der Operation von außen mittels einer Hautnaht verschlossen werden (Videolink Seite 49).

Abbildung 64: Einsetzen der Chalazionpinzette nach Markierung der Lidkante und Lokalanästhesie

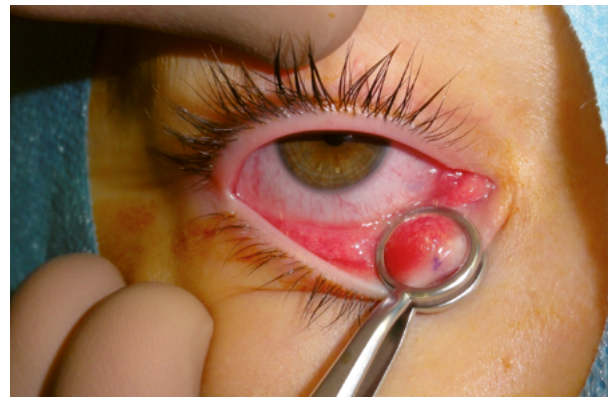

Abbildung 65: Nach dem Einsetzen und Fixieren des Lids mit der Rädelschraube wölbt sich das Chalazion vor.

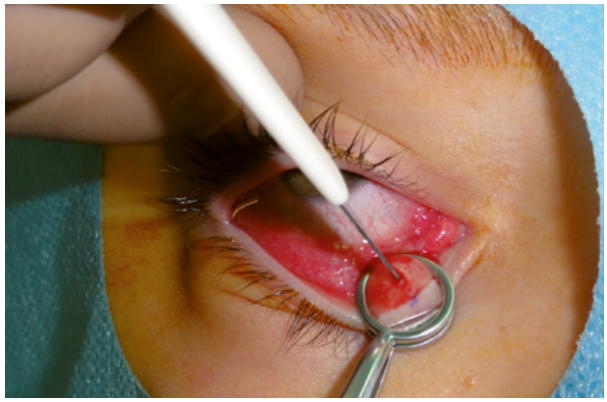

Abbildung 66: Inzision senkrecht zur Lidkante in Richtung der Verlaufsrichtung der Meibomdrüsen mit einem Skalpell mit 11er-Klinge

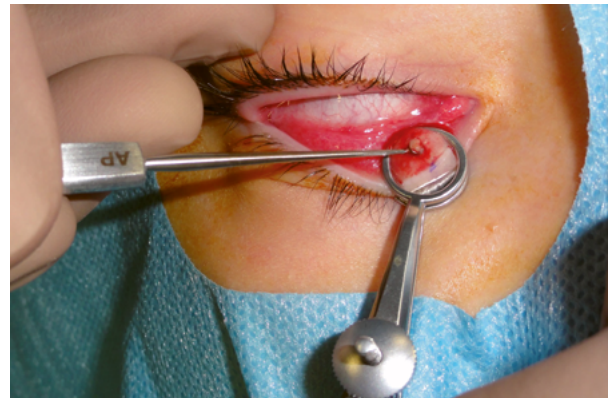

Abbildung 67: Ausschaben des Chalazioninhalts mit dem Chalazionlöffel

Abbildung 68: Nach Lösen der Chalazionpinzette Kompression des Lids im Inzisionsbereich mit zigarettenförmigem Tupfer und Fingerkuppe für eine Minute

Chalazionentfernung

Markieren der Lidkante im Inzisionsbereich mit einem Spezialstift

↓

Chirurgische Desinfektion der Gesichtshaut

↓

Lokalanästhesie (Infiltrationsanästhesie)

↓

Abdecken des OP-Areals

↓

Einsetzen der Chalazionpinzette und Ektropionieren des Lides

↓

Vertikale Inzision von zirka 5 mm im tarsalen Bereich des Chalazions

↓

Ausschabung der Chalazionhöhle mit dem Chalazionlöffel

↓

Ausschneiden der Chalazionkapsel mit einer spitzen kleinen Schere

↓

Entfernen der Chalazionpinzette

↓

Kompression des Schnittes mit einem Tupfer

↓

Antibiotikasalbe auftragen

↓

Verband anlegen

↓

Asservierung der exzidierten Kapsel für die histopathologische Untersuchung

↓

Ausfüllen der Anforderungsscheine für die pathologische Untersuchung

Abbildung 69: Schematische Darstellung des Vorgehens bei einer Chalazionexstirpation

Chirurgische Exstirpation von außen

Bei der Eröffnung von außen ist die Lidhaut häufig schon mazeriert. Dann sollte der destruierte Lidhautanteil mit einer horizontalen Spindelexzision entfernt und am Ende der Exstirpation mit einer Hautnaht verschlossen werden.
Eine topische antibiotische Salbe (z. B. Gentamicin) sollte dreimal täglich für weitere fünf Tage appliziert werden.

MERKE: Das exzidierte Material muss stets histopathologisch untersucht werden, da in seltenen Fällen ein Masqueradesyndrom durch ein Meibomdrüsenkarzinom auftreten kann. Gerade bei wiederholt auftretenden „Chalazien" bei älteren Patienten sollte an diesen Tumor gedacht werden, der eine weitreichende Exzision des Lids und ggf. der Lymphabflusswege notwendig macht.

Operationsvideo

QR-Code

Chalazionexstirpation

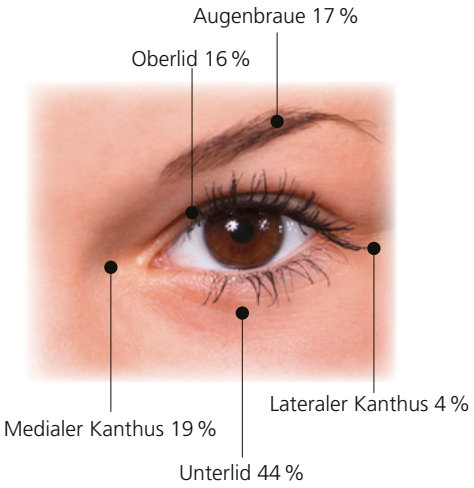

Abbildung 106: Häufigkeit von Lidtumoren am Auge entsprechend der Lokalisation

Planung der Exzision

An erster Stelle stehen die vollständige Exzision und histologische Aufarbeitung des Tumors. Hierbei ist zu berücksichtigen, dass die aus der Chirurgie und Dermatologie geltenden Regeln der Resektion mit Sicherheitsabstand in der Ophthalmochirurgie aufgrund der vielen eng beieinanderliegenden wichtigen Strukturen meist nicht einzuhalten sind. Beim Basaliom z. B. wird daher von ophthalmochirurgischer Seite eine R0-Resektion als ausreichend angesehen, unabhängig vom Sicherheitsabstand. Beim Plattenepithelkarzinom gibt es keine standardmäßig definierte Größe des Sicherheitsabstandes. In den aktuellen S3-Leitlinien werden minimale Abstände von 4 mm angegeben. Ein größerer Resektionsabstand gleicht erstens die Unsicherheit der histologischen Untersuchung aus und erhöht auch die Rate an kompletten Exzisionen schon beim ersten Eingriff. Die Empfehlung, zum Beispiel beim Merkelzellkarzinom einen Abstand von 1–2 Zentimetern einzuhalten, muss aber unter Beachtung funktioneller Ergebnisse kritisch gesehen werden (Tabelle 15).
Die sorgfältige histopathologische Aufarbeitung des gesamten Exzisionspräparats mit Schnittrandkontrolle ist daher Pflicht. Da in der Regel keine sofortige Schnellschnittdiagnostik vorliegt und diese auch kontrovers gegenüber der konventionellen Paraffin-Einbettung gesehen wird, sollte man in der Tumorchirurgie bei malignen Prozessen möglichst zweizeitig arbeiten.

MERKE: Von einer gleichzeitigen Exzision und plastischen Deckung sollte außer bei eindeutig benignen Befunden wie Zysten oder Papillomen generell Abstand genommen werden, da die Wiedereröffnung und Nachresektion zur lokoregionären Tumorzellverschleppung führen kann.

Kleine benigne, gestielte Hauttumoren können ggf. auch mit Scherenschlag entfernt werden, wobei hier auf die Rezidiv-Wahrscheinlichkeit hingewiesen werden muss, wenn das zu Grunde liegende Gewebe in der Cutis nicht entfernt wird.

Ablauf der Exzision

Zunächst wird der zu exzidierende Hautanteil mit einem Stift angezeichnet. Die Qualität dieser Markierungsstifte ist sehr unterschiedlich und sollte vor OP-Beginn kontrolliert werden. Nicht selten wird bei der Hautdesinfektion mit Povidon-Iod die Markierung teilweise oder komplett entfernt, hier muss auch das OP-Personal auf entsprechende Vorsicht hingewiesen werden. Nach der Markierung und der Hautdesinfektion folgt die Infiltrationsanästhesie des Operationsgebiets. Dieses Areal sollte ausreichend groß sein, um intraoperatives Nachspritzen zu vermeiden. Ein übermäßiges Ballonieren des Gewebes ist hierbei nicht notwendig und erschwert unter Umständen die Exzision. Details zur Lokalanästhesie sind im Kapitel „Anästhesieformen“ beschrieben. Hautexzisionen ohne Lidkantenbeteiligung sollten mit dem Skalpell begonnen werden. Die 15er Klinge bietet eine gute Basis den Exzisionsbereich primär zirkumlinear zu inzidieren. Hierbei sollte darauf geachtet werden, den Hautbereich möglichst aufzuspannen und mit wenigen Schnitten zu umfahren (Videolink Seite 106).

Tabelle 15: Empfohlener Sicherheitsabstand bei der Resektion unterschiedlicher Tumorentitäten

Tumorentität	Empfohlener Sicherheitsabstand bei der Resektion
Basaliom	R0-Resektion
Plattenepithelkarzinom	4 mm
Talgdrüsenkarzinome	4 mm
Malignes Melanom	2 mm
Merkelzellkarzinom	1 cm

MERKE: Auch wenn es auf den ersten Blick häufig nicht auffällt, kommt es durch mehrfaches Wiederansetzen der Klinge zu unsauberen Schnitträndern. Dieser erste Schnitt um das Exzisionsareal muss so tief sein, dass die Cutis komplett durchtrennt ist. Danach kann die weitere Präparation in der Tiefe mit einer Schere durchgeführt werden.

Die Größe und Wahl der Schere orientieren sich an der Größe und Lokalisation des Exzisionsareals. Der Tumor sollte zügig herausgeschnitten werden und das Präparat unter Beachtung der Lokalisation und Orientierung bei Entfernung feucht asserviert werden. Danach folgt die Blutstillung in der Regel mit einem bipolaren Kauter. Je nach Größe des zu exzidierenden Areals und der zu erwartenden Zeit zwischen Exzision, histopathologischer Aufarbeitung und plastischer Deckung kann ein temporärer Hautersatz in den Defekt eingepasst und mit Hautnähten eingenäht werden (z. B. Epigard®). Danach erfolgt die Applikation einer antibiotischen Salbe und das Anlegen eines Verbandes, ggf. kann auch zusätzlich ein Wunddistanzgitter (auch Fettgaze oder Wundgaze genannt, z. B. Jelonet®) auf den Wundbereich aufgelegt werden. Der Ablauf der Exzision ist in Abbildung 107 schematisch beschrieben.

MERKE: Das Exzidat muss umgehend für die histopathologische Aufarbeitung markiert werden.

Es empfiehlt sich, unmittelbar nach Entnahme eine provisorische Markierung vorzunehmen, z. B. die Kompresse, auf die das Präparat gelegt wird, am inferioren Teil des Exzidats mit einem Tropfen Blut zu markieren, falls das Präparat auf dem Weg zum oder auf dem Instrumententisch gedreht wird oder am Ende der Operation die Lokalisation nicht mehr ganz sicher erinnert werden kann. Am Ende der Operation steht die aussagekräftige Markierung an, welche akkurat und stabil sein sollte. Es bietet sich an, verbliebene Fadenreste der Hautnaht dafür zu verwenden. Die Markierung muss auf der Anforderung für den Pathologen nachvollziehbar beschrieben werden.

Ablauf der Exzision an der Lidkante (Keilexzision)

Die ersten Schritte entsprechen denen der Lidtumorexzision. Die erste Inzision des tumorbefallenen Areals erfolgt allerdings unter vertikalem Fassen der Lidkante mit

Lidtumorexzision

- Anzeichnen des zu exzidierenden Areals mit Spezialstift
- Chirurgische Desinfektion der Gesichtshaut
- Lokalanästhesie (Infiltrationsanästhesie)
- Abdecken des OP-Areals
- Umschneiden des Tumors mit dem Skalpell
- Freipräparieren mit einer Schere
- Entnahme des Exzisionsgewebes (Cave: Orientierung beachten!)
- Evtl. Blutstillung
- Ggf. Einpassen eines Hautersatzes
- Ggf. Einnähen eines temporären Hautersatzes (Seide oder monofiler Faden, 6-0)
- Antibiotikasalbe auftragen
- Fettgaze oder direkt Verband anlegen
- Markierung des Exzidates
- Ausfüllen der Anforderungsscheine für die histologische Untersuchung

Abbildung 107: Schematische Darstellung des Vorgehens bei der Lidtumorexzision

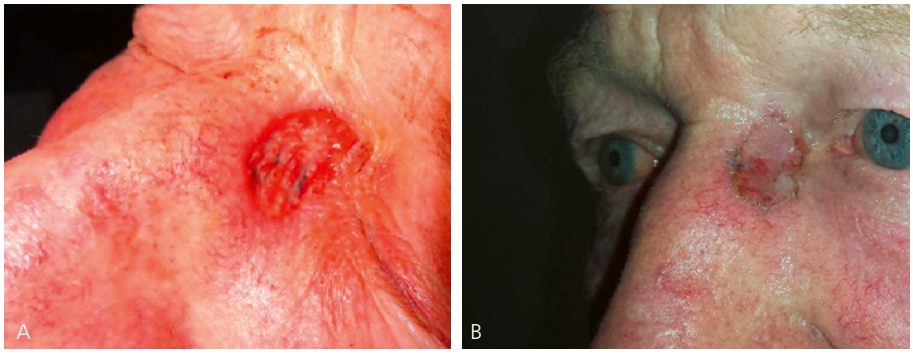

Abbildung 119: Basaliomexzision am Nasenrücken links mit Transplantat von retroaurikulärer Haut, A) Z. n. vollständiger Exzision, B) Zustand des eingewachsenen Transplantats vor Fadenentfernung

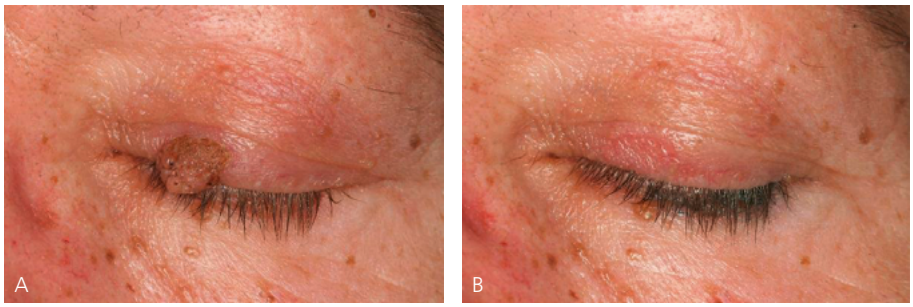

Abbildung 120: Vollhauttransplantatdeckung nach Exzision eines großen Papilloms mit Vollhauttransplantat vom kontralateralen Oberlid; A) vor Exzision, B) 6 Wochen nach Deckung

fasst die Haut, das Subkutangewebe und den M. orbicularis oculi. Die hintere Lamelle beinhaltet den Tarsus und die tarsale Konjunktiva. Die Grenze auf der Lidkante bildet die graue Linie; die Wimpern inserieren anterior, die Ausführungsgänge der Meibom'schen Drüsen posterior.

Während bis zu einer gewissen Breite primäre Verschlüsse der Lidkante möglich sind, ist dies ab mehr als 25 % Unterlidbreite in der Regel nicht mehr möglich. Eine grobe Regel zum Verschluss von Lidkantendefekten gibt Tabelle 18 wieder.

Tabelle 18: Größe des durchgreifenden Liddefektes und empfohlene OP-Technik zur Deckung

Defektgröße	OP-Technik
<25 %	Primärer Wundverschluss
25–50 %	Laterale Kantholyse
50 %	Tenzel-Bogen-Verschiebeplastik, Tarsustransposition nach Hughes
>50 %	Große Verschiebe- oder Rotationslappen

CAVE: Eine der beiden Lamellen muss eine primäre Gefäßversorgung aufweisen, sonst kommt es zu Transplantatnekrosen.

Als Ersatz für die vordere Lamelle bieten sich die bereits aufgeführten freien Hauttransplantate oder Verschiebelappen an, für die hintere Lamelle kommt Mundschleimhaut, Sklera, Tarsus oder Ohrknorpel in Frage. Wichtig ist gerade am Unterlid die Rekonstruktion des Tarsus als stabilisierendes Gewebe. Im Rahmen dieses Kapitels wird auf die am häufigsten verwendete Technik, der Tarsustransposition nach Hughes, eingegangen.

Primärer Wundverschluss mit Lidkantenbeteiligung

Häufig entstehen nach Tumorexzisionen Defekte unter Beteiligung der Lidkante. Diese Defekte müssen besonders sorgfältig und ohne Stufen verschlossen werden, da wichtige funktionelle Aspekte des Tränensees, der Tränenfilms und des Tränenabflusses davon entschei-

dend abhängen. Alle Schichten des Lids müssen stufenweise vereint werden. Die tarsale Bindehaut sollte nicht genäht werden, da mechanisch irritierenden Fäden zu Hornhautproblemen führen können. Man beginnt somit mit einer tarsusadaptierenden Naht mit einem resorbierbaren Fadenmaterial. Meist reichen zwei Einzelknopfnähte aus. Die tarsale Bindehaut darf dabei nicht durchstochen werden, Es bietet sich an, erst beide Nähte im Abstand von 1–2 mm vorzulegen und dann zunächst locker zusammenzuführen, um den richtigen Sitz der Nähte zu überprüfen. Im optimalen Fall kann durch das Zusammenziehen der beiden Fäden bereits die beiden Lidkantenanteile auf der gleichen Höhe ohne Stufenbildung adaptiert werden. Nach Fixierung dieser Fäden wird die Lidkantennaht angelegt. Hier gibt es eine Reihe von Möglichkeiten. Besonders hat sich die doppelte U- oder Donati-Naht bewährt (Abbildung 124). Diese Naht sollte mit einer größeren schneidenden Nadel (z. B. DS19) durchgeführt werden. Ein stärkerer Faden ist hier von Vorteil (z. B. 4-0), zudem sollte das Fadenmaterial geschmeidig sein und der Knoten nicht scheuern. Daher bietet sich als Nahtmaterial polyfiles Gewebe aus Seide an. Alternativ kann eine einfache U-Naht angelegt werden. Die Naht sollte im Bereich der grauen Linie an der Lidkante austreten, damit die Fäden keinen Hornhautkontakt bekommen. Der Knoten der doppelten U-Naht sollte immer hornhautfern, d. h. medial in der medialen und lateral in der lateralen Lidhälfte, zu Liegen kommen.

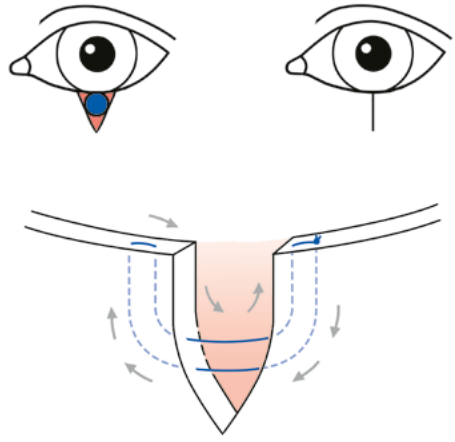

Abbildung 121: Doppelte U- oder Donati-Rückstichnaht. Zunächst wird ein großes U gestochen und danach von der Ausstichstelle ein kleines U zurückgestochen und die Enden verknotet. Dadurch kommt es zu einer Gewebevereinigung über zwei Kompressionspunkte.

MERKE: An diesem Punkt der Operation muss eine exakte Adaptation der Gewebeanteile des Lids vorhanden sein, sonst müssen die Nähte entfernt und erneut gelegt werden.

Weitere subkutane Nähte im Bereich des M. orbicularis oculi sind nur bei starker Spannung des Gewebes notwendig, meist folgt der direkte Hautverschluss mit mehreren Einzelknopfnähten eines nicht resorbierbaren Fadens der Stärke 5-0 oder 6-0. Es hat sich bewährt, den Lidkantenfaden zunächst einige Zentimeter lang zu belassen, um dann die Fadenenden in die am weitesten distal liegende Hautnaht einzunähen und danach die überschüssigen Fadenenden zu kürzen. Somit werden die Fadenenden sicher aus der Lidspalte herausgehalten und führen nicht zu einer Irritation.

Vorteile der doppelten U-Naht

Eine einfache U-Naht führt nur zu einer einfachen Kompression der Lidkante mit einem Anpressdruck im Tarsusbereich und direkt an der Lidkante. Hier kann sich der Faden dann im Bereich der Lidkante einschnüren. Dadurch kann bei der in der Folge auftretenden Vernarbungsreaktion direkt im Stoßbereich der beiden Lidanteile eine Vertiefung der Lidkante auftreten, die im ungünstigen Fall eine Störung des Tränensees mit Hornhautproblemen oder Epiphora bewirken kann. Durch die Anlage von zwei U-förmigen Nähten, einer sog. Donati-Rückstichnaht (Abbildung 121), wird direkt im Lidkantenbereich eine ausreichende Kompression erreicht, die zu einem zeltförmigen Aufstellen der beiden Lidkantenanteile führt. Durch die unvermeidliche Kontraktion des Gewebes bei der Vernarbung kommt es dann zu einer Glättung des leicht erhabenen Gewebes ohne Einziehung der Lidkante.

MERKE: Reicht der Liddefekt direkt bis an ein Tränenpünktchen, kann eine einfache U-Naht verwendet werden, da diese weniger horizontale Strecke zu den Wundrändern benötigt. Im Einzelfall kann man unter Schienung der Tränenwege mit einer Tränenwegssonde versuchen, am Canaliculus vorbeizustechen, um eine Lidkantenadaptation zu erreichen.

Diagnostik

Die ursächliche Einordnung einer Epiphora erfordert zunächst eine sorgfältige Anamnese. Diverse Funktionsuntersuchungen und anatomische Tests kommen ergänzend hinzu.

Ziel der Diagnostik

→ Differenzierung einer Abflussstörung von einer (reflektorischen) Hypersekretion
→ Klassifikation der Abflussstörung nach Ursache, Grad, Art und Lokalisation der Stenose
→ Zeitpunkt der Manifestation
→ Ausschluss von Tumoren

Prüfung auf Exprimat des Tränensackes

Bestehen intra- oder postsakkale Tränenwegsstenosen bei durchgängigen Kanalikuli, lässt sich Sekret des Tränensackes durch digitale Kompression in Richtung Lidspalte befördern. Die Konsistenz des Sekretes kann dabei von wässrig über gallertig bis rahmig purulent sein. Zudem ist die Prüfung des Sakkusdruckschmerzes wichtig, um hier Aussagen zur Aktivität der Entzündung zu gewinnen.

Diagnostische Tränenwegsspülung

Die Sondierung und Spülung der Tränenwege ist das wichtigste Verfahren der Tränenwegsdiagnostik. Nach der Gabe von anästhesierenden Augentropfen und der Dehnung der Tränenpünktchen mit einer konischen Sonde kann mit einer Spülkanüle in das jeweilige Tränenkanälchen eingegangen werden. Durch vorsichtiges Vorschieben wird der Saccus sondiert. Beim Erreichen der medial gelegenen periostalen Begrenzung des Tränensackes ergibt sich ein deutlicher Widerstand („hard stop"). Wird demgegenüber lediglich ein weicher, federnder Widerstand bemerkt („soft stop"), ist das ein Hinweis auf eine kanalikuläre oder eine Canaliculus-communis-Stenose. Die verschiedenen Tränenwegssonden sind in Abbildung 136 dargestellt.

Die Tränenwegsspülung wird mit NaCl-Lösung 0,9 % durchgeführt. Zu den Befunden, die während des Spülvorganges erhoben werden können, gehören:
→ „hard stop" vs. „soft stop" (und nach welcher Strecke?)
→ Übertritt der Spülflüssigkeit zur Nase (ja, nein?)
→ Spülvolumen (klein, mittel, groß?)
→ Spüldruck (klein, groß?)
→ Refluxverhalten (wo?, wann?, was?)
→ Schmerzen (ja, nein?)
→ Tränensackgröße (klein, mittel, groß?)
→ Beschaffenheit des ausgespülten Exprimates (Sekret, Konkremente, Blut?)

Digitale Subtraktions-Dakryozystographie

In Einzelfällen ist eine digitale Subtraktions-Dakryozystographie hilfreich, um die genaue Konfiguration der ableitenden Tränenwege darzustellen. Dies ist besonders bei Stenosen und intermittierenden Beschwerden sinnvoll.

Klassifikation der Dakryostenosen

Die Einteilung der Tränenwegsstenosen erfolgt nach dem Zeitpunkt der Manifestation (angeboren vs. erworben), dem Stenosegrad (absolut vs. relativ), der Stenoseart (mechanisch vs. funktionell) sowie deren Lokalisation in Bezug auf den Tränensack (präsakkal, intrasakkal bzw. postsakkal) (Abbildung 138). Dabei kann die Ursache der Tränenabflussstörung durch eine progrediente subepitheliale Fibrose bedingt sein. Bleibt die Ursache dafür unbekannt, ist von einer primär erworbenen Tränenabflussstörung („Primary acquired nasolacrimal duct obstruction", PANDO) auszugehen. Davon abzugrenzen sind die sekundär erworbenen Tränenabflussstörungen („Secondary acquired lacrimal duct obstruction", SALDO; Tabelle 21). Diese können infektiöser, entzündlicher, neoplastischer, traumatischer oder mechanischer Genese sein (Tabelle 21). Davon abzugrenzen sind Veränderungen der Tränenpünktchen, die durch Lidveränderungen (z. B. Ektropium) oder Entzündungen/Vernarbungen zu Abflussproblemen führen können.

Tabelle 21: Klassifikation der Tränenwegsstenosen

Kriterium	Einstufung
Grad der Stenose	absolut relativ
Art der Stenose	mechanisch funktionell
Lokalisation der Stenose	präsakkal intrasakkal postsakkal
Zeitpunkt der Manifestation	angeboren erworben – primär (PANDO) – sekundär (SALDO)

PANDO = primary acquired nasolacrimal duct obstruction, SALDO = secondary acquired lacrimal duct obstruction

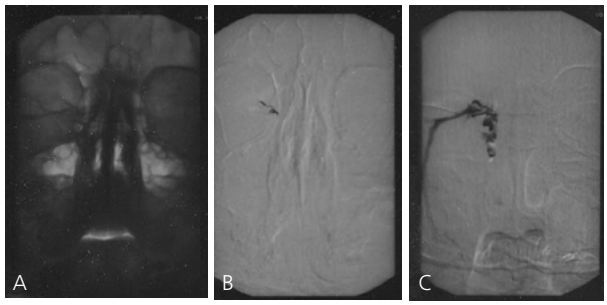

Abbildung 137: Digitale Subtraktions-Dakryozystografie. A) Röntgen-Leeraufnahme, B) frühes Bild einer digitalen Subtraktions-Dakryozystografie. Es zeigt sich der Einstrom des Kontrastmittels über den Katheter in die Tränenwege. C) Postsakkaler Verschluss der Tränenwege ohne Eintreten von Kontrastmittel in die Nasenmuschel

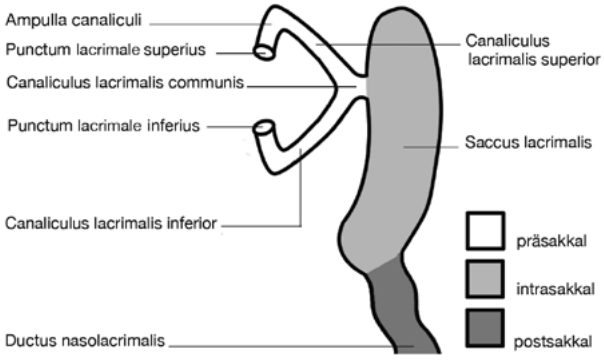

Abbildung 138: Topografische Klassifikation der Tränenwegsstenosen

Therapie

Die Behandlung einer persistierenden Epiphora orientiert sich an der Krankheitsursache. In der Regel ist eine Operation der ableitenden Tränenwege notwendig, selten kann jedoch die alleinige Behandlung einer Nasen-/Nasennebenhöhlenerkrankung eine Verbesserung bewirken. Grundlegend müssen funktionelle von mechanischen Stenosen abgegrenzt werden. Bei den funktionellen Stenosen, d. h. beim Auftreten einer Epiphora trotz intakter ableitender Tränenwege z. B. aufgrund einer Lidfehlstellung oder der Verlegung des Tränenpünktchen durch Bindehautfalten bei Konjunktivochalasis wird eine Abflussverbesserung durch Korrektur der Lidstellung, der Weite und Position der Tränenpünktchen oder aber der konjunktivalen Verhältnisse erreicht. Das alleinige Spülen bei mechanischer Abflussstörung bringt zumeist nur vorübergehenden Erfolg. Aus ophthalmologischer Sicht können die chirurgischen Techniken unterteilt werden in transkanalikuläre Operationen vs. anastomosierende OP-Techniken. Bei den transkanalikulären Verfahren sind nicht visuell kontrollierte von visuell kontrollierten Interventionen zu unterscheiden. Alle Techniken können mit dem Einsatz temporärer endoluminaler Schienungen aus Silikon (Tränenwegsintubation) kombiniert werden.

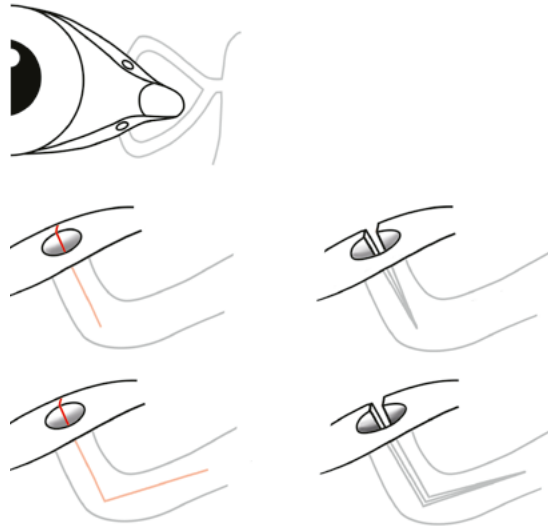

Abbildung 139: Oben: schematische Darstellung der Tränengänge, mitte: One-snip-Prozedur, unten: zusätzlich Two-snip-Prozedur.

Gewinnung der Amnionmembran

Die Amnionmembran wird von einer Plazenta gewonnen, die bei einer Sectio anfällt. Hier liegen nach Einverständnis der Spenderin die benötigten serologischen Untersuchungen (HBC, HCV, HIV, HTLV 1/2, Lues) bereits vor. Die AM kann als oberste epitheliale Schicht der Plazenta meist in größeren Stücken abpräpariert und aufgespannt auf handlichen Nitrozellulose-/ Merocel-Schwämmchen kryokonserviert werden. Hierbei ist die Epithelseite oben. Die stromale Seite ist unten und liegt damit direkt auf dem Träger.

Biologische Wirkung

Die Amnionmembran fördert auf verschiedene Weise die Heilung der Augenoberfläche. Die Basalmembran der AM besteht aus ähnlichen Kollagenfibrillen (Kollagen IV) wie die Basalmembran des Hornhautepithels. Sie fungiert somit als gute Leitschiene für das Epithel der Wirtshornhaut, das vom Limbus her einwandert, und verbessert so die Reepithelialisierung. Auch wird die Proliferation und Differenzierung der limbalen Stammzellen zu einem regelrechten Hornhautepithel durch die Wachstumsfaktoren (Epithelial Growth Factor/ EGF, Keratocyte Growth Factor/KGF) gefördert, welche in der Amnionmembran gespeichert sind.
Des Weiteren wirkt die Amnionmembran antientzündlich, antiinfektiös, antifibrotisch und antiangiogen, v. a. durch Botenstoffe, welche entweder in der AM gespeichert sind und/oder von ihren Zellen produziert werden.

Indikationen für die Amnionmembrantransplantation

Eine Amnionmembran kann bei verschiedenen Erkrankungen der Augenoberfläche eingesetzt werden. Man unterscheidet den Einsatz als Gewebeersatz (man spricht von Transplantat, Inlay oder Graft) sowie als natürliches Pflaster (man spricht von Patch oder Onlay). Als Gewebeersatz kann sie sowohl an der Kornea als auch der Konjunktiva verwendet werden [4].

Haupteinsatzgebiet sind persistierende Epitheldefekte (PED) der Hornhaut, u. a. bei chronischer HSV-Keratitis, neurotropher Keratopathie (Abbildung 161), Hornhautulzera bei rheumatischer Grunderkrankung (insbesondere der rheumatoiden Arthritis), okulärer Graft-versus-Host-Disease bei Zustand nach allogener Knochenmarkstransplantation und Patienten mit okulärem Pemphigoid (Tabelle 24).

MERKE: Hauptziele der AM-Transplantation sind die Reepithelialisierung der Augenoberfläche bei Epitheldefekten, die Reduktion entzündlicher Aktivität sowie die Schmerzlinderung.

Kornealer Einsatz als Transplantat

Ein persistierender Epitheldefekt kann zu einer Keratolyse und Descemetozele führen. Hier kann durch ein Graft, eine (mehrlagige) AM-Transplantation (Abbildung 162), ein Aufbau des ausgedünnten stromalen Gewebes und somit eine Stabilisierung des Befundes erreicht werden und eine drohende Keratoplastik à chaud vermieden werden. Gerade bei einer nichtinfektiösen, autoimmunen Genese kann durch eine erfolgreiche AM-Transplantation oft Zeit gewonnen werden und nach Einleitung einer systemischen Therapie bessere Voraussetzungen für eine Keratoplastik geschaffen werden.

Tabelle 24: Indikationen zur AM-Transplantation bei Hornhauterkrankungen

Persistierender Epitheldefekt / Ulkus / Descemetozele
Chronische herpetische Keratitis mit Epitheldefekt
PED bei neurotropher Keratopathie
Chronisches Hornhautulkus bei rheumatischer Grunderkrankung
Okuläre Graft-Versus-Host-Disease
Okuläres Pemphigoid
Antientzündlich / Antifibrotisch / Antiangiogen
Akute Verätzung
Neovaskularisation der Hornhaut
Hochentzündliche Keratitis (u. a. HSV-Keratitis)
Vorbereitung pKPL bei schwieriger Ausgangslage

Kornealer Einsatz als Patch

Bei der Onlay-Technik wird ein großes AM-Stück bei verschiedenen stark entzündlichen Erkrankungen der Augenoberfläche als „natürliche" Verbandlinse (Patch) temporär auf die Augenoberfläche aufgebracht (Abbildung 163). So kann u. a. bei einer akuten Verätzung die Prognose signifikant verbessert werden. Auch bei einer schwer verlaufenden (HSV-) Keratitis kann eine AM erfolgreich eingesetzt werden [1]. Beim akuten Steven-Johnson-Syndrom kommen neben den antientzündlichen auch antifibrotische Eigenschaften der Amnionmembran zum Tragen und können den Verlauf der Erkrankung mildern.

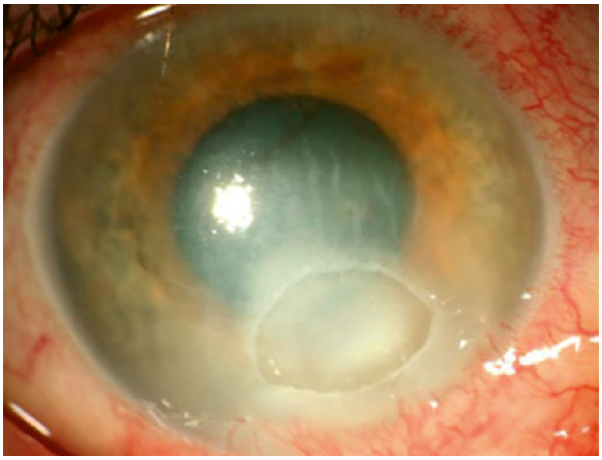

Abbildung 161: Neurotrophes persistierendes Ulcus corneae

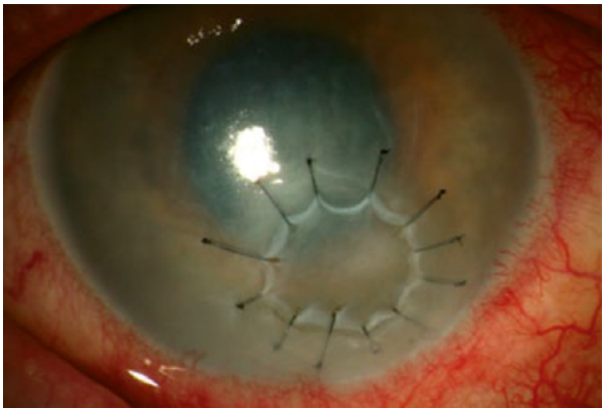

Abbildung 162: Deckung und Füllen des Defekts mit einem Amnion-Graft und 10-0 Nylon-Fäden, die Knoten werden nach außen rotiert, um die Fäden später besser entfernen zu können und das Graft nicht zu lösen (gleicher Patient wie in Abb. 2).

Die Prognose einer Keratoplastik bei schwieriger Ausgangslage (Epithelialisierungsstörungen, Neovaskularisation, Limbusstammzellinsuffizienz) kann durch eine Vorbehandlung mit einem AM-Patch gebessert werden. Ein großes Indikationsgebiet für den Patch sind persistierende Epithelialisierungsstörungen der Hornhautoberfläche. Hierbei dient die Basalmembran des Amniongewebes als Leitschiene für das Hornhautepithel in Kombination mit wundheilungsfördernden Wachstumsfaktoren unter einem verbandartigen Schutz der Oberfläche.
Zur Schmerzlinderung kann ein AM-Patch bei einer bullösen Keratopathie eingesetzt werden.

Konjunktivaler Einsatz

Indikationen für den Einsatz einer AM als Bindehautersatz sind:

- → größere Bindehautdefekte nach Verletzungen/Tumorchirurgie
- → Defektdeckung bei der Pterygiumchirurgie
- → Lösen von Bindehautsynechien/Symblephara zur Fornixrekonstruktion
- → Abdeckung einer Skleromalazie
- → Revisionsoperation nach filtrierender Glaukomoperation

Nach Verätzungen dient die Amnionmembrantransplantation der Vermeidung von Nekrosen und Narbenbildung der Bindehaut. Sie fördert die zügige Reepithe-

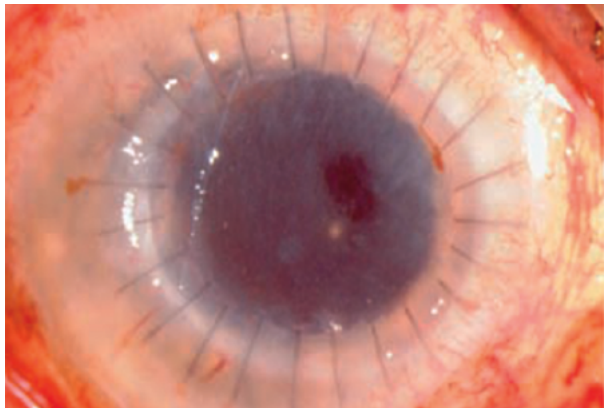

Abbildung 163: Episkleral aufgenähter Amnion-Patch bei verzögertem Epithelschluss nach perforierender Keratoplastik à chaud mit Verbandkontaktlinse