Ophthalmologische Notfälle

1

1 Allgemeine Anamnese und Befunderhebung bei okulären Notfällen ... 3
2 Präoperative Checkliste ... 4
3 Trauma (ohne Fremdkörperverletzungen) ... 5
3.1 Lider ... 5
3.1.1 Lidverletzungen ... 5
3.2 Orbita ... 8
3.2.1 Blow-out-Fraktur ... 8
3.3 Stumpfes Bulbustrauma ... 10
3.3.1 Bindehaut ... 11
3.3.2 Hornhaut ... 12
3.3.3 Sklera ... 12
3.3.4 Vorderkammer ... 15
3.3.5 Iris ... 18
3.3.6 Linse ... 19
3.3.7 Glaskörper ... 21
3.3.8 Netzhaut und Aderhaut ... 22
3.3.9 Sehnerv ... 24
3.4 Spitzes Bulbustrauma ... 26
3.4.1 Bindehaut ... 26
3.4.2 Hornhaut, Sklera, intraokulare Strukturen ... 27
3.4.3 Extraokulare Muskeln ... 34
4 Fremdkörperverletzungen des Auges und der Orbita ... 35
4.1 Korneale, konjunktivale und sklerale Fremdkörper ... 35
4.1.1 Oberflächliche Hornhaut- und Bindehautfremdkörper ... 36
4.1.2 Intrastromale Hornhautfremdkörper (ohne Perforation) ... 36
4.1.3 Intrastromale Hornhautfremdkörper (mit Perforation) ... 36
4.1.4 Subkonjunktivale Fremdkörper ... 37
4.1.5 Intrasklerale Fremdkörper ... 37
4.2 Intraokulare Fremdkörper ... 38
4.3 Orbitale Fremdkörper ... 44
5 Andere okuläre Notfälle ... 46
5.1 Gefäßverschlüsse ... 46
5.2 Netzhautablösung ... 46
5.3 Verätzungen und Verbrennungen des Auges und seiner Anhangsgebilde ... 46
5.3.1 Verätzungen durch Chemikalien ... 46
5.3.2 Thermische Verletzungen ... 49
5.3.3 Strahlenverletzungen ... 50
5.4 Akutes Glaukom ... 52
5.5 Schwere Infektionen und Entzündungen des Auges und seiner Anhangsgebilde ... 55
5.5.1 Orbitale Zellulitis (akute Entzündung der Orbita) ... 55
5.5.2 Präseptale Zellulitis ... 56
5.5.3 Sinus-cavernosus-Thrombose ... 57
5.5.4 Akute Dakryozystitis ... 59
5.5.5 Ophthalmia neonatorum ... 60
5.5.6 Hornhautulzera ... 62
5.5.7 Infektiöse Endophthalmitis ... 68
5.5.8 Linseninduzierte Endophthalmitis (phakoanaphylaktische Uveitis) ... 73

Zentraler Bestandteil der adäquaten Behandlung ophthalmologischer Notfälle ist eine detaillierte Anamnese, Befunderhebung und die Antizipation möglicher Komplikationen.
Art der Verletzung, geplante Versorgung und mögliche (Spät-)Komplikationen werden dem Patienten und/oder seinen Angehörigen ausführlich erläutert.
Eine Verletzung des Auges sollte auch aus forensischen Gründen nie bagatellisiert werden. Wenn immer möglich, sollte eine Foto- oder Videodokumentation durchgeführt werden.

1 Allgemeine Anamnese und Befunderhebung bei okulären Notfällen

■ Sorgfältige Anamnese: Zeitpunkt des Auftretens von Beschwerden, Begleitumstände und exakte Angaben zu Fremdeinwirkungen bzw. Expositionen (Chemikalien, Fremdkörper, Unfallhergang). Wenn die Sehkraft akut gefährdet ist, muss die sofortige Behandlung der Anamnese natürlich vorausgehen (v. a. Chemikalieneinwirkung, Verätzung).

■ Eine kurze Befragung über bereits bekannte Augenerkrankungen („Augenanamnese"; Refraktion, Sehhilfen, Amblyopie, frühere Verletzungen, Operationen bzw. andere Therapiemaßnahmen, andere Augenerkrankungen) ist zur besseren Beurteilung des jetzigen Krankheitsbildes nötig.

■ Bei geplanter systemischer Therapie oder vor einer Operation sollte der Augenarzt persönlich eine kurze Allgemeinanamnese (Gesundheitszustand, Vorerkrankungen wie Diabetes mellitus, derzeitige Medikamenteneinnahme, Medikamentenallergien oder –überreaktionen, Antikoagulation) vornehmen. Bei weiblichen Patienten ist dabei altersabhängig auch an die Möglichkeit einer Schwangerschaft zu denken und evtl. durch einen Schwangerschaftstest, z. B. vor einer systemischen Antibiotikatherapie, Röntgenuntersuchung, auszuschließen.

■ Traumata erfordern eine besondere Anamnese, dabei ist insbesondere einzugehen auf:

- Funktion des Auges vor der Verletzung (frühere Verletzungen oder bekannte Augenerkrankungen, vorhandene Sehhilfen)?
- Schutzmaßnahmen (Schutzbrille, Sicherheitsgurt)?
- Unfallhergang?
- Hammer-Meißel-Mechanismus, Ballwurf/Faustschlag, Schere, Sturz gegen Türklinke?
- Arbeitsunfall, privater Unfall?
- Ort der Verletzung (z. B.: industrieller Arbeitsplatz, Landwirtschaft/Garten, häusliche Umgebung, Sport, Freizeit, Schule)?
- Straßenverkehr, Zeitpunkt der Verletzung?
- Fremde Gewalteinwirkung?
- Alkohol/Drogen/Medikamente?
- Bisher nach dem Unfall getroffene Maßnahmen?
- Bei Kindern ist eine Fremdanamnese hilfreich, da sie aus Scham oder Angst vor Strafe Tatsachen verheimlichen können. Bei Tierbissverletzungen ist an Tollwut zu denken.

■ Eine vollständige ophthalmologische Untersuchung zur Befunderhebung sollte folgende Punkte enthalten und dokumentiert werden:

- Bestimmung der Sehschärfe (5-m-Visus); evtl. muss eine stenopäische Lücke verwendet werden. Es sollte unbedingt geprüft wirden, ob eine afferente Pupillenstörung vorliegt.
- Untersuchung von Augenanhangsgebilden, okulärer Motilität, Pupillenreaktion und Biomikroskopie des vorderen und hinteren Augenabschnittes.
- Falls erforderlich, sind zusätzliche Spezialuntersuchungen durchzuführen (Perimetrie, Gonioskopie, Tränenfunktion etc.) und evtl. radiologische Untersuchungen sowie Labortests zu veranlassen. Die Echographie durch den Augenarzt gibt wichtige Informationen bei fehlendem Blick auf den Bulbus (z. B. Schwellung der Lider) oder in das Auge (z. B. Glaskörperblutung).
- Zur Sicherstellung einer kompletten Befunderhebung ist die Einhaltung eines festen Schemas (s. 2) zu empfehlen.
- Nach der Befunderhebung wird die entsprechende Behandlung eingeleitet bzw. die Operation vorbereitet.
- Der Arzt sollte immer davon ausgehen, dass die Verletzungen ausgedehnter sind, als es primär den Anschein hat (z. B. Lid- und Skleraverletzung). Der Bulbus wird sorgfältig nach Perforationen untersucht; intraokulare Fremdkörper müssen ausgeschlossen werden.
- Weitere, nicht die Ophthalmologie betreffende Verletzungen z. B. bei Frakturen im Gesichtsbereich müssen unbedingt konsiliarisch (z. B. Zahn-Mund-Kiefer-, HNO-Arzt) mitbetreut werden. Über Vorgehensweise und Behandlungsprioritäten sollte dann gemeinsam entschieden werden.

2 Präoperative Checkliste

■ Vor operativen Eingriffen umfasst die Anamnese relevante Angaben wie Allergien, Allgemeinerkrankungen, Medikamenteneinnahme (insbesondere Antikoagulation), letzte Nahrungsaufnahme (fest, flüssig) und Tetanusschutz. Zur Gewährleistung der Vollständigkeit sollte die Befunderhebung immer standardisiert erfolgen.

■ Patient nüchtern lassen.

■ Operationsabteilung rechtzeitig informieren (mit der Pflege gedachten OP-Verlauf besprechen und für den Eingriff evtl. notwendige Spezialinstrumente vorbereiten lassen).

■ Weiteres Medizinisches Personal informieren (Assistenz, Anästhesie).

■ Wenn nötig und möglich Angehörige informieren.

■ Operationseinverständnis vor der Prämedikation einholen, wenn Patient bei Bewusstsein.

■ Sicherstellen, dass zusätzliche Verletzungen ebenfalls fachgerecht mit Kollegen anderer Disziplinen (in einer Sitzung) versorgt werden können.

■ Mikrobiologie zur Erregerbestimmung bei Infektionen benachrichtigen.

■ Bei geplanter Vollnarkose kann eine Röntgenuntersuchung des Thorax notwendig sein (vorher Rücksprache mit Anästhesiologen). Bei Verdacht auf intraorbitalen oder intraokularen Fremdkörper Dünnschicht-CT der Orbita veranlassen.

■ Nach Alter und Krankheitszustand, EKG, Labor- und Blutuntersuchungen veranlassen.

■ Bei entsprechender Indikation Tetanusprophylaxe/-auffrischung veranlassen; evtl. prophylaktische Gabe von Antibiotika (lokal, systemisch).

■ An präoperative Fotodokumentation (falls möglich) oder intraoperative Videoaufnahme denken.
■ Juristische Konsequenzen der Verletzung/Therapiemaßnahme und eine entsprechende Absicherung durch weitere Diagnostik und Aufklärung des Patienten/der Angehörigen müssen immer bedacht werden. Es zählt nur das, was dokumentiert wurde.

3 Trauma (ohne Fremdkörperverletzungen)

3.1 Lider

3.1.1 Lidverletzungen

Wegen der guten Blutversorgung und des lockeren Gewebes der Lider ist eine kosmetisch akzeptable Wiederherstellung nach Lidverletzungen häufig möglich. Starke Blutungen können einen höheren Schweregrad der Verletzung vortäuschen als tatsächlich vorhanden.

Diagnose – präoperative Maßnahmen

■ Ophthalmologische Untersuchung: Man achte besonders auf die Beteiligung benachbarter Strukturen (Canaliculi, Lidbändchen, Septum orbitale, Levataraponeurose usw.) und des Bulbus selbst. Hierbei ist eine gewissenhafte Wundinspektion (Kontamination, Fremdkörper) unerlässlich. Nur „Patch and Ship“ kann wichtige Begleitverletzungen übersehen lassen.
■ Bei Beteiligung des medialen Lidwinkels wird die routinemäßige Überprüfung der Canaliculi an der Spaltlampe (Verletzungen der Canaliculi können auch schon bei Minimaltraumata vorliegen) empfohlen (z. B. mit Spülung der Tränenwege sowohl über das obere als auch das untere Tränenpünktchen). An eine orbitale, knöcherne Mitbeteiligung muss gedacht werden.
■ Nach Lipke wird eine Checkliste zur Augenuntersuchung empfohlen, da eine Lidverletzung nicht selten die Folge erheblicher Gewalteinwirkung sein kann:

- Patient orientiert und ansprechbar?
- Monokulare Sehschärfenbestimmung:
  - Lesefunktion in 30 cm Abstand (da Notfallpatient meist liegend).
  - Fingerzählen in 30 cm Abstand.
  - Handbewegung in 30 cm Abstand.
  - Lichtprojektion und RAPS (relative afferente Pupillenstörung).
- Schmerzen bei Lid- und Augenbewegung?
- Angabe von Doppelbildern bei Fingerfixation?
- Pupillenreaktion direkt und indirekt prüfen.
- Inspektion und Palpation von Lid und Adnexe (evtl. mit topischer Tropfanästhesie).
- Hornhautbefund, Sklerabefund.
- Lideinriss? Lidabriss?
- Ableitende Tränenwege intakt?
- Dislokation des Orbitarandes, Luftemphysem (Palpation)?
- Bulbus weich/hart (Palpation)?
- Hyphäma?
- Linse in loco? Pupille und Iris intakt?
- Rotlichtreflex?
- Präoperative Fotodokumentation.

Allgemeine Behandlungsrichtlinien

■ Abhängig von Natur und Ausmaß der Verletzung sowie Alter und Kooperationsbereitschaft des Patienten kann die chirurgische Versorgung ambulant oder stationär durchgeführt werden.
■ Die übliche präoperative Routine ist einzuhalten (s. oben); man sollte besonders auf eine antibiotische Abdeckung sowie auf das Bestehen einer Tetanusprophylaxe achten, die evtl. nur aufzufrischen ist.
■ Prinzipiell gilt bei Politraumen „Zuerst das behandeln, was am stärksten schadet“. Noch vor den periokulären Weichteilverletzungen muss bei einer Orbitabeteiligung eine Einblutung mit Optikuskompression ausgeschlossen werden. Im Falle der Kompression stellt die laterale Kanthotomie die erste Maßnahme dar. Auch Bulbusverletzungen müssen vorrangig versorgt werden.
■ Die Wundversorgung sollte zeitnah erfolgen, um Wundränder nicht anfrischen zu müssen. Sollte dies nicht möglich sein, kann die Wunde bis zur Versorgung feucht verbunden werden. Wichtiger als die schnelle Versorgung ist die unter plastischen Gesichtspunkten fachgerechte Operation. Eine Tränenwegsbeteiligung kann ein Abwarten der Abschwellung erfordern.
■ Fremdkörper (Glas, Stein) sollten sorgfältig exploriert und vor dem Wundverschluss entfernt werden. Sehr tief sitzende, inerte Fremdkörper können auch belassen werden, wenn die Entfernung zu traumatisierend ist. Diese Fremdkörper werden dann abgekapselt. Voraussetzung ist eine sorgfältige Reinigung der Wunde (s. u).
■ Desinfektion und steriles Abdecken werden zur Vermeidung einer zusätzlichen Traumatisierung vom Chirurgen selbst vorgenommen. Dann erfolgt die Wundreinigung und wenn möglich ein sparsames(!) Débridement der Wundränder. Irritation oder Traumatisierung des Auges sind zu vermeiden (dies gilt insbesondere bei der Wundreinigung mit H_2O_2, 5 % Polividoniod ist dann vorzuziehen).
■ Wird der Eingriff unter Lokalanästhesie durchgeführt, sind Nervenblockaden einer Infiltrationsanästhesie vorzuziehen, da die Infiltrationsanästhesie zur weiteren Gewebedeformation bzw. -schädigung führen kann. Meist wird hier Scandicain 5 % verwendet mit oder ohne Adrenalin 1 : 200 000 zur Vasokonstriktion.
■ Zur Vermeidung einer iatrogenen Bulbusverletzung ist während des Eingriffs ein entsprechender Bulbusschutz obligat (z. B. Illig-Schale).

■ Allgemeine Richtlinie: Ziel ist es nicht, einen möglichst schnellen Wundverschluss durchzuführen; es sollte vielmehr zuerst eine sichere Identifikation betroffener (traumatisierter) Strukturen und anschließend der schichtweise, anatomisch gerechte Wundverschluss erfolgen.

Spezielle Behandlung bei Risswunden ohne Beteiligung des Lidrandes (nicht die gesamte Liddicke betreffend)

■ Der Wundverschluss wird schichtweise durchgeführt.

■ Orbitales Fett – falls vorhanden – wird hinter das Septum orbitale reponiert. Bei einem ausgeprägteren Prolaps sollte das prolabierte orbitale Fettgewebe wegen der nur mäßigen Blutversorgung und des verhältnismäßig hohen Infektionsrisikos exzidiert und sorgfältig kauterisiert werden.

■ Eine Verletzung des Septum orbitale wird nur dann versorgt (6–0-Einzelknüpfnähte), wenn die Ausdehnung nicht dem Verlauf der M.-orbicularis-Fasern entspricht.

■ Der M. orbicularis wird mit resorbierbaren 5–0- oder 6–0-Einzelknüpfnähten versorgt.

■ Die Lidhaut wird sorgfältig readaptiert und mit 6–0- oder 7–0-Einzelknüpfnähten (Vicryl oder Seide) versorgt. Die Nähte können in der Regel nach 5 bis 6 Tagen entfernt werden.

Spezielle Behandlung bei Risswunden ohne Beteiligung des Lidrandes (gesamte Liddicke betreffend)

■ Der Bindehautverschluss (optional) wird mit 8-0 Vicryl-Einzelknüpfnähten durchgeführt.

■ Der Wundverschluss des Tarsus wird von außen mit 6–0-Nähten (Vicryl, Seide) vorgenommen. Dies soll sicherstellen, dass die Knoten nicht mit dem Bulbus (Gefahr der Hornhautirritation bzw. -epithelverletzung) in Kontakt kommen.

Spezielle Behandlung bei einfachen Risswunden des Lidrandes

■ Der Lidrand wird zunächst mit einer 6–0-Naht (Seide) readaptiert. Diese Naht wird durch die graue Linie gelegt. Es ist darauf zu achten, dass sich die Einstiche sowohl vertikal als auch horizontal auf beiden Seiten entsprechen (Vermeiden eines tektonischen Versatzes).

■ Vor der grauen Linie in Höhe der Wimpernreihe wird zur suffizienten Readaptation ebenfalls eine Naht (7–0-Seide) in entsprechender Weise gelegt. Hinter der grauen Linie kann zur besseren Readaptation eine weitere 7–0-Naht (Seide) mit gleichem Abstand gelegt werden (nicht obligat). Die Fäden dieser Nähte sollten nur so weit gekürzt werden, dass sie noch mit einem Pflaster auf der Haut fixiert werden können und nicht auf der Hornhaut reiben (Hornhautschutz). Alternativ können die Fäden unter den Knoten der nächsten Hautnähte befestigt werden.

■ Die verbleibende Wunde wird schichtweise verschlossen.

■ Größere Defekt der Lidkante können mit einer Verschiebeplastik nach Tenzel gedeckt werden.

■ Besteht die Gefahr einer Narbenkontraktur mit konsekutiver Liddeformität, sollten die Fäden der Lidrandnähte unter leichtem Zug im Bereich der Augenbrauen (bei Unterlidverletzungen) bzw. an der Wange (bei Oberlidverletzungen) befestigt werden (mittels eines Pflasters oder sicherer mit einer Naht).

■ Postoperativ wird eine antibiotische Salbe aufgetragen und ein leichter Verband angelegt. Die Hautnähte können nach etwa 5 Tagen entfernt werden, die Lidkantennähte sollten 7 bis 10 Tage belassen werden.

Spezielle Behandlung bei Einrissen des Lides mit Beteiligung des Canaliculus

■ Folgende Richtlinien sollten beachtet werden:

- Ein Tränenkanal, vor allem der untere, sollte nie leichtfertig „geopfert“ werden (Abb. 1.1).
- Ein Wiederherstellungsversuch wird immer unternommen.
- Der Patient ist darüber aufzuklären, dass oft ein mehrzeitiges Vorgehen erforderlich ist und eine befriedigende Wiederherstellung nicht immer gelingt.

Abb. 1.1. Defekt der unteren Lidkante nach Hundebiss mit Beteiligung des unteren Tränenwegs bei einem Kind (intraoperativer Situs)

■ Vorgehensweise: Zuerst sind die Tränenwege, anschließend die Lidverletzungen zu versorgen.
■ Das distale Ende des verletzten Canaliculus wird entweder direkt unter dem Operationsmikroskop oder mittels einer Sonde, die in das Tränenpünktchen geschoben wird (Austrittsöffnung der Sonde entspricht der gesuchten Struktur), identifiziert.
■ Das Aufsuchen des proximalen Endes des Tränenkanals ist wesentlich schwieriger. Die Wunde wird ohne weitere Traumatisierung mit einem stumpfen Instrument exploriert. Hierbei ist auf eine leuchtend weiße Struktur mit eingerollten Rändern zu achten. Bei Benutzung von Sonden (v. a. Schweineschwanzsonden", Ruprecht-Sonde) ist vorsichtig zu agieren, da der verbleibende Canaliculus beschädigt werden bzw. die Sonde via falsa gehen kann. Von der Verwendung von Farbstoffen, die in die Tränenwege injiziert werden, wird abgeraten, da sie die Sicht auf das Operationsfeld erheblich stören und nur schwierig entfernt werden können.
■ Es gibt verschiedene Möglichkeiten der operativen Versorgung. Diese beinhalten meistens eine Schienung des verletzten Canaliculus und eine End-zu-End-Readaptation der Schnittenden.
■ Die Schienung wird meist mit einem Silikonschlauch vorgenommen. Der Schlauch wird zuerst durch den unverletzten, danach durch den verletzten Canaliculus geführt. Die beiden Enden werden durch den Ductus nasolacrimalis in die Nase (untere Nasenmuschel) geleitet, verknotet und an der Nasenwand mit einer Naht befestigt. Eine weitere Möglichkeit ist die Intubation der Canaliculi (s. Kap. 21). Bei diesem Verfahren wird der Silikonschlauch allerdings nicht in die Nase gezogen; vielmehr werden beide Enden verknotet (der Silikonschlauch enthält einen Faden), sodass ein Ring entsteht (Ringintubation nach Murube del Castillo). Der Knoten wird dann in Richtung Canaliculus communis bzw. Tränensack rotiert. Das Silikonschläuchchen selbst führt nur zu einer geringen Irritation der Augenoberfläche (Abb. 1.2). Danach werden die Schnittenden des Canaliculus mit 3 bzw. 4 Nylon- oder Vicryl-Nähten (8–0 oder 9–0) readaptiert. Die Versorgung von Lidkante und Haut geschieht wie oben beschrieben.

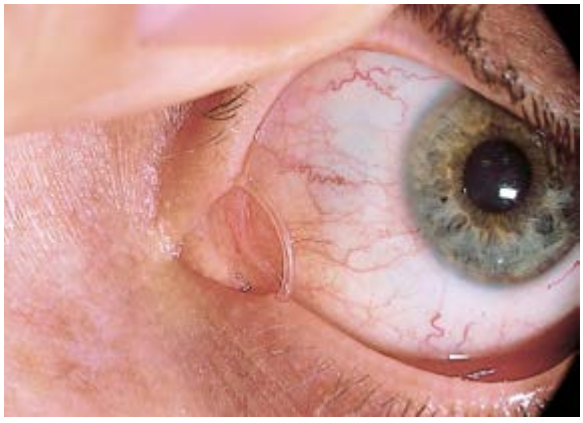

Abb. 1.2. Silikonschlauch zur Ringintubation der Tränenwege

■ Bei Verletzung des oberen und unteren Canaliculus wird eine Dakryozystostomie durchgeführt. Die Silikonschläuche werden hierbei retrograd durch die Canaliculi und die Tränenpünktchen geführt und die beiden Enden verbunden. Die Silikonschläuche werden in der Regel zirka 6 Monate belassen.
■ Das mediale Lidbändchen sollte immer aufgesucht werden, da es bei Verletzungen der Tränenwege oft mitverletzt ist. Hierbei ist besonders auf den hinteren Abschnitt zu achten, der an der Crista lacrimalis anterior anheftet. Besteht diese Anheftung nicht mehr, kann es trotz suffizienter Wiederherstellung der Tränenwege zu einem medialen Ektropium und infolge einer Eversio puncti lacrimalis zu permanenter Epiphora kommen. In derart gelagerten Fällen empfiehlt sich eine mediale Lidaufhängung (s. unten).

Spezielle Behandlung des massiven Lidtraumas

■ Schwere Rissverletzungen der Lider stellen auch den auf dem Gebiet der plastischen Versorgung erfahrenen Chirurgen vor schwierige Probleme. Im Rahmen dieses Buches werden nur Grundprinzipien besprochen. Die Einweisung in eine Spezialabteilung wird angeraten.
■ Erste Priorität hat der Schutz des (intakten?) Bulbus, v. a. dann, wenn ein Augenlid völlig verloren ist. Eine feuchte Kammer (Uhrglasverband) als Hornhautschutz wird empfohlen. Zusätzlich sollte immer eine Salbenbedeckung vorgenommen werden. Manche Autoren empfehlen wegen der langen Zeitspanne bis zu einer eventuellen Wiederherstellung des Lidschlusses eine sofortige Bindehautdeckung der Hornhaut.
■ Ist das Lid im Bereich des Lidbändchens (ohne Gewebsverlust) eingerissen, werden zunächst die beiden Enden des Lidbändchens aufgesucht und mit nicht resorbierbarem Nahtmaterial readaptiert. Falls das Lidbändchen aus seiner knöchernen Insertionsstelle gerissen ist, kann es im Periost des Orbitarandes mit ähnlichem Nahtmaterial wie zur Readaptation oder mit einem feinen Draht befestigt werden.
■ Bei nur leichtem bis mäßigem Gewebsverlust reicht oft eine Kanthotomie und Kantholyse mit Verschiebelappen für eine suffiziente Wiederherstellung aus. Ein Defekt von bis zu einem Viertel des horizontalen Liddurchmessers kann in der Regel primär ohne Transplantat oder Transponate geschlossen werden. Ist der Defekt größer als ein Viertel des horizontalen Durchmessers (bis 1/2), kann eine Kantholyse mit Verschiebelappen durchgeführt werden; bisweilen ist zur Wiederherstellung ein mehrzeitiges Vorgehen erforderlich (s. Kap. 21).

■ Eine Sonderstellung nehmen Augen- und Weichteilverletzungen bei Kindern durch Tiere ein. Vor allem Hundebissverletzungen stellen den Behandler vor interdisziplinäre Herausforderungen bzgl. der Infektionsprophylaxe und chirurgischen Versorgung. Hier sind Zentren der Maximalversorgung die erste Wahl.

Spezielle Behandlung der traumatischen Ptosis

■ Eine Ptosis nach Lidverletzungen kann entweder Folge der mechanischen Behinderung der Lidhebung (Ödem, Hämorrhagie) sein oder ist auf eine Verletzung der Lidheber und/oder der Levatoraponeurose zurückzuführen.

■ Eine Primärversorgung ist wegen der vorliegenden Lidschwellung meist nicht möglich. Die sofortige Anwendung von kühlen Kompressen und eine antibiotische Abdeckung sind daher sinnvoll. Die Patienten werden engmaschig kontrolliert oder stationär aufgenommen. Nach dem Abschwellen wird die Versorgung vorgenommen. Meist bessert sich die Ptosis nach Abschwellung.

■ Zur korrekten Wiederherstellung ist die genaue Kenntnis der Oberlidanatomie erforderlich. In diesem Gebiet weniger erfahrene Chirurgen sollten einen okuloplastischen Chirurgen hinzuziehen.

■ Auch bei einer kompletten Durchtrennung des M. levator palpebrae und Rücklagerung der Enden in das orbitale Fettgewebe ist die Identifikation von M. rectus superior und M. levator palpebrae möglich, da im Oberlid nur diese beiden Muskeln zu finden sind. Zunächst wird der M. rectus superior mit einem Schielhaken isoliert und mit einer Naht befestigt. Anschließend kann der M. levator palpebrae entweder mit seiner Aponeurose oder mit der oberen Lidkante reanastomosiert werden.

■ Kommt es im Heilverlauf zu einer narbigen Verziehung des Lides empfiehlt es sich, die Sekundärversorgung im Interesse des kosmetischen Ergebnisses einem erfahrenen plastischen Chirurgen zu überlassen.

Weiterführende Literatur

1. Berke RN (1971) Surgical treatment of traumatic blepharoptosis. Am J Ophthalmol 72: 691
2. Berufsverband für Augenärzte, Deutsche Ophthalmologische Gesellschaft (2006) Leitlinie Nr. 8: Verletzungen des Auges und seiner Anhangsgebilde. http://www.augeninfo.de/leit.htm
3. Banta JT (2007) Ocular Trauma. Saunders, Philadelphia
4. Collin JRO (2006) A manual of systematic eyelid surgery. Butterworth Heinemann, Oxford
5. Deutsch TA, Feller DB (eds) (1985) Paton and Goldberg's management of ocular injuries. Saunders, Philadelphia
6. Finsterer J (2003) Ptosis: causes, presentation and management. Aesthetic Plast Surg 27: 193
7. Hewes MJ (1990) Canalicular lacerations. In: Linberg JV (ed) Oculoplastic and orbital emergencies. Appleton & Lange, Norwalk
8. Koch KR, Kopecky A, Heindl LM (2016) Versorgung periokulärer Weichteilverletzungen: Lider und Tränenwege. Klin Monatsbl Augenheilkd 233: 1071
9. Leatherbarrow (2017) Oculoplastic surgery. Productivity Press part of CRC Press and Taylor & Francis Group. Boca Raton.
10. Lipke KJ (2011) Möglichkeiten der plastisch-rekonstruktiven Versorgung von Lidverletzungen. HNO 59: 783
11. Morax S, Baudoin F, Hurbli T (1995) Surgery of post-traumatic ptosis. Ann Chir Plast Esthet 40: 691
12. Smith BC (ed) (1987) Ophthalmic plastic and reconstructive surgery. Mosby, St. Louis
13. Tavakoli M, Karimi S, Behdad B et al (2017) Traumatic Canalicular Laceration Repair with a New Monocanalicular Silicone Tube. Ophthalmic Plast Reconstruct Surg 33: 27
14. Van der Meulen JC, Gruss JS (1996) Color atlas of ocular plastic surgery. Mosby-Wolfe, St. Louis
15. Yardley AME, Hoskin AK, Hanman K et al (2015) Animal-inflicted ocular and adnexal injuries in children: A systematic review. Surv Ophthalmol 60: 536

3.2 Orbita

3.2.1 Blow-out-Fraktur

Die sorgfältige Anamnese von Patienten/Begleitpersonen und die Befragung zum Unfallhergang sind hier besonders wichtig. Besteht der geringste Verdacht auf eine Schädel(basis)fraktur, ist ein Neurochirurg hinzuzuziehen.

Die genauen Pathomechanismen einer Blow-out-Fraktur sind nicht bekannt; es wird angenommen, dass eine Blow-out-Fraktur durch Traumata mit Gegenständen hervorgerufen wird, deren Durchmesser größer als der der vorderen Orbitaöffnung ist (Fußbälle, Faustschlag usw.). Die Kraft wird entweder auf den Orbitainhalt übertragen, und die Fraktur entsteht am Locus minoris resistentiae (meist Orbitaboden oder mediale Orbitawand, seltener Orbitadach) oder der Schlag verschont den stärkeren Orbitarand, aber es kommt durch die Fortleitung zur Fraktur des schwächeren Orbitabodens.

Zusätzlich können Verletzungen des Orbitarandes, verschiedener Gesichtsknochen (v. a. Jochbein) und des Auges sowie seiner Anhangsgebilde vorliegen (Abb. 1.3).

Diagnose und Untersuchung

■ Zum Ausschluss einer Bulbusverletzung und zur Basisdokumentation wird eine vollständige ophthalmologische Untersuchung durchgeführt. Hierbei ist auch auf die okuläre Motilität und das Auftreten von

■ Behandlung: Große überschüssige Hautfalten können über das Oberlid hängen und eine chirurgische Intervention erforderlich machen; die chirurgische Behandlung sollte erst dann durchgeführt werden, wenn eine evtl. vorliegende Begleiterkrankung behandelt ist.

Weiterführende Literatur

1. Koursh DM, Modjtahedi SP, Selva D, Leibovitch I (2009) The blepharochalasis syndrome. Surv Ophthalmol 54: 235

4.5 Floppy-Eyelid-Syndrom

■ Beim Floppy-Eyelid-Syndrom besteht ein gummiartiger Tarsus und ein lockeres Oberlid. Das Lid wendet sich bei Lidhebung oder während des Schlafes nach außen (Abb. 5.8a). Oft liegt eine ein- oder beidseitige papilläre Konjunktivitis vor. Weitere häufige Augenveränderungen sind Wimpernptosis (Abb. 5.8b), Ektropium, chronische Blepharitis mit Keratoconjunctivitis sicca, Keratokonus und Hornhautaffektionen bis hin zum Ulkus.

■ Die Ursache der Erschlaffung des Tarsus liegt in einem Abbau elastischer Fasern, der durch Hochregulierung elastolytischer Enzyme wie MMP-7 und MMP-9, hervorgerufen durch vermehrten mechanischen Stress, begründet ist.

■ Häufig bei übergewichtigen Patienten mit Hypertonus. Wichtig ist die Assoziation mit einem Schlafapnoe-Syndrom (Schnarchen), die in einem Schlaflabor abgeklärt werden sollte.

■ Behandlung: Zur Vermeidung eines mechanischen Traumas von Hornhaut oder Bindehaut empfiehlt sich ein Verband während des Schlafens als temporäre Maßnahme; die definitive Behandlung ist chirurgisch und besteht aus einer horizontalen Lidverkürzung.

Weiterführende Literatur

1. Pfeiffer MJ (2009) Floppy Eyelid: Horizontale Kürzung zuerst operieren. Ophthalmo-Chirurgie 21: 246
2. Schlötzer-Schrehardt U, Stojkovic M, Hofmann-Rummelt C et al (2005) The pathogenesis of floppy eyelid syndrome. Ophthalmology 112: 694
3 Wang P, Yu DJ, Feng G et al (2016) Is floppy eyelid syndrome more prevalent in obstructive sleep apnea syndrome patients? J Ophthalmol Article ID 6980281

4.6 Blepharospasmus

■ In der Regel bilateraler Lidkrampf, der durch die anhaltende Kontraktion des vom N. facialis versorgten M. orbicularis entsteht und dazu führt, dass Ober- und Unterlid fest geschlossen bleiben. Die Erkrankung kann so ausgeprägt sein, dass eine Behinderung vorliegt.

■ Die Ursachen sind entweder funktionell oder idiopathisch. Die Assoziation mit spezifischen okulären oder neurologischen Erkrankungen (wie Torticollis spasticus, Meige-Syndrom oder Tics im Rahmen eines Tourette-Syndroms) ist möglich.

■ Ein Blepharospasmus kann auch in Verbindung mit einem M. Parkinson auftreten. Sekundär tritt ein Blepharospasmus bei Blepharitis, Trichiasis, Keratoconjunctivitis sicca, Hornhauterkrankungen oder Uveitis auf. Bei einem Hemispasmus facialis liegt die Ursache oft in einer Kompression der Wurzel des N. facialis, beispielsweise durch eine Gefäßschlinge.

■ Behandlung: Wiederholte Botulinumtoxininjektion (Behandlung in Spezialkliniken). Die Wirkung tritt nach 1 bis 3 Tagen ein und hält durchschnittlich 3 Monate an. Unerwünschte Nebenwirkungen können eine Ptosis, Epiphora oder Diplopie sein. Die Ansprechrate liegt bei über 95 %, wobei die Non-Responder-Rate durch Ausbildung von Antikörpern gegen das Toxin erklärt wird. Weitere Möglichkeiten sind die gezielte Durchtrennung von Ästen des VII. Hirnnerven (es treten die bekannten Probleme einer Fazialislähmung auf; die Erkrankung kann trotz dieser Behandlung rezidivieren) und die Resektion von Orbikularisfasern.

Weiterführende Literatur

1. Hwang CJ, Eftekhari K (2018) Benign essential blepharospasm. Int Ophthalmol Clin 58: 1
2. Wabbels B (2018) Botulinumtoxintherapie – neue Entwicklungen in der Augenheilkunde. Klin Monatsbl Augenheilkd 235: 721

5 Gutartige Lidtumoren (Tabelle 5.1)

5.1 Zyste

■ Beim weitaus größten Anteil der Lidzysten handelt es sich um einfache Schweißdrüsenretentionszysten. Diese weisen meist eine charakteristische Spiegelbildung auf und sollten von komplexeren Schweißdrüsentumoren (s. Histopathologie) unterschieden werden.

■ Epitheleinschlusszysten (Hornretentionszysten/Milien, Epidermoidzysten) müssen von (seltenen) Atheromen (Trichilemmalzysten, Talgzysten) und Dermoidzysten (mit Hautanhangsgebilden) unterschieden werden.

■ Wichtig ist immer die Abgrenzung vom zystischen Basaliom.

■ Durch eine Ruptur der Zyste (insbesondere bei Freisetzung von Keratin) kann es zu einer granulomatösen Entzündungsreaktion kommen.

■ Behandlung: Exzision in toto oder Marsupialisation.

Tabelle 5.1. Häufigkeit benigner Lidtumoren (Nach Holbach, $n = 2943$)

	Tumor	Häufigkeit (%)
1	Chalazion	32
2	Keratosen	23
3	Papillom	12
4	Melanozytärer Nävus	10
5	Hydrozystome	5
6	Epidermale Einschlusszyste	4
7	Granulome	4
8	Dermoidzyste	3
9	Keratoakanthom	2
10	Molluscum contagiosum	2
11	Hämangiom	2
12	Pilomatrixom	1

Weiterführende Literatur

1. Roberts F, Thum CK (2013) Lee's ophthalmic histopathology. Springer, London
2. Elder DE (2014) Lever's histopathology of the skin. Lippincott, Philadelpia

5.2 Nävus

■ Nävus ist die Sammelbezeichnung für umschriebene, gutartige Haut- oder Schleimhautfehlbildungen, die häufig von Melanozyten ausgehen. Am Lid sind zahlreiche klinische Erscheinungsbilder möglich: flach, gestielt, papillomatös; Nävi sind in der Regel braun gefärbt, können aber auch nichtpigmentiert sein (Abb. 5.9).

■ Die Nävuszellnester können dermal, junktional oder zusammmengesetzt („Compound-Nävus") sein.

■ Intradermale Nävi sind am häufigsten und haben das geringste Entartungsrisiko; befinden sich auf dem Nävus Haare, handelt es sich in der Regel um einen intradermalen Nävus.

■ Bei Bestehen einer junktionalen Aktivität und ausgeprägtem zellulären Pleomorphismus, mitotischer Aktivität und chronisch entzündlichem Infiltrat sollte an eine potenzielle Malignität gedacht werden (selten).

■ Behandlung: Nävi sind strahlenresistent; bei Verdacht auf Malignität wird eine Exzision im Gesunden angestrebt.

Weiterführende Literatur

1. Shields CL, Kels JG, Shields JA (2015) Melanoma of the eye: revealing hidden secrets, one at a time. Clin Dermatol 33: 183

5.3 Papillom

■ Hautfarbene, breitbasige oder gestielte, gutartige häufig multipel auftretende Hautzellproliferation nach außen mit einer irregulären höckrigen Oberfläche (Abb. 5.10); Verbindung mit spezifischen Epithelerkrankungen bei älteren Menschen möglich (z. B. Verruca vulgaris, seborrhoische Keratose, senile Keratose oder - sehr selten - Plattenepithelkarzinom); bei jungen Menschen handelt es sich häufig um eine virale Genese.

■ Proliferation dermaler Papillen, die fibrovaskuläre Ränder an der Haut bilden und durch Hyperkeratosen, Parakeratosen und Akanthosen charakterisiert sind.

■ Behandlung: Papillome viraler Genese können sich spontan zurückbilden; manchmal ist eine Exzision und/oder Kryotherapie erforderlich.

Abb. 5.9. **a** Nävus. Mäßig pigmentierter papillomatöser Tumor an der Oberlidkante ohne Wimpernverlust, charakteristisch für gutartige Neubildungen. **b** „Kissing Nävus". Angeborener Nävus des Ober- und Unterlides, symmetrisch, da in der Embryonalphase vor der Teilung der Lider entstanden; Frage des erhöhten Entartungsrisikos umstritten

Weiterführende Literatur

1. Holbach LM, Jünemann A, Viestenz A, Nasr A (2002) Differenzialdiagnose bei Lidtumoren, Teil I. Ophthalmologe 99: 394
2. Holbach LM, Jünemann A, Cursiefen C et al (2002) Differenzialdiagnose bei Lidtumoren, Teil II. Ophthalmologe 99: 490

5.4 Pseudoepitheliomatöse Hyperplasie

■ Irreguläres hyperkeratotisches Knötchen auf der Lidoberfläche als Folge einer schnellen, gutartigen Proliferation von Epithelzellen; das klinische Erscheinungsbild kann stark variieren; die Veränderung imponiert manchmal wie eine maligne Erkrankung.
■ Idiopathische oder im Zusammenhang mit einer Begleiterkrankung auftretende (z. B. Pilzinfektion oder maligne Hauterkrankung) Ursachen werden diskutiert.
■ Histologie: Invasion der Dermis mit entzündlichem Infiltrat, Mitosen, Akanthose mit oder ohne Atypie. Die histologische Diagnose ist oft schwierig.

5.5 Keratoakanthom

■ Dieser Tumor soll von den Haarfollikeln abstammen und ist charakterisiert durch das schnelle Wachstum (innerhalb mehrerer Wochen) einer nichtinvasiven hyperkeratotischen Läsion mit einem auffälligen zentralen Krater, der mit Keratin gefüllt ist.
■ In der Regel findet man ihn auf sonnenexponierten Hautarealen bei älteren Menschen, bisweilen auf dem Augenlid vorkommend. Er tritt entweder einzeln oder multipel auf.
■ Als Ursache werden UV-Exposition, Viren, Entzündungen, Traumen und Karzinogene wie Teer mit Keratoakanthomen in Verbindung gebracht.

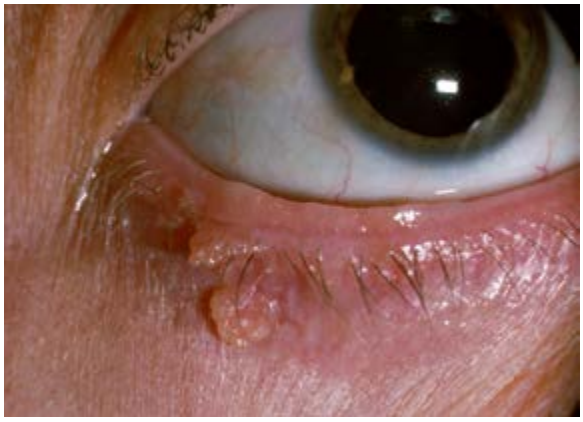

Abb. 5.10. Papillom. Nicht-pigmentierter papillomatöser Tumor an der Unterlidkante mit irregulärer, höckriger Oberfläche ohne Wimpernverlust

■ Multiple Keratoakanthome, insbesondere bei Patienten vor dem 50. Lebensjahr können Hinweise auf das Vorliegen eines Muir-Torre-Syndroms sein. Diese autosomal-dominant vererbte Erkrankung geht mit Talgdrüsenkarzinomen und viszeralen Karzinomen einher.
■ Die Unterscheidung zwischen einem Keratoakanthom und einem gut differenzierten Plattenepithelkarzinom ist manchmal schwierig. In der Literatur wird beim Keratoakanthom inzwischen nicht mehr von einer Pseudomalignität (Vorliegen eines gutartigen Tumors, welcher einer malignen Neoplasie ähnelt), sondern von einer pseudobenignen Neoplasie ausgegangen; eine Invasion von Keratoakanthomen in die Orbita und in Nervenscheiden wurde beschrieben.
■ In Zweifelsfällen sollte ein Keratoakanthom wie ein Plattenepithelkarzinom behandelt werden.
■ Behandlung: Spontane Rückbildung möglich. Da es zu einer Destruktion des Lides in der Wachstumsphase mit Exposition der Hornhaut und Problemen des Tränenabflusses durch eingeschränkte Lidfunktion kommen kann, sollten bereits kleine Tumoren exzidiert werden; im Zweifelsfall komplette Exzision notwendig.

Weiterführende Literatur

1. Oellers P, Karp CL, Shah RR et al (2014) Conjunctival keratoacanthoma. Br J Ophthalmol 98: 275
2. Schwartz RA (2004) Keratoacanthoma: a clinico-pathologic enigma. Dermatol Surg 30: 326

5.6 Seborrhoische Keratose

■ Bei einer seborrhoischen Keratose bestehen mehr oder weniger pigmentierte, weiche, gut abgrenzbare lobuläre Papeln oder hyperkeratotische krustenähnliche Läsionen auf der Haut älterer Menschen (typische „Alterswarze“).
■ Klinisch und histologisch ist diese Keratose wie ein „Knopf“ auf der Hautoberfläche mit Proliferation von Zellen, die Basalzellen ähneln und Keratin anreichern (Basalzellpapillom).
■ Eine rapide Zunahme an Zahl und Größe kann als paraneoplastische Erscheinung mit einem noch unbekannten Tumorleiden zusammenhängen (Leser-Trélat-Syndrom); eine Tumorsuche sollte veranlasst werden.

Weiterführende Literatur

1. Stagner AM, Jakobiec FA, Iwamoto MA (2015) Invasive squamous cell carcinoma with clear cell change of the eyelid arising in a seborrheic keratosis. JAMA Ophthalmol 133: 1476

5.7 Senile Keratose (aktinische Keratose)

■ Nichtinvasive Hyperkeratose und Dysplasie der Epidermis (in Zusammenhang mit einer Sonnenexposition) bei älteren Menschen; die Veränderung kann auch bei jungen Patienten mit heller Gesichtsfarbe auftreten.
■ Das typische Aussehen ist flach, schuppig, papillomatös, erythematös oder verhornt; in der Regel multipel auftretend.
■ Die aktinische Keratose gilt als Präkanzerose und kann in ein Plattenepithelkarzinom übergehen. Das Risiko einer malignen Transformation liegt bei weniger als 20 %.
■ Behandlung: Kryotherapie; Exzision.

Weiterführende Literatur

1. Stockfleth E, Terhorts D et al (2012) Aktinische Keratosen. J Dtsch Dermatol Ges 10 (Suppl 7): 1

5.8 Xanthelasma

■ Xanthelasmen sind multiple, weiche, gelbe Ablagerungen unter der Haut von Ober- und Unterlid (Abb.5.11), die aus fetthaltigen „Schaumzellen" bestehen und sich vorwiegend in der oberflächlichen Dermis v. a. um Nerven und um Blutgefäße herum ansammeln.
■ Ein Zusammenhang mit erhöhten Serumcholesterinwerten und einer Hyperlipidämie ist mit einem Vorkommen in etwa 50 % der Patienten mit Xanthelasmen relativ häufig; auch bei Diabetes mellitus wird über ein gehäuftes Auftreten von Xanthelasmen berichtet. Eine allgemeinmedizinische Untersuchung ist daher indiziert, insbesondere da unabhängig davon ein signifikant erhöhtes kardiovaskuläres Risiko besteht.

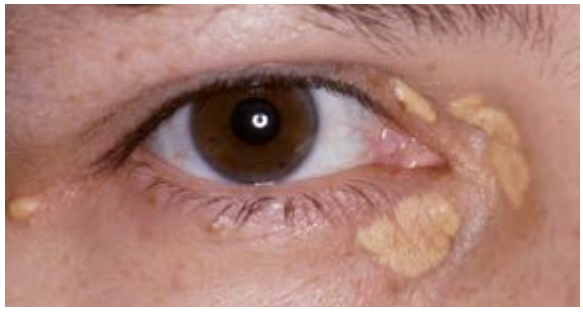

Abb. 5.11. Xanthelasmen. Multiple, weiche, gelbliche subkutane Ablagerungen an Ober- und Unterlid (Prof. Dr. F.E. Kruse, Erlangen)

■ Behandlung: Häufig genügt die Abdeckung mit Kosmetika. Sowohl Erbium-YAG-, als auch Argon(-grün)-Laser eigenen sich zur gewebsschonenden Abtragung. Bisweilen ist eine chirurgische Exzision notwendig (Rezidive möglich); bei größeren Veränderungen ist eine genaue Planung der anschließenden Deckung unabdingbar; in manchen Fällen (großflächige Veränderungen) ist eine inkomplette Exzision kosmetisch günstiger.

Weiterführende Literatur

1. Christoffersen M, Frikke-Schmidt R, Schnohr P et al (2011) Xanthelasmata, arcus corneae, and ischaemic vascular disease and death in general population: prospective cohort study. BMJ 343: d5497
2. Ghosh YK, Pradhan E, Ahluwalia HS (2009) Excision of Xanthelasmata - clamp, shave, and suture. Int J Dermatol 48: 181
3. Heng JK, Chua SH, Goh CL et al (2017) Treatment of xanthelasma palpebrarum with a 1064-nm, Q-switched Nd:YAG laser. J Am Acad Dermatol 77: 728

5.9 Juveniles Xanthogranulom

■ Gutartige Hauterkrankung mit zahlreichen orangefarbenen, erhabenen Läsionen, die man v. a. bei Kleinkindern und Kindern findet und die zusammen mit uvealen Läsionen (mit Hyphäma) oder orbitalem Granulom (mit Exophthalmus) auftritt.
■ Histologie: Diffuse granulomatöse Entzündung mit zahlreichen Schaumzellen (Histiozyten) und mehrkernigen Riesenzellen (Touton).
■ Behandlung: in der Regel spontane Rückbildung; eine topische (Augenbeteiligung) und systemische (Orbitabeteiligung) Steroidgabe ist manchmal erforderlich; nur selten muss eine chirurgische Exzision oder Bestrahlung durchgeführt werden; manchmal wird der Therapieerfolg bei Uveabeteiligung durch das Auftreten von Hyphämata und Sekundärglaukom erschwert.

Weiterführende Literatur

1. Baykal C, Polat Ekinci A, Yazganoglu KD, Buyukbabani N (2017) The clinical spectrum of xanthomatous lesions of the eyelids. Int J Dermatol 56: 981

5.10 Amyloid

■ Amyloidablagerungen im Lid finden sich meist subkonjunktival und werden deshalb in Kap. 7 abgehandelt.

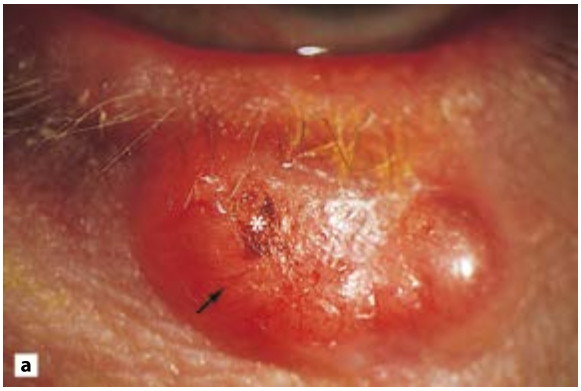

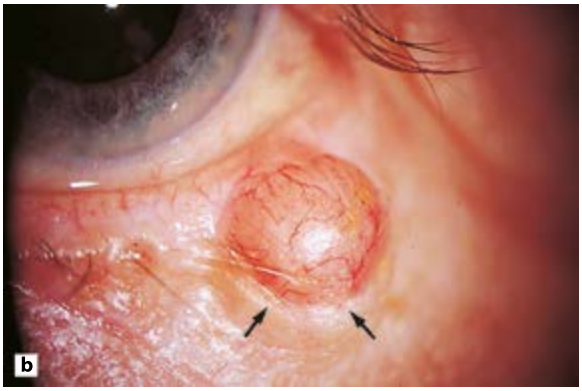

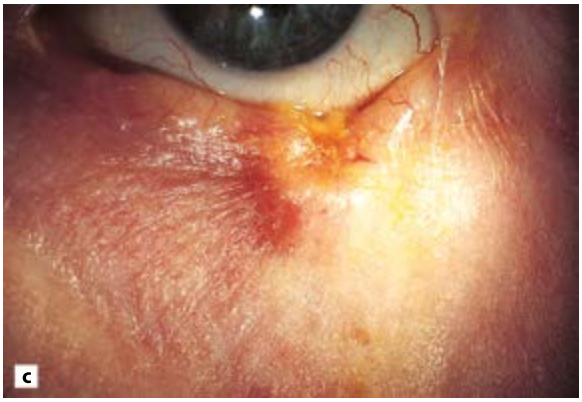

Abb. 5.12. **a** Solides Basaliom. Knotiger Tumor unterhalb der Wimpernreihe mit zentraler Hyperkeratose (*) und Teleangiektasien (↑) im Bereich des „Randwalls". **b** Zystisches Basaliom. Zystischer Tumor, der sich durch ausgeprägte Teleangiektasien und einen angedeuteten Randwall (↑) von einer echten Zyste unterscheidet. **c** Fibrosierendes Basaliom. „Narbig"-knotige Verziehung der Unterlidkante mit fortgeschrittenem Wimpernverlust; makroskopisch lassen sich keine eindeutigen Tumorränder abgrenzen

6 Maligne Lidtumoren

Allgemeine Vorbemerkungen

■ Meist gehen die Tumoren (Tabelle 5.2) von epithelialen Geweben aus. Sie treten zumeist am Unterlid auf, gefolgt vom Oberlid und dem medialen Lidwinkel. Wachstum, Änderung der Farbe oder eine Blutung erhärten den Verdacht auf Malignität. Photographien und Zeichnungen sind zur Primärbeurteilung und weiteren Beobachtung sehr hilfreich. Bereits zum Zeitpunkt der Untersuchung sollte eine lokale Streuung oder Metastasierung in Erwägung gezogen werden.

Tabelle 5.2. Häufigkeit maligner Lidtumoren (nach Holbach, $n = 907$)

	Tumor	Häufigkeit (%)
1	Basaliom	91
2	Talgdrüsenkarzinom	4
3	Plattenepithelkarzinom	2
4	Malignes Melanom	2
5	Merkelzellkarzinom	0,5
6	Adenokarzinom der Schweißdrüsen	0,2
7	Metastasen	0,2

6.1 Basaliom (Basalzellkarzinom, Basalzellepitheliom)

■ Häufigster maligner Tumor des Augenlides (etwa 90 %); typisch ist ein langsames Wachstum, meist auf dem (sonnenexponierten) Unterlid oder im medialen Lidwinkel.

■ Typisches Erscheinungsbild: Hart, induriert, perlmuttfarben, nodulär, meist im Zentrum ulzeriert mit einem erhabenen Randwall mit feinen teleangiektatischen Gefäßen auf der Oberfläche; seltener zystisch oder als morpheaartiger bzw. fibrosierender Typ; mitunter multifokal wachsend; manchmal pigmentiert (Abb. 5.12a–c).

■ Insbesondere der fibrosierende Typ besitzt die Tendenz, lokal invasiv zu wachsen; die noduläre, solide Form ist am wenigsten aggressiv.

■ Es bestehen lediglich einzelne Fallberichte, die über die Metastasierung eines Basalioms berichten.

■ Basaliome können auch an anderen Stellen des Kopfes oder im Nacken vorkommen.

■ Basalzellnävussyndrom (Gorlin-Goltz-Syndrom, betrifft etwa 0,7 % aller Patienten mit Basaliom): Autosomal-dominant vererbte Erkrankung mit zahlreichen Basalzellkarzinomen auf der Haut kombiniert mit Skelettdefekten sowie neurologischen und endokrinologischen Veränderungen.

■ Die Behandlung erfolgt durch eine chirurgische Exzision im Gesunden. Der Sicherheitsabstand ist abhängig vom histologischen Typ. Insbesondere bei Nähe zur Lidkante ist die Exzision aller Lidschichten erforderlich; am sichersten und gleichzeitig mit geringstem Gewebsverlust ist die histologische Kontrolle vor der plastischen Deckung (Schnellschnitt, Operationstechnik nach Mohs, zweizeitige Operation); eine Alternative bei älteren Patienten ist die Therapie mit Imiquimod, die Strahlenbehandlung oder – heute kaum noch praktiziert – die Kryotherapie. In seltenen Fällen (insbesondere beim Gorlin-Goltz-Syndrom oder inoperablen Befunden/Patienten) werden in den letzten Jahren Hedgehog-Signalweg-Inhibitoren (z. B. Vismodegib) eingesetzt. Der bei Erwachsenen normalerweise inaktive Hedgehog-Signalweg kontrolliert während der Embryonalentwicklung das Wachstum und die Differenzierung von Zellen und spielt somit eine entscheidende Rolle bei der Organausbildung. Bei mehr als 90 % der Patienten mit Basalzellkarzinom ist der Hedgehog-Signalweg jedoch wieder aktiv.

Weiterführende Literatur

1. Conway RM, Themel S, Holbach LM (2004) Surgery for primary basal cell carcinoma including the eyelid margins with intraoperative frozen section control: comparative interventional study with a minimum clinical follow up of 5 years. Br J Ophthalmol 88: 236
2. Chaloupka K (2013) Operatives Vorgehen bei malignen Lidtumoren. Ophthalmo-Chirurgie 25: 25
3. Cox KF1, Margo CE (2016) Role of vismodegib in the management of advanced periocular basal cell carcinoma. Cancer Control 23: 133
4. Vetter C (2014) Innovativer Hedgehog-Signalweg-Inhibitor lässt den Tumor schrumpfen. PharmaForum. Oncol Res Treat 37: 365
5. Williams HC, Bath-Hextall F, Ozolins M et al for the Surgery versus imiquimod for nodular and superficial basal cell carcinoma (SINS) Study Group (2017) Surgery versus 5% imiquimod for nodular and superficial basal cell carcinoma: 5-year results of the SINS randomized controlled trial. J Invest Dermatol 137: 614

6.2 Plattenepithelkarzinom (Spinaliom)

■ Plattenepithelkarzinome machen etwa 2 % aller malignen Tumoren des Augenlides aus; Es besteht auch hier eine Beziehung zu starker Sonnenexposition; gehäuftes Auftreten bei älteren Menschen (zeitlicher Faktor) oder jüngeren Patienten mit heller Hautfarbe; meistens am Unterlid.

■ Langsam wachsende, schmerzlose, hyperkeratotische Läsion; primär niedriges Malignitätspotenzial. Es kann jedoch in die präaurikulären oder submaxillären Lymphknoten metastasieren.

■ Das Plattenepithelkarzinom blutet leicht und ist meist erhabener als das Basaliom.

■ Es kann sowohl aus früheren Dermatosen (Cornu cutaneum) als auch spontan entstehen. Als Vorstufen eines invasiven Plattenepithelkarzinoms gelten der M. Bowen und das intraepitheliale Karzinom (Carcinoma in situ).

■ Behandlung: Als Goldstandard gilt die vollständige chirurgische Entfernung. Plattenepithelkarzinome gelten als eher strahlenresistent; in bestimmten Fällen kann eine Kryobehandlung durchgeführt werden. Außerdem ist ein Lymphknoten-Staging sinnvoll.

Weiterführende Literatur

1. Deutsche Krebsgesellschaft, Deutsche Dermatologische Gesellschaft (2013) Leitlinie Plattenepithelkarzinom der Haut. www.awmf.org/leitlinien/detail/ll/032-022.html
2. Yin VT, Merritt HA, Sniegowski M, Esmaeli B (2015) Eyelid and ocular surface carcinoma: diagnosis and management. Clin Dermatol 33: 159

6.3 Karzinom der Meibom-Drüsen (Carcinoma sebaceum)

■ Seltener (bis zu 4 % aller malignen Lidtumoren), hochmaligner Tumor mit hohem Letalitätspotenzial (30 % Mortalität innerhalb von 5 Jahren); es geht von den Meibom-Drüsen des Tarsus, den Zeis-Drüsen, der Haarfollikel oder den Talgdrüsen der Augenbrauen und der periorbitalen Haut aus.

■ Häufig wird es verwechselt mit einem Chalazion (daher immer histologische Untersuchung eines exzidierten Chalazions) oder einem Basaliom. Es kann zu Wimpernverlust führen oder eine Blepharokonjunktivitis vortäuschen (Masquerade-Syndrom).

■ Die pagetoide Streuung kann zu einer diffusen Beteiligung von Ober- und Unterlid und Bindehaut führen; später entwickeln sich Verdickungen und Knötchen der Lider; manchmal ist ein multifokales Auftreten möglich.

■ Talgdrüsenkarzinome der Lider können mit Adenokarzinomen des Magen-Darm-Traktes assoziiert sein (autosomal-dominant vererbtes Muir-Torre-Syndrom). Diese viszeralen Karzinome können dem Talgdrüsenkarzinom vorausgehen oder folgen.

■ Diagnose: Die histologische Diagnose erfolgt am besten am Hämatoxilin-Eosin-gefärbten Paraffinschnitt, ggf. unter Zuhilfenahme spezieller Färbungen wie Adipophilin (Lipidnachweis in malignen Zellen).

■ Behandlung: Eine tiefe Keilexzision (am besten gesamte Dicke des Tarsus) ist schon bei entsprechendem Verdacht notwendig; bei Bestätigung der Diagnose ist wegen der nur schwierig zu bestimmenden Tumorränder oft eine großzügige Exzision bis hin zur Exenteratio orbitae erforderlich; bei pagetoidem Wachstum sind

Beteiligung des äußeren Auges bei Erkrankungen von Haut und Schleimhaut

10

1	Rosazea (okuläre Rosazea)	261
2	Atopische Dermatitis	262
3	Ichthyosis	263
4	Pemphigus	264
4.1	Bullöses Pemphigoid	265
4.2	Narbenpemphigoid (benignes Schleimhautpemphigoid)	265
5	Erythema exsudativum multiforme	265
6	Epidermolysis acuta toxica (Lyell-Syndrom, Syndrom der verbrühten Haut)	265
7	Morbus Adamantiades-Behçet	266
8	Morbus Reiter	267
9	Photosensitivität	267
10	Ektodermale Dysplasie	268
11	Epidermales Nävussyndrom	268

1 Rosazea (okuläre Rosazea)

■ Die Rosazea ist eine chronische Hauterkrankung, bei der durch eine vasomotorische Instabilität die Blutgefäße und die Haartalgdrüseneinheiten der Gesichtshaut erkranken.

■ Die Rosazea ist eine häufige Erkrankung, die oft asymptomatisch verläuft und deswegen nicht diagnostiziert wird. Die Rosazea beginnt in der Regel im 3. bis 4. Lebensjahrzehnt und betrifft überwiegend hellhäutige Menschen keltischer bzw. nordeuropäischer Abstammung. Bei 58–72 % der Rosazea-Patienten bestehen ophthalmologische Symptome.

■ Wichtige Zeichen sind eine chronische papulöse und pustulöse Dermatitis mit Erythem und Teleangiektasien im Gesicht. Die Hyperplasie der Talgdrüsen führt zu Gewebsveränderungen wie Rhinophym (meist bei Männern), Otophym u. ä.. Augenbeteiligung in 6–18 %.

■ Als Augenbefunde fallen eine chronische Blepharitis mit konjunktivaler Hyperämie und dilatierten Gefäßen im palpebralen Bereich auf. Häufig leiden die Patienten unter Chalazien. Konjunktivale Narben treten bei bis zu 10 % der Patienten auf. Dies kann zu Fornixverkürzung, Symblepharon, Entropium und Trichiasis führen. Konjunktivale Rötungen können persistieren und gehen nicht immer mit einem Hautbefall einher. Die konjunktivalen Veränderungen können bis zu Granulomen und phlyktänuiden Konjunktivitiden führen. Die Augenbeteiligung ist nicht an die Schwere der Rosazea gebunden. Sie kann der Hauterkrankung um Jahre vorausgehen.

■ Hornhautbefunde zeigen sich in 25–50 %. An der Hornhaut kann es von einer Keratitis superficialis punctata bis hin zu einer Keratitis mit Vaskularisation und Vernarbung der typischerweise unteren Hornhaut (Rosazeakeratitis) kommen. Weiter kann es zu Hornhautinfiltraten, Ulzerationen sowie Hornhautperforation kommen. Charakteristischerweise zeigt sich eine Gefäßinvasion der peripheren Kornea mit subepithelialen Infiltraten. Häufig bleibt die optische Achse ausgespart. Allerdings zeigt sich eine ausgeprägte periphere Hornhautverdünnung sowie hierdurch ein deutlicher Astigmatismus. Bei Langzeitverläufen können eine Salzmann'sche noduläre Hornhautdegeneration sowie eine Lipiddegeneration entstehen. Auch findet sich eine noduläre Epithelelevation. Die Befunde ähneln einer Basalmembrandystrophie. Episkleritis und Skleritis wurden ebenfalls beschrieben.

■ Die genauen pathophysiologischen Mechanismen der okulären Rosazea sind nicht eindeutig geklärt. Es wird ein Zusammenspiel aus inflammatorischen Veränderungen, Beeinträchtigung der Immunantwort sowie einer vaskuläre Dysregulation vermutet. In der Tränenflüssigkeit von Patienten mit okulärer Rosazea wurden eine erhöhte Konzentration von Interleukin-1a und b, Gelatinase B (Metalloproteinase-9) und Kollagenase-2 (MMP-8) nachgewiesen. Weiterhin wurden erhöhte Serumlevel von TNF-α sowie eine erhöhte Expression von ICAM-1 und HLA-DR in konjunktivalen Epithelzellen dieser Patienten festgestellt. Die Patienten berichten üblicherweise von einer erhöhten Exposition gegenüber Sonne, Wetterextremen, scharfem Essen, Stress, Alkohol sowie Medikamenten wie Amiodaron, Steroiden, und Vitamin B6 und B12. Dies führt zu einem erhöhten Spiegel von Toll-like Rezeptor 2 (TLR2) in der Epidermis. TLR2 erhöht die Aktivität einer Proteinase namens KLK5, die die Cathelicidin-Produktion stimuliert. Cathelicidin wiederum bewirkt einen Anstieg von VEGF in den epidermalen Keratinozyten, was zu vaskulären

Veränderungen und Angiogenese führt. Dies erklärt die typischen Symptome von Erythemen, Flushing sowie Teleangiektasien. Zusätzlich scheinen Demodex sowie weitere mikrobiologische Organismen, wie Helicobacter pylori, Chlamydia pneumoniae oder Staphylococcus epidermidis die Erkrankung zur Exazerbation führen zu können.

■ Für eine adäquate Therapie ist die interdisziplinäre Zusammenarbeit zwischen Dermatologen und Ophthalmologen essentiell. Primär sollte auf einen Breitspektrum-Sonnenschutz geachtet werden. Weiter sollten die Patienten über die Chronizität der Erkrankung und die Notwendigkeit der regelmäßigen Kontrollen aufgeklärt werden, da eine Befundverschlechterung dem Patienten häufig zu spät auffällt. Der Aufenthalt in bestimmten Klimazonen soll von Nutzen sein. Die ophthalmologische Therapie besteht primär aus Lidkantenpflege sowie Tränenersatzmitteltherapie zur Behandlung der Meibomdrüsendysfunktion. Weiter können die Verwendung von antibiotischer sowie antiinflammatorischer Therapie sowie chirurgische Maßnahmen nötig werden. Topische Antibiotika (Tetrazykline, Metronidazol, Clarythromycin, Azitromycin) können eingesetzt werden. Systemisch werden Haut- und Augenerkrankung mit Tetrazyklinen behandelt, wobei mit der Maximaldosis begonnen wird und das jeweilige Präparat ausgeschlichen werden soll. Isotretinoin (13-cis-Retinsäure, Vitamin-A-Abkömmling, z. B. Roacutan) kann bei schwerem Verlauf der Hauterkrankung zusätzlich gegeben werden. Tee, Kaffee, Alkohol und Kohlenhydrate sollten gemieden werden. Nach Behandlungsbeginn der Liderkrankung kann die entzündliche Keratitis mit topischen Steroiden, die vorsichtig eingeschlichen werden, therapiert werden. Außerdem ist die zusätzliche Verwendung von Ciclosporin AT 0,05 % zu erwägen. Weiter kann die chirurgische Therapie bis hin zur Hornhauttransplantation zur Behandlung der Komplikationen wie Hornhautulzera oder Hornhautperforationen nötig werden.

Weiterführende Literatur

1. Awais M, Anwar MI, Iftikhar R et al (2015) Rosacea – the ophthalmic perspective. Cutan Ocul Toxicol 34: 161
2. Gupta AK, Chaudhry MM (2005) Rosacea and its management: an overview. J Eur Acad Dermatol Venereol 19: 273
3. Stone DU, Chodosh J (2004) Ocular rosacea: an update on pathogenesis and therapy Curr. Opin Ophthalmol 15: 499

2 Atopische Dermatitis

■ Die atopische Dermatitis ist eine IgE-vermittelte Haut- und Bindehauterkrankung. Die dermatologische Manifestation beginnt im Kindesalter (3–4 % aller Kinder) und neigt zur Persistenz. Bei zirka zwei Dritteln der Patienten liegt eine familiäre Prädisposition vor. Eine Exazerbation soll durch Stress, Hautirritation und Chemikalien möglich sein.

■ Die Haut ist in Form einer chronischen erythematösen und exsudativen juckenden Dermatitis in Gesicht, Nacken, Axilla, Ellenbeuge und Kniekehle (E-Typ: bis 2. Lebensjahr) betroffen; später kann es zu Lichenifikation (L-Typ: 4. bis 12. Lebensjahr), Verdickung und Pigmentverlust der Haut und zu Papeln auf dem urtikariellen Hintergrund (P-Typ: ab dem 13. Lebensjahr) kommen. Abgesehen vom Befall des gesamten Integuments ist häufig auch eine Beteiligung der periokulären Lidhaut sowie der Augenoberfläche möglich. Okuläre Befunde können auch ohne gleichzeitige Beteiligung der Gesichts- oder Körperhaut vorliegen.

■ Augensymptome und -zeichen sind Jucken, Hyperämie, Verdickung der bulbären und palpebralen Bindehaut. Ohne frühzeitigen Therapiebeginn kann es zu einer Blepharokeratokonjunktivitis, allergischen Konjunktivitis, Bindehautvernarbungen, Symblepharonbildung, epithelialen, filiformen Keratitis, Bildung kornealer Plaques, Erosiones, Hornhautulzera und Vaskularisation der peripheren Hornhaut kommen. Manchmal entstehen sog. Riesenpapillen („Pflastersteine“). Außerdem ist der Verlust von Meibomdrüsen und Becherzellen möglich.

■ Pathophysiologisch kommt es zu einer Fehlregulation des Immunsystems und genetischen Veränderung dermaler Strukturproteine, die zu einer gestörten Hautbarriere führen. Mutationen im Filaggrin-Gen sind ein wichtiger Risikofaktor für eine atopische Dermatitis. Zudem kann eine Kolonisation mit bakteriellen Erregern und eine erhöhte Anfälligkeit für virale Infektionen der Haut vorliegen.

■ Die Erkrankung ist häufig mit Keratokonus, Netzhautablösung und einer typischen Katarakt (prominenter vorderer Kapselstar, der eine schild- oder spangenförmige Gestalt hat und intensiv weiß gefärbt ist) vergesellschaftet. Die pruritusbedingte mechanische Manipulation wird als Ursache für die erhöhte Komorbidität mit dem Keratokonus gesehen. Die Patienten leiden häufiger an Herpes-simplex-Infektionen und bakteriellen Superinfektionen. Einzelfallberichte beschreiben einen Zusammenhang zwischen Atopie und Malignomen der Augenoberfläche.

■ Zu den therapeutischen Maßnahmen gehört auch die Veranlassung einer dermatologischen Konsiliaruntersuchung und die Behandlung der Hauterkrankung. Die ophthalmologische stadiengerechte Therapie beginnt mit regelmäßiger Lidkantenpflege, Benetzung

der Augenoberfläche, über die Gabe von topischen und ggf. systemischer antiinflammatorischer Therapie (Ciclosporin A, Steroide) bis hin zu chirurgischen Maßnahmen. Die topische Gabe von Steroiden sollte vorsichtig erfolgen. Manche Patienten sprechen auf chromoglycinsäurehaltige Augentropfen an. Eine Plasmapherese kann in ausgesuchten Fällen von Nutzen sein. Vor chirurgischen Maßnahmen sollten antiinflammatorische Behandlungsoptionen ausgeschöpft sein. Chirurgische Interventionen können die Sanierung von Lidfehlstellungen, einer Katarakt, von Hornhautnarben oder Pseudopterygien sein. Bei persistierenden Erosiones ist eine Amnionmembrantransplantation zu erwägen.

Weiterführende Literatur

1. Lapp T, Maier P, Jakob T, Reinhard T (2017) Pathophysiologie der atopischen Blepharokeratokonjunktivitis. Ophthalmologe 114: 504
2. Maier P, Lapp T, Reinhard T (2017) Augenbeteiligung bei atopischer Dermatitis. Ophthalmologe 114: 514
3. Trocme SD, Sra KK (2002) Spectrum of ocular allergy. Curr Opin Allergy Clin Immunol 2: 423

3 Ichthyosis

■ Die Ichthyosis ist eine Hauterkrankung mit Verdickung, Rissen und Schuppung der Haut.
■ Man unterscheidet nicht syndromale und syndromale Formen:
■ Nicht syndromale Ichthyosis:
- Lamelläre Ichthyosis:
  - ▼ Autosomal rezessiv, Mutation in Transglutaminase 1 (TGM1).
  - ▼ Lidabnormalitäten: Ektropium, Trichiasis, Blepharitis.
- Kollodiumbaby:
  - ▼ Autosomal rezessiv, kongenitale Ichthyosis.
  - ▼ Baby mit straffer, glänzender, nicht elastischer Haut („Collodion-Membran“).
  - ▼ Ektropium, Bindehautchemosis.
- Harlekin-Ichthyosis:
  - ▼ Mutation in ABCA12.
  - ▼ Dicke, tiefe, rissige Haut bereits zum Zeitpunkt der Geburt.
  - ▼ Ektropium, Expositionskeratopathie.

■ Syndromale Ichthyosis:
- Rezessive X-chromosomale Ichthyosis:
  - ▼ Mutation in STS: Steroid Sulfatase.
  - ▼ Schlecht adhärente Haut.
  - ▼ Graue oder weiße Stromatrübungen oder Streifen vor der Descemet-Membran, i. d. R. ohne Visusminderung.
- Ichthyosis follicularis-atrichia-photophobia (IFAP):
  - ▼ Mutation in MBTPS2.
  - ▼ Fehlende Augenbrauen und Wimpern, Photophobie, Ulcus corneae, Hornhautvaskularisation, atopische Keratokonjunktivitis, Katarakt, Nystagmus, Astigmatismus, Myopie.
  - ▼ Generalisierte Alopezie, Hyperkeratose der Extremitätenaußenseite, Nageldeformitäten und rezidivierende Cheilitis (Lippenentzündung).
  - ▼ Histopathologie: Subepitheliale avaskuläre Hornhautnarben mit sekundärer Amyloidose.
- Conradi-Hünermann-Happle-Syndrom:
  - ▼ Mutation in EBP.
  - ▼ Katarakt, Optikusatrophie, Mikrophthalmus, Axenfeld-Rieger-Syndrom, Irishypoplasie.
- Keratitis-Ichthyosis-Deafness Syndrom:
  - ▼ Mutation in GJB2.
  - ▼ Hyperkeratose, erythematöse Plaques, verruköse Ellenbogen.
  - ▼ Vaskularisierte Keratitis, fehlende Wimpern und Augenbrauen, Meibomdrüsendysfunktion, dicke und keratinisierte Lider, Trichiasis, Limbusstammzellinsuffizienz.
- Trichothiodystrophie:
  - ▼ Autosomal rezessiv, Mutation in ERCC2/3, GTF2 H5, MPLKIP.
  - ▼ Trockenes, sprödes Haar, Fertilitätsstörung, Wachstumsstörung, Photosensitivität.
  - ▼ Katarakt, Mikrokornea, Nystagmus, Mikrophthalmie, Strabismus, Ektropium.
- Sjögren-Larsson-Syndrom:
  - ▼ Autosomal rezessiv, Mutation in ALDH3A2.
  - ▼ Frühgeburt, Erytheme und Ichthyosis von Geburt an, lebenslang, vor allem abdominal, im Nacken und den Beugen, weiße bis braune hyperkeratotische Plaques.
  - ▼ Makuladystrophie, bilaterale, glitzernde, gelbweiße Makulaveränderungen, erhöhter Lipofuszingehalt.
- Refsum-Krankheit:
  - ▼ Autosomal rezessiv, Mutation in PHYH.
  - ▼ Kleine bis mittelgroße Hyperkeratose der Handflächen und Fußsohlen.
  - ▼ Retinitis pigmentosa, Katarakt.
- CEDNIK:
  - ▼ Autosomal rezessive neurokutane Erkrankung.
  - ▼ Zerebrale Dyskinesie, Neuropathie, palmoplantare Keratose, Ichthyosis.
  - ▼ Optikushypoplasie, Makulaatrophie.

■ Bei nahezu allen Formen findet man auch eine Ichthyosis der Augenlider. Lediglich bei der lamellären Ichthyosis kann es (charakteristischerweise) zu einem Narbenektropium kommen, welches wiederum eine Expositionskeratopathie zur Folge haben kann.

■ Die lamelläre Ichthyosis führt zudem zu einem evaporativen Tränenmangel mit verkürzter Tränenfilmaufreißzeit sowie Meibomdrüsendysfunktion. Eine intensive Lidrandpflege sowie Therapie mit Tränenersatzmitteln ist zur Vermeidung von Komplikationen zu empfehlen.

■ Behandlung: Die Hauterkrankung wird von dermatologischer Seite mit Pflegemitteln und Keratolytika behandelt. Ein Ektropium sollte chirurgisch korrigiert werden.

Weiterführende Literatur

1. Cursiefen C, Schlötzer-Schrehardt U, Holbach LM et al. (1999) Ocular findings in ichthyosis follicularis, antrichia, and photophobia syndrome. Arch Ophthalmol 117: 681
2. Jen M, Nallasamy S (2016) Ocular manifestations of genetic skin disorders. Clin Dermatol 34: 242
3. Palamar M, Karaca I, Onay H et al (2018) Dry eye and Meibomian gland dysfunction with meibography in patients with lamellar ichthyosis. Cont Lens Anterior Eye 41: 154
4. Singh AJ, Atkinson PL (2005) Ocular manifestations of congenital lamellar ichthyosis. Eur J Ophthalmol 15: 118
5. Uthoff D, Gorney M, Teichmann C (1994) Cicatricial ectropion in ichthyosis: a novel approach to treatment. Ophthal Plast Reconstr Surg 10: 92

4 Pemphigus

■ Pemphigus beschreibt eine chronische autoimmune, epitheliale, bullöse Erkrankung mit den klinischen Formen Pemphigus vulgaris (Blasen oberhalb der Basalmembran), Pemphigus vegetans (Blasen mit Erosionen oberhalb der Basalmembran), Pemphigus folliaceus (Blasen in der Körnerschicht (Stratum granulosum), Pemphigus erythematosus (immunologische und serologische Eigenschaften entsprechen Lupus erythematodes) sowie paraneoplastischer oder drogeninduzierter Pemphigus.

■ Der Pemphigus vulgaris macht etwa 80 % aller Formen aus. Das Vorkommen liegt bei 0,42–1,6 pro 100 000 Individuen. Menschen im Mittelmeerraum sowie jüdischer Abstammung sind häufiger betroffen. Der Erkrankungsgipfel liegt in der 4. und 5. Lebensdekade. Frauen sind etwas häufiger betroffen als Männer. Eine Assoziation mit den MHC (major histocompatibility complex) II Antigenen HLA-DR, HLA-DQ konnte nachgewiesen werden. Weiterhin zeigten sich Assoziationen zwischen Pemphigus vulgaris und systemischem Lupus erythematodes, Sjögren-Syndrom, rheumatoider Arthritis, perniciöser Anämie und Sklerodermie. Der paraneoplastische Pemphius steht in Zusammenhang mit Erkrankungen lymphoproliferativer Genese wie dem Non-Hodgkin-Lymphom oder der chronisch lymphatischen Leukämie.

■ Pathophysiologisch scheint das Vorhandensein von Autoantikörpern gegen desmosomale (Desmoglein 1 & 3) Proteine, die für interzelluläre Adhärenz verantwortlich sind, eine Rolle zu spielen.

■ Es handelt sich um eine diffuse, schwere, oft tödlich verlaufende Erkrankung. Wichtige Komplikationen sind Elektrolytstörungen, Kachexie und Sepsis.

■ Beim Pemphigus vulgaris entstehen typischerweise Blasen an Haut und Schleimhaut. Es kommt zu einer Separation der superfiziellen Schichten der Epidermis von deren Basalmembran. Die orale Mukosa ist häufig einige Monate vor den Hautläsionen betroffen. Ein systemischer Befall der Mukosa von Pharynx, Larynx, Ösophagus, Konjunktiva, Urethra, Zervix oder Rektum ist möglich.

■ Die intraepidermalen Blasen sind dünn, schlaff und verschieblich. Die Blasen platzen leicht auf, was die Gefahr von Superinfektionen erhöht. Auf Grund der epidermalen Fragilität ist es möglich, Blasen durch Druck zu generieren (Nikolsky-Zeichen) oder bereits bestehende Blasen durch Druck zu vergrößern (Asboe-Hansen-Zeichen).

■ Ohne eine adäquate Therapie kann die Erkrankung auf Grund opportunistischer Infektionen und unkontrolliertem Flüssigkeits- und Proteinverlust innerhalb weniger Jahre tödlich sein. Seit der Einführung der systemischen, immunsuppressiven Behandlung ist die Mortalität von 90 % auf 10 % gesunken und tritt in der Regel als Komplikation der immunsuppressiven Therapie bzw. sepsisbedingt (Staphylococcus aureus) auf.

■ Die Prävalenz des Augenbefalls beim Pemphigus vulgaris liegt bei 7–26 %. Die Augensymptome treten häufig vor den Hautsymptomen auf. Trotzdem sind die Symptome nicht vorhersagbar und korrelieren nicht mit dem Schweregrad der Erkrankung. Die Patienten beklagen Photophobie, Epiphora und Rötung der Augen. Uni- oder bilateral können hartnäckige Blepharitis und Konjunktivitis auftreten. Teilweise werden Blasenbildung und Erosionen mit Schleimabsonderung an der Lidkante beobachtet. Eine persistierende Entzündung der Lidkante beeinträchtigt den Tränenfilm und führt zu einer ausgeprägten Keratoconjunctivitis sicca. Manchmal tritt eine vernarbende Konjunktivitis auf. Weitere Komplikationen sind Lidfehlstellungen mit Trichiasis.

■ Pemphigus foliaceus betrifft vor allem die Lidhaut. Es kommt zur Trockenheit und Keratinisierung der Lidkanten. Die Bindehaut ist hier in der Regel nicht betroffen.

■ Beim paraneoplastischen Pemphigus hingegen ist in 70 % die Bindehaut betroffen. Häufiger als beim Pemphius vulgaris tritt hier eine oft bilaterale vernarbende Konjunktivitis auf. Weitere Befunde sind pseudomembranöse Konjunktivitis, Symblepharon, Fornixverkürzung, korneale Erosiones bis hin zu perforierenden Hornhautulzera.

■ Für eine adäquate Behandlung sollten primär die Trigger beseitigt werden. Im Falle einer Blepharokonjunktivitis sollte besonders auf Lidkantenhygiene und -pflege geachtet werden. Bei einer vernarbenden Konjunktivitis muss früh ein Debridement des entzündlichen, nekrotischen Gewebes erfolgen, um ein Symblepharon oder Fornixverkürzung zu vermeiden. Bei Lidfehlstellungen, -vernarbungen oder Trichiasis sollten Verbandskontaktlinsen zum Schutz der Hornhaut verwendet werden.

■ Die systemische Therapie sollte interdisziplinär in Zusammenarbeit zwischen Ophthalmologen, Dermatologen und Immunologen stattfinden. Es wird eine Kombinationstherapie mit Kortikosteroiden und Immunsuppressiva empfohlen. Die Steroidtherapie sollte mit 2 mg/kg pro Tag begonnen und über 2 Jahre ausgeschlichen werden. In schweren Fällen ist initial eine intravenöse Steroidbolustherapie nötig. Als Immunsuppressiva kommen Azathioprin oder Deflazacort in Frage. Als Alternative stehen Mycophenolatmofetil oder Cyclophosphamit zur Verfügung. Weiterhin ist die intravenöse Immunoglobulin-Therapie (Rituximab) eine Option. Second-line-Therapien schließen Gold, Tetrazykline oder Nikotinamide ein.

■ Als Lokaltherapie sollten Kortikosteroide (Prednisolonacetat 1 % oder Dexamethason 0,1 %) ggf. in Kombination mit subkonjunktivaler Triamcinoloninjektion verwendet werden. Als steroidsparende Zusatztherapie bietet sich Ciclosporin 0,05 % oder Tacrolimus 0,03 % an. Zusätzlich ist die intensive Tränenersatzmitteltherapie ggf. in Kombination mit Punctum plugs wichtig. Die lokale Antibiotikatherapie ist zur Vermeidung von Oberflächeninfektionen sinnvoll.

■ Eine chirurgische Behandlung sollte nur in Ausnahmefällen und im entzündungsfreien Intervall durchgeführt werden, da diese die Reaktivierung der Entzündung induzieren kann. Operationen schließen die Korrektur der Lidstellung (Entropium, Ektropium, Lagophthalmus), Epilation der Wimpern, Kryothrapie, Laser-Thermoablation oder Elektrolyse ein. Bei Hornhautbeteiligung mit Hornhautulzera kann eine Tarsorrhaphie, Bindehautdeckung, Amnionmembrantransplantation oder lamelläre Keratoplastik weitere Komplikationen vermeiden. Auch diese Operationen sollten ausschließlich im entzündungsfreien Intervall erfolgen. Perforierte Hornhautulzera kleiner als 2 mm können mit Cyanoacrylat behandelt werden, andernfalls ist die Durchführung einer Keratoplastik, mit allerdings schlechter Prognose (Transplantatreaktion, -insuffizienz) nötig. Eine Alternative zur Keratoplastik ist in diesem Fall die Keratoprothese Typ 1 (k-pro).

4.1 Bullöses Pemphigoid

■ Das bullöse Pemphigoid ist eine chronische bullöse Erkrankung mit straffen Blasen auf gerötetem Untergrund. Die Blasen finden sich meist auf den Beugeseiten der Gelenke. Es handelt sich um eine weniger schwere Erkrankung als der Pemphigus. Die Blasen liegen eher subepidermal und nicht intraepidermal. Eine Bindehautbeteiligung ist selten und milder verlaufend.

■ Die Immunglobuline sind mehr auf den Subepithelialraum und die Basalmembran beschränkt. Oft lassen sich im Serum Antikörper gegen die Basalmembran der Haut nachweisen.

■ Die Behandlung besteht aus dermatologischen Zubereitungen und der systemischen Gabe von Steroiden. Manchmal sind Immunsuppressiva erforderlich.

4.2 Narbenpemphigoid (benignes Schleimhautpemphigoid)

■ Einzelheiten sind in Kap. 7, Abschn. 7.2 zu finden.

Weiterführende Literatur

1. Chirinos-Saldaña P, Navas A, Ramírez-Miranda A et al (2016) Pemphigus: An Ophthalmological Review. Eye Contact Lens 42: 91
2. Lifshitz T, Levy J, Cagnano E, Halevy S (2004) Severe conjunctival and eyelid involvement in pemphigus vulgaris. Int Ophthalmol 25: 73

5 Erythema exsudativum multiforme

■ Einzelheiten sind in Kap. 7, Abschn. 7.1 zu finden.

6 Epidermolysis acuta toxica (Lyell-Syndrom, Syndrom der verbrühten Haut)

■ Das Lyell-Syndrom ist eine akute Erkrankung, bei der es zur Ausbildung großer, schlaffer Blasen auf der Haut kommt, die im weiteren Verlauf verschorfen. Die Mortalität ist hoch (bis 30 %).

■ Die wichtigste Differenzialdiagnose bei Kindern ist ein staphylogenes Lyell-Syndrom (Dermatitis exfoliativa neonatorum Ritter).

■ Bei Erwachsenen kann es nach Medikamenteneinnahme als allergische Reaktion vom Spättyp (Typ IV) zum Lyell-Syndrom kommen. Verursachende Medikamente sind Sulfonamide, Pyrazolone, Penicilline, Hydantoine und Barbiturate. Häufig besteht gleichzeitig ein Virusinfekt.

■ Die Erkrankung durchläuft mehrere Stadien: Prodromalstadium, exfoliatives und desquamatives Stadium. Es kommt in der Regel nicht zu einer permanenten Vernarbung.

■ Die Lidhaut ist fast immer betroffen; auch der Schleimhautbefall (Bindehaut) ist sehr häufig; es finden sich Ulzerationen und Vernarbungen unterschiedlichen Ausmaßes.

Netzhaut, Aderhaut und Glaskörper

13

1. Erkrankungen der Makula ... 346
1.1 Physiologische Alterungsprozesse ... 346
1.2 Altersabhängige Makuladegeneration ... 346
1.2.1 Pathogenese ... 347
1.2.2 Diagnostik ... 347
1.2.3 ARED-Studie ... 348
1.2.4 Nichtneovaskuläre (atrophische) Form ... 349
1.2.5 Neovaskuläre („exsudative“) Form ... 351
1.3 Angioid streaks (Angoide Streifen) ... 367
1.4 Myopie ... 369
1.5 Chorioretinopathia centralis serosa (CRCS) 372
1.6 Okuläres Histoplasmose-Syndrom (OHS) ... 377
1.7 Idiopathisches Makulaforamen ... 377
1.8 Makulaschichtforamen, Pseudoforamen ... 379
1.9 Epiretinale Gliose ... 380
1.10 Vitreomakuläre Adhäsion (VMA) und vitreomakuläre Traktion (VMT) ... 380
1.11 Zystoides Makulaödem (CMÖ) ... 382
2 Gefäßerkrankungen ... 383
2.1 Diabetische Retinopathie ... 383
2.1.1 Nichtproliferative diabetische Retinopathie (NPDRP) ... 385
2.1.2 Proliferative diabetische Retinopathie (PDRP) ... 385
2.1.3 Diabetische Makulopathie (DMP) ... 386
2.1.4 Ophthalmologische Untersuchungsempfehlungen ... 387
2.1.5 Behandlungsprinzipien ... 388
2.2 Retinale Arterienverschlüsse ... 390
2.2.1 Zentralarterienverschluss ... 390
2.2.2 Arterienastverschluss (AAV) ... 392
2.2.3 Verschlüsse von präkapillären retinalen Arteriolen ... 393
2.2.4 Okuläres Ischämiesyndrom (OIS) ... 394
2.3 Retinale Venenverschlüsse (RVV) ... 394
2.3.1 Zentralvenenverschluss (ZVV) ... 394
2.3.2 Venenastverschluss (VAV) ... 397
2.4 Hypertensive Retinopathie ... 400
2.5 Netzhautveränderungen während der Schwangerschaft ... 401
2.6 Parafoveale Teleangiektasien ... 402
2.7 Morbus Coats ... 405
2.8 Sichelzellanämie ... 406
2.9 Morbus Eales ... 407
2.10 Frühgeborenenretinopathie/Retinopathia praematurorum (ROP) ... 407
2.11 Erworbenes retinales Makroaneurysma ... 411
2.12 Bestrahlungsretinopathie ... 411
3. Toxische Retinopathien ... 411
3.1 Chloroquin/Hydroxychloroquin ... 411
3.2 Phenothiazine ... 412
3.3 Methanol ... 412
3.4 Hormonelle Kontrazeptiva ... 412
3.5 Digitalis ... 412
3.6 Blei ... 412
3.7 Sauerstoff ... 412
3.8 Tamoxifen, Canthaxanthin ... 413
3.9 Medikamenteninduziertes zystoides Makulaödem ... 413
3.10 Clofazimin ... 413
3.11 Desferrioxamin ... 413
3.12 Gentamicinmakulopathie ... 413
4 Traumatische Chorioretinopathien ... 414
4.1 Commotio retinae ... 414
4.2 Retinopathia sclopetaria ... 414
4.3 Valsalva-Retinopathie ... 414
4.4 Terson-Syndrom ... 414
4.5 Purtscher-Retinopathie ... 415
4.6 Aderhautruptur ... 415
5 Lichtschäden ... 415
6 Entzündliche und infektiöse Erkrankungen . 415
6.1 Sogenanntes okuläres Histoplasmosesyndrom (POHS – „presumed ocular histoplasmosis syndrome“) ... 415
6.2 APMPPE – akute posteriore multifokale plakoide Pigmentepitheliopathie ... 415
6.3 Serpiginöse Chorioiditis ... 417
6.4 Birdshot-Retinopathie ... 418
6.5 Tuberkulose und Syphilis ... 418
6.5.1 Tuberkulose ... 418
6.5.2 Syphilis ... 418
6.6 Sarkoidose ... 419
6.7 Punktförmige innere Chorioideopathie („punctate inner choroidopathy“; PIC) ... 419
6.8 Multiple evanescent white dot syndrome ... 420
6.9 Pars planitis ... 420

6.10 Sympathische Ophthalmie 420
6.11 Vogt-Koyanagi-Harada-Syndrom 420
6.12 Retinale Erkrankungen bei HIV-Infektionen 421
6.13 Zytomegalievirusretinitis 421
6.14 Akutes retinales Nekrosesyndrom 421
6.15 Endogene Pilzinfektionen 421
6.16 Toxoplasmose 422
6.17 Toxocariasis 422
6.18 Zystizerkose 422
6.19 Diffuse unilaterale subakute Neuroretinitis . 422
7 Erkrankungen des Sehnerven 422
7.1 Drusenpapille 422
7.2 Kongenitale Grubenpapille („optic pit“) 423
7.3 Tilted-disk-Syndrom 423
8 Erkrankungen des Glaskörpers 424
8.1 Embryologie und Physiologie 424
8.2 Altersveränderungen 424
8.3 Anomalien und Missbildungen 425
8.3.1 Persistierender primärer Glaskörper 425
8.3.2 Persistierender hyperplastischer primärer Glaskörper (Vitreus) – PHPV 425
8.4 Hereditäre Erkrankungen 425
8.4.1 Kongenitale Retinoschisis 425
8.4.2 Morbus Goldmann-Favre 425
8.4.3 Wagner-Syndrom 425
8.4.4 Familiäre exsudative Vitreoretinopathie (Criswick-Schepens-Syndrom) 425
8.4.5 Familiäre Amyloidose 426
8.5 Degenerative Veränderungen 426
8.5.1 Asteroide Hyalose (Synchisis nivea, Morbus Benson) 426
8.5.2 Synchisis scintillans 426
8.5.3 Degenerative Retinoschisis 426

1. Erkrankungen der Makula

1.1 Physiologische Alterungsprozesse

■ Mit zunehmendem Alter treten anatomische und funktionelle Veränderungen im Makulabereich auf, die nicht pathologisch sind und nicht als altersabhängige Makuladegeneration (AMD) klassifiziert werden sollten:

- Verlust des fovealen Wallreflexes.
- Reduktion der Photorezeptordichte.
- Verlust von Melanin im retinalen Pigmentepithel.
- Akkumulation von Lipofuszingranula, kleine Drusen (<63 µm).
- Basallaminäre Ablagerungen.
- Abnahme der Gefäßdichte in der Choriokapillaris.
- Schwund von Neuronen und neuronalen Axonen.

1.2 Altersabhängige Makuladegeneration (AMD)

■ Definition: Die altersabhängige Makuladegeneration ist eine fortschreitende, degenerative Netzhauterkrankung mit Beteiligung der Makula. Dadurch wird die zentrale Sehschärfe reduziert und das Farbensehen beeinträchtigt. Bei den im Rahmen der AMD beobachtbaren Veränderungen, die nicht Teil des normalen Alterungsprozesses sind, unterscheidet man eine frühe AMD (mittlere Drusen, keine AMD-typischen Pigmentveränderungen), eine intermediäre AMD (große Drusen und/oder AMD-typische Pigmentveränderungen) und eine späte AMD (geographische Atrophie und/oder CNV) (Tabelle 13.1).

■ Klassifikation der AMD: 2013 wurde eine aktualisierte AMD-Einteilung erarbeitet, die auf funduskopischen Merkmalen beruht. Dabei wurden Drusen <63 µm als „druplets“ bezeichnet. Diese können ohne weitere AMD-typische Veränderungen auftreten und werden als Alterserscheinung ohne Krankheitswert interpretiert, da sie kein Progressionsrisiko haben.

■ Epidemiologie: In den Industrienationen ist die AMD die häufigste Ursache für eine Erblindung nach gesetzlicher Definition jenseits des 55. Lebensjahres. Die Prävalenz der AMD nimmt mit dem Lebensalter zu.

- Bei 6,4 % der Bevölkerung zwischen 65 und 74 Jahren und 19,7 % der über 75-Jährigen bestehen Symptome einer AMD (Framingham-Studie).
- Die neovaskuläre Form macht 10–15 % aller AMD-Fälle aus, ist aber mit 85–90 % die häufigste Ursache für eine schwere und irreversible Beeinträchtigung des Sehvermögens in den Industriestaaten.

Tabelle 13.1. Klassifikation der AMD nach dem AMD Classification Committee der Beckman Initiative (nach Ferris et al 2014)

Klassifikation der AMD (bewertet innerhalb 2 Papillendurchmesser um die Fovea in einem von beiden Augen)
Normale Altersveränderungen Nur *druplets* (kleine Drusen ≤ 63 µm) und keine AMD-Pigmentveränderungen*
Frühe AMD Mittlere Drusen ≥ 63 µm und ≤ 125 µm keine AMD-Pigmentveränderungen*
Intermediäre AMD Große Drusen > 125 µm und/oder jegliche AMD-Pigmentveränderungen*
Späte AMD Neovaskuläre AMD und/oder geographische Atrophie
* AMD-Pigmentveränderungen = jede definitive Hyper- oder Hypopigmentierung assoziiert mit mittleren oder großen Drusen, aber nicht assoziiert mit anderen bekannten Netzhauterkrankungen.

■ Risikofaktoren: Fortgeschrittenes Lebensalter, genetische Faktoren, Rauchen und Ernährungsgewohnheiten.

- Es konnte ein direkter Zusammenhang zwischen Nikotinabusus und der Entwicklung der AMD mit einem um den Faktor 3,5 erhöhtem Risiko festgestellt werden.
- Fortgeschrittenes Alter: Der Einfluss des Lebensalters ist wesentlich geringer als primär vermutet. Ablagerungsmengen im retinalen Pigmentepithel und der Bruch-Membran sind nur zu 47 % alterskorreliert.
- Genetische Disposition: Hinweise aus Zwillingsstudien sowie multizentrischen Studien konnten genetische Risikofaktoren identifizieren. Genetische Faktoren sind: Complement Factor H (CFH), ARMS 2, HTRA 1 und andere. Es wird von einer polygenetischen Ätiologie ausgegangen.
- Rassenabhängigkeit: Geringe Prävalenz bei asiatischen und afrikanischen Individuen und entsprechend höhere Prävalenz bei pigmentarmen Individuen („AMD als Erkrankung des blonden, blauäugigen Menschen").
- Systemische Prädisposition: Kardiovaskuläre Erkrankungen, nachgewiesener Hypertonus, Hormonstoffwechsel (östrogenale Stimulation erhöht das Risiko um Faktor 3,2), fettreiche Ernährung und Übergewicht.
- Umwelteinflüsse: Rauchen, chronische Lichtbelastung, Mangel an Antioxidanzien.
- Risikoallele für das CFH-Gen sowie der Lebensstil haben einen signifikanten, systematischen Einfluss auf das AMD-Risiko.

1.2.1 Pathogenese

■ Metabolismus des retinalen Pigmentepithels (RPE): Der Abbau phagozytierter Außensegmente wird zunehmend unvollständig, Lipidresiduen akkumulieren in den RPE-Zellen und führen zu einer enzymatischen Autolyse und zum Zelluntergang. Diese Stoffwechselstörung führt zu Ablagerungen (Lipofuszingranula im retinalen Pigmentepithel (RPE), Bruch-Membran: „basal deposits" = Drusen).

■ Veränderungen in der Bruch-Membran (BM): Defekte in der BM sowie eine allgemeine Abnahme der Permeabilität sind bei AMD nachweisbar.

■ Oxidationsprozesse: Die hohe Sauerstoffrate und intensive Phototransduktion im Makulabereich führt zur vermehrten Produktion toxischer freier Radikale.

■ Angiogenesefaktoren: Histopathologisch und biochemisch werden „vascular endothelial growth factor" (VEGF) und „fibroblast growth factor" (FGF) im RPE- und in extrahierten chorioidalen Neovaskularisationen (CNV) gefunden.

■ Proinflammatorische Stimuli: Entzündungsmediatoren und -zellen sowie granulomatöse Gewebereaktionen finden sich in der Umgebung von Drusen und chorioidalen Neovaskularisationen.

■ Choriokapillarisatrophie: Die Kapillaren der Aderhaut verlieren ihre Fenestrierung und atrophieren zunehmend. Die meisten Kapillaruntergänge sind jedoch sekundär (Folge des RPE-Untergangs).

■ Bei der geographischen Atrophie (GA) kommt es zum Zelluntergang im RPE. Es entstehen zentrale, sich im Laufe der Zeit vergrößernde depigmentierte Areale. Die irreversiblen Stukturveränderungen der funktionellen Einheit Photorezeptor, RPE, Bruch-Membran und Choriokapillaris führen zur zunehmenden Sehverschlechterung.

■ Klinische Symptomatik: Zu Beginn oft nur geringe Beschwerden, später Visusreduktion, Zentralskotom, Metamorphopsien.

1.2.2 Diagnostik

■ Ophthalmoskopische Veränderungen: Früh- und Intermediärstadium: Drusen, Hyper-Depigmentierungen, Spätstadien: RPE-Verlust (monofokal/multifokal), CNV, Blutungen, Makulaödem.

■ Fluoreszeinangiographie: Die klassischen Definitionen der AMD und ihrer Subtypen sowie die gängigen Therapieempfehlungen basieren auf der Fluoreszeinangiographie. Die Indocyaningrünangiographie (ICG-Angiographie) kann zusätzliche Hinweise auf das Vorliegen und die Ausdehnung sog. okkulter Komponenten geben.

■ Fundusautofluoreszenz (FAF): Die FAF ermöglicht eine genaue Darstellung der Ausdehnung von Atrophiezonen. In den Atrophiearealen fehlt das RPE und damit das darin gespeicherte Lipofuszin, daher erscheinen diese Areale in der FAF dunkel. Die FAF eignet sich besonders zur Diagnostik und Verlaufsbeobachtung der atrophischen Spätform der AMD.

■ Optische Kohärenztomographie (OCT): Hochauflösende OCT-Geräte wie das Spectral Domain (SD-OCT) oder das Swept Source OCT (SS-OCT) ermöglichen als nicht-invasive Bildgebungsverfahren eine detaillierte Darstellung von Glaskörperstrukturen, vitreoretinalem Übergang, retinaler und subretinaler Mikrostrukturen und aller retinalen Leitstrukturen. Es wurde zum Standarduntersuchungsverfahren in der AMD-Diagnostik. Die OCT-Untersuchung ist insbesondere bei der Verlaufskontrolle elementar. Sie ermöglicht eine sichere Vergleichbarkeit und Lokalisation morphologischer Merkmale im Verlauf.

■ OCT-Angiografie (OCT-A): Die OCT-A ermöglicht eine hochauflösende, dreidimensionale Darstellung der gesamten vaskulären Strukturen von Netzhaut und Aderhaut. Neben der physiologischen Vaskulatur von Netzhaut und Aderhaut lassen sich mit der OCT-A auch chorioidale Neovaskularisationen visualisieren und schichtweise (tiefenselektiv) beschreiben.

1.2.3 ARED-Studie

■ Mit Hilfe der ARED (Age-Related Eye Disease)-Studie sollten die Inzidenz der „age-related cataract", der AMD und die möglichen Risikofaktoren für beide Erkrankungen untersucht werden. Des Weiteren sollte ein möglicher Zusammenhang zwischen Antioxidantien- und Zinkeinnahme und dem Entstehen sowie der Progression von Katarakt und AMD untersucht werden. Die Patienten ohne AMD wurden in 2 Gruppen randomisiert und erhielten Plazebo oder Antioxidanzien. Patienten mit früher, oder mittelmäßiger oder unilateraler fortgeschrittener AMD wurden in 4 Gruppen randomisiert und erhielten Plazebo, Antioxidanzien, Zink oder die Kombination von Antioxidanzien und Zink.

■ 4757 Patienten im Alter von 55 bis 81 Jahren wurden im Rahmen dieser Studie untersucht. Die AMD wurde mit Hilfe von stereoskopischen Farbfotographien der Makula klassifiziert:

- Kategorie 1: einige, kleine Drusen (<63 µm), keine Pigmentveränderungen.
- Kategorie 2: mehrere kleine oder wenige mittelgroße Drusen (63–125 µm). Pigmentveränderungen.
- Kategorie 3: mehrere mittelgroße Drusen oder mindestens eine große Druse (>125 µm) oder extrafoveoläre geographische Atrophie (außerhalb 500 µm Radius vom fovealen Zentrum).
- Kategorie 4: unilaterale fortgeschrittene AMD oder unilateraler Sehverlust schlechter als 0,63 (Abb. 13.1).

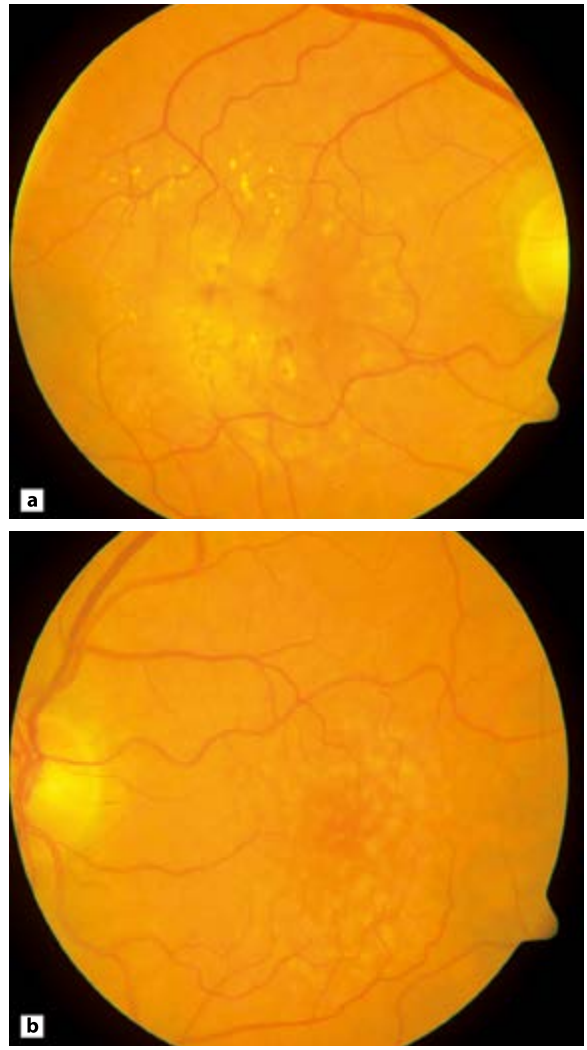

Abb. 13.1a,b. Ophthalmoskopischer Befund, AREDS-Klassifikation 4: Das rechte Auge (**a**) ist bereits von einer fortgeschrittenen exsudativen Makuladegeneration betroffen, das Partnerauge zeigt (**b**) Vorstufen im Sinne einer Hochrisikokonstellation mit extensiven, intermediären Drusen im zentralen Makulabereich. Hier ist der Visus im Gegensatz zum betroffenen rechten Auge über 0,63 und es findet sich noch kein Hinweis auf eine chorioidale Neovaskularisation oder eine geographische Atrophie, die das Zentrum der Makula betrifft.

■ Die Ergebnisse der Studie zeigen, dass die Patienten der Kategorien 3 und 4 von einer Therapie mit Antioxidanzien und Zink insofern profitieren, dass die Progression der AMD reduziert wird: Nach 5 Jahren zeigten die plazebobehandelten Patienten eine Progressionsrate von 28 % im Vergleich zu 23 % bei Patienten mit Antioxidanzien-Therapie, 22 % bei Patienten mit Zink-Therapie und 20 % bei Kombinationstherapie von Antioxidanzien und Zink. Der Unterschied zwischen Plazebo- und der Zink- als auch der Kombinationsgruppe war statistisch signifikant ($p < 0{,}01$).

■ Auch wurde eine statistisch signifikante Reduktion unter Kombinationstherapie bei der Entwicklung einer neovaskulären Erkrankung bei der Gruppe 3 und 4 festgestellt.

■ Des Weiteren wurde der Einfluss von Drusen in der Entwicklung einer AMD untersucht: Nach 5 Jahren zeigten Patienten mit kleinen und intermediären Drusen ein geringes Risiko für eine fortgeschrittene AMD (0,3–1,5 %) aber Patienten mit großen Drusen in einem Auge ein 6 %iges Risiko. Auf 26 % steigt das Risiko für eine fortgeschrittene AMD bei Patienten mit bilateralen großen Drusen. Eine Wirkung von Antioxidanzien und Zink auf die Veränderung der Drusengröße konnte jedoch nicht gezeigt werden. Auch die Entwicklung einer fortgeschrittenen AMD bei Patienten mit Drusen konnte durch eine Therapie nicht beeinflusst werden.

■ Für Raucher oder Patienten, die in ihrer Vergangenheit geraucht haben, besteht ein erhöhtes Risiko für ein Lungenkarzinom, diese Therapie ist daher für diese Patientengruppe kontraindiziert (erhöhtes Risiko vermutlich durch β-Karotin bedingt).

Abb. 13.2. Ophthalmoskopischer Aspekt eines Patienten mit trockener Makuladegeneration: Es finden sich große, dichte, teilweise konfluierende Drusen im Makulabereich sowie zentral ein Bereich mit areolärer Atrophie des retinalen Pigmentepithels.

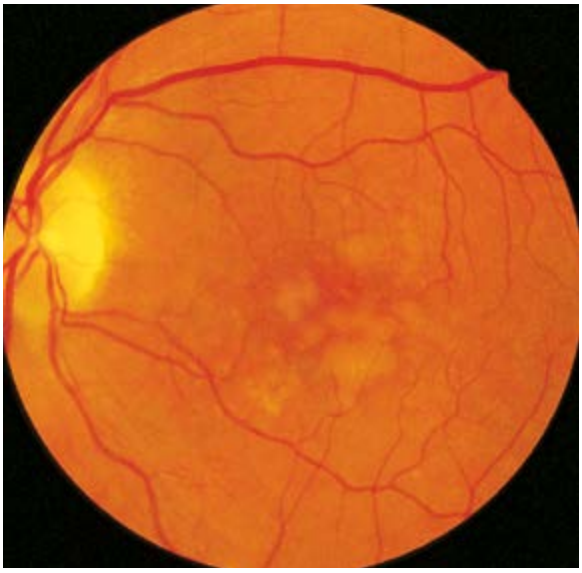

Abb. 13.3. Hochrisikopatient mit großen weichen Drusen in der Makula, die bereits zu lokalisierten Pigmentepithelabhebungen konfluiert sind

■ Ziel der darauffolgenden ARED-II-Studie war die Untersuchung von Lutein und Zeaxantin und/ oder Docosahexaensäure (DHA) und Eicosapentaensäure (EPA) zur bereits bestehenden AREDS-Rezeptur. Es sollte auch geklärt werden, ob eine Reduktion von Zink und ein Verzicht auf ß-Karotin von Vorteil ist. Die Ergebnisse der ARED-II-Studie führten dazu, dass ß-Karotin wie in der ursprünglichen Rezeptur nun durch Lutein und Zeaxanthin ersetzt wurde.

1.2.4 Nichtneovaskuläre (atrophische) Form

■ Häufigkeit: Die nichtneovaskuläre AMD ist mit Abstand die häufigste Form (85–90 % aller Patienten mit AMD).

■ Symptomatik: Zunächst meist geringe Visusbeeinträchtigung. Die Progredienz ist fast immer langsam. Zunächst körnige RPE-Ausfälle, später homogene teilweise konfluierende Rundherde („Geographica"). In 12–21 % der Fälle ist eine geographische Atrophie die Ursache der gesetzlichen Erblindung bei AMD-Patienten.

■ Fundusveränderungen:

- Ablagerungen zwischen RPE und Bruch-Membran („basal deposits"): es werden laminäre (Kollagen zwischen Basallamina des RPE und Bruch-Membran) und lineare (Phospholipide in den inneren Bruch-Membran-Schichten) Ablagerungen unterschieden. Basal lineare Ablagerungen scheinen pathognomonisch für AMD zu sein.
- Drusen (Abb. 13.2, 13.3): Depots von lipid- und hyalinhaltigem Material zwischen RPE und Bruch-Membran. Drusen erscheinen als rundliche, gelbe Flecken unter der Netzhaut. Man unterscheidet harte (diskrete, scharf begrenzte) von weichen (flächigen, unscharf begrenzten) Drusen. Eine Klassifikation nach der Größe beschreibt kleine (< 65 µm), intermediäre (65–125 µm) und große (> 125 µm) Drusen. Größere Drusen können konfluieren und zur Abhebung des darüberliegenden RPE führen. Retikuläre Pseudodrusen stellen eine Sonderform dar und befinden sich über dem RPE. Sie werden als Risikomerkmal für die Entstehung von Spätstadien wie der geographischen Atrophie angesehen.
- RPE-Atrophie (Abb. 13.2): Besonders im Bereich von großen Drusen, aber auch unabhängig von Drusen treten flächige, sog. geographische Defekte in der RPE-Schicht auf. Die zentrale geographische Atrophie ist die Hauptursache eines schweren, irreversiblen Visusverlustes bei der atrophischen AMD.
- Hyperpigmentierungen: Benachbarte RPE-Zellen und Makrophagen phagozytieren absterbende RPE-Zellen. Reaktive RPE-Hyperplasien und Migration von melaninbeladenen Makrophagen treten ebenfalls auf.
- Kalzifizierung: Regression von großen Drusen.

■ Breitet sich die GA aus, so bleibt die Fovea oftmals lange von der Atrophie verschont. Dieses Phänomen wird als „foveal sparing" bezeichnet.

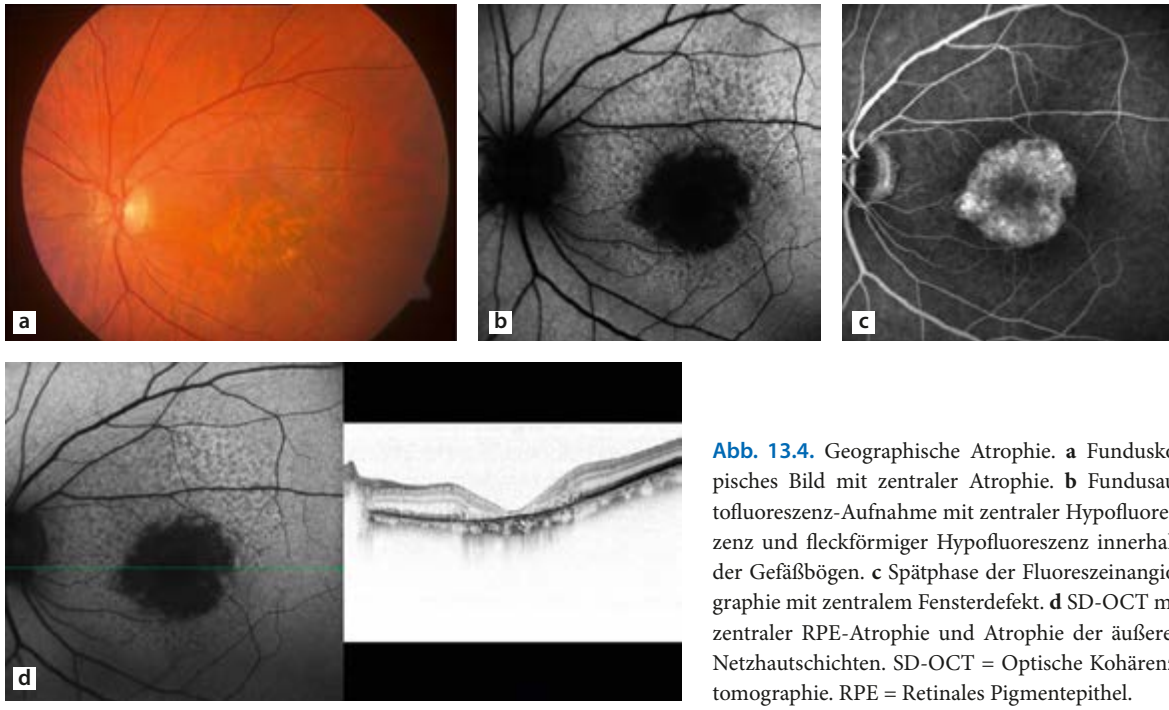

Abb. 13.4. Geographische Atrophie. **a** Funduskopisches Bild mit zentraler Atrophie. **b** Fundusautofluoreszenz-Aufnahme mit zentraler Hypofluoreszenz und fleckförmiger Hypofluoreszenz innerhalb der Gefäßbögen. **c** Spätphase der Fluoreszeinangiographie mit zentralem Fensterdefekt. **d** SD-OCT mit zentraler RPE-Atrophie und Atrophie der äußeren Netzhautschichten. SD-OCT = Optische Kohärenztomographie. RPE = Retinales Pigmentepithel.

■ Differenzialdiagnose: Chorioretinopathia centralis serosa (CRCS), verschiedene atrophische Formen von Makuladystrophien, kutikuläre Drusen [„staubartig, klein“ (nach Gass)], toxische Makulaveränderungen (z. B. Chloroquinmakulopathie). Late-onset-Stargardt-Erkrankung, Sorsby-Fundusdystrophie.

■ Fluoreszeinangiographie: Drusen erscheinen hyper- oder hypofluoreszent je nach hydrophilem oder hydrophobem Charakter. In der Fluoreszeinangiographie sind meist wesentlich mehr Drusen als in der Ophthalmoskopie erkennbar. RPE-Atrophien erscheinen als intensive Hyperfluoreszenzen mit diskreten Konturen und sind in ihrer Erscheinung identisch in Früh- und Spätphase („Fensterdefekte“). Weiche Drusen können zu ausgedehnten RPE-Abhebungen konfluieren, die sich erst im Verlauf der Angiographie homogen hyperfluoreszent anfärben. Auch sie bleiben randscharf.

■ Fundusautofluoreszenz (FAF): Die FAF ermöglicht eine Visualisierung der geographischen Atrophie. Die Bereiche mit Untergang des retinalen Pigmentepithels erscheinen als dunkle hypoautofluoreszente Areale, während die Randbereiche der Atrophie meist hyperautofluoreszent erscheinen, da diese RPE-Zellen mit Lipofuszin überladen sind. Diese Randbereiche sind von einem fortschreitenden Untergang des RPE bedroht. Mittels FAF lassen sich verschiedene Phänotypen der geographischen Atrophie unterscheiden. Die unterschiedlichen Phänotypen ermöglichen eine Einschätzung der Progression der geographischen Atrophie (Abb. 13.4a–d).

■ Verlauf: Drusen und Hyperpigmentierungen zeigen eine deutliche zeitabhängige Variabilität. (Neben einer Regression sind Verdichtungen und Übergänge von harten zu weichen Drusen beschrieben). Ein substantieller Visusverlust tritt meist erst ein, wenn die Fovea unmittelbar von einer konfluierenden und vollständigen RPE-Atrophie betroffen ist. Vom Beginn einer areolären RPE-Atrophie bis zur gesetzlichen Erblindung vergehen durchschnittlich 9 Jahre. Die interindividuelle Variabilität ist aber beträchtlich. Große Drusen, konfluierende Drusen und Hyperpigmentierungen gelten als Risikofaktoren für die Entwicklung einer chorioidalen Neovaskularisation (CNV).

■ In der ARED-Studie zeigte sich, dass bei der frühen Form der AMD (viele kleine Drusen oder wenige mittelgroße Drusen) ein Risiko von 1,3 % besteht, über einen Zeitraum von 5 Jahren eine fortgeschrittene AMD zu entwickeln. Bei Patienten mit vielen mittelgroßen oder mit größeren Drusen beträgt das Risiko hingegen 18 %; in dieser Gruppe ist auch das Risiko des Auftretens von Pigmentepithelverschiebungen und geographischen Atrophien sowie einer CNV deutlich höher.

Therapieansätze und Prophylaxe

■ Das Ziel bei der Behandlung der GA ist es, die Progression und damit den durch die Erkrankung bedingten Visusverlust zu verhindern. Wegen des langfristigen Verlaufs sind Langzeitstudien und geeignete Biomarker (z. B. FAF) neben dem Visus wichtig.

■ Mittlerweile stehen mehrere pharmakologische Therapieansätze mit unterschiedlichen Angriffspunkten in pathophysiologische Mechanismen zur Verfügung und wurden bereits in groß angelegten klinischen Studien zur Wirksamkeit und Sicherheit untersucht.
■ Neben der Verminderung retinaler Toxine („Visual Cycle Modulation") wurden antiinflammatorische Substanzen, Komplementinhibitoren, Substanzen zur Neuroprotektion sowie zur Verhinderung der Amyloid-Akkumulation, Modulatoren der chorioidalen Perfusion und eine Reduktion von oxidativem Stress in Studien (ARED I, ARED II) untersucht.
■ Die unterschiedlichen Substanzen werden in den verschiedenen Studien sowohl systemisch (oral und intravenös) als auch lokal (topisch, subkonjunktival, transskleral und intravitreal) verabreicht.
■ Das primäre Ziel in der Behandlung der AMD ist die Identifikation der zugrundeliegenden Ursache sowie die Progression der Erkrankung und den Sehverschlechterung zu verhindern bzw. wenigstens zu verlangsamen. Im Folgenden werden zwei Therapieansätze exemplarisch dargestellt:

- Modulatoren des Sehzyklus: Die Identifizierung von Hochrisikomerkmalen mittels FAF-Bildgebung bietet auch einen Ansatzpunkt für therapeutische Interventionen. Durch eine pharmakologische Hemmung des Sehzyklus könnte eine Verminderung der schädlichen Anhäufung toxischer Fluorophore und damit eine Verlangsamung der Atrophieprogression bewirkt werden. Eine solche Substanz ist Fenretinide (N-(4-Hydroxyphenyl)retinamide). Dieses Vitamin-A-Derivat, das oral eingenommen werden kann, vermindert den Retinolspiegel im Serum durch kompetitive Bindung an retinolbindendes Protein (RBP). Dadurch wird die Bioverfügbarkeit von Retinol in den RPE-Zellen und Photorezeptoraußensegmenten reduziert. Die Fenretinide-Studie (Sirion Therapeutics, Inc.), eine Phase-II-randomisierte, placebokontrollierte Studie mit über 200 Patienten erbrachte allerdings keine eindeutigen Effekte. Andere Modulatoren des Sehzyklus, die nicht indirekt über den Serumretinolspiegel wirken, sondern direkt mit Proteinen interagieren, die am Vitamin-A-Sehzyklus beteiligt sind, werden ebenfalls eingesetzt. Auch hierbei ist das Ziel, die Verminderung der Akkumulation von toxischen Abfallprodukten und damit eine Verlangsamung des weiteren Atrophiewachstums zu erreichen. Hierzu zählt ACU-4429 (Acucela, Inc.), eine oral applizierte Substanz, die das Sehzyklusprotein RPE65 inhibiert. Die Ergebnisse dieser placebokontrollierten Phase-II-Studie, die in den USA und in Deutschland durchgeführt wurde, zeigten allerdings auch keinerlei signifikanten Effekt.
- Komplementinhibition: Vielfältige Befunde sowohl aus klinischen als auch aus grundlagenwissenschaftlichen und molekulargenetischen Arbeiten weisen auf eine essentielle Rolle der Komplementkaskade in der Pathogenese der AMD hin. Darauf aufbauend wurden spezifische Komplementinhibitoren als Therapieansatz entwickelt, u. a. POT-4 (Potentia Pharmaceuticals Inc.); ARC-1905 (Ophtotech Corp.), Eculizumab (Alexion Pharmaceuticals) und Lampalizumab (Genentech). Lampalizumab, ein Faktor-D-Inhibitor, zeigte in einer randomisierten, plazebokontrollierten Phase-II-Studie (MAHALO-Studie) erstmals einen positiven Effekt mit Verlangsamung der Ausdehnungsgeschwindigkeit von Atrophieflächen. Das Präparat wurde dabei intravitreal appliziert. Der Therapieeffekt war abhängig von einem genetischen Biomarker (CFI). Daraufhin wurde eine große Phase-III-Studie (CHROMA und SPECTRI) initiiert, im Rahmen derer über 1900 Patienten mit geographischer Atrophie behandelt wurden. Ein positiver signifikanter Therapieeffekt konnte allerdings auch mit dieser Substanz nicht nachgewiesen werden.

■ Chirurgische Ansätze: Wie bei der exsudativen AMD wurden auch bei der GA zahlreiche, chirurgische Therapieverfahren (Makulatranslokation, RPE-Patch-Transplantation, sowie RPE-Transplantation) versucht, die allerdings nicht zu Visusverbesserung oder -stabilisierung führten (siehe chirurgische Therapie der exsudativen AMD).
■ Antioxidanzientherapie: Es konnte eine Korrelation zwischen erhöhter Karotinoidaufnahme und einem geringeren Risiko für die Entwicklung einer AMD gezeigt werden. Auch ein erhöhter Gehalt an den Makulapigmenten Lutein und Zeaxanthin senkt das AMD-Risiko. (siehe ARED I und II).
■ Lichtschutz: Die verstärkte Belastung mit sichtbarem Licht über einen Zeitraum von 20 Jahren ist möglicherweise mit einem gering erhöhten Risiko einer geographischen Atrophie verbunden. Epidemiologische Studien zeigten aber bisher keine konsistenten Ergebnisse.
■ Rauchentwöhnung.
■ Ernährung: AMD-Risikopatienten wird empfohlen zweimal in der Woche Fisch und zudem viel grünes Blattgemüse zu essen (Spinat, Grünkohl).
■ Rehabilitationsmaßnahmen: Da der Visus und das zentrale Skotom lange stabil bleiben, sind vergrößernde Sehhilfen funktionell hilfreich, benötigen jedoch anfänglich einen intensiven Trainingsaufwand (s. Kap. 18, Abschn. 8.1.10).

1.2.5 Neovaskuläre („exsudative") Form

■ Definition: Die exsudative AMD ist eine Spätform der AMD und ist gekennzeichnet durch die Entwicklung einer chorioidalen Neovaskularisation (CNV). Als CNV werden neugebildete pathologische Gefäße bezeichnet, die in oder unter der Netzhaut lokalisiert sind.

Die CNV führt aufgrund des Austritts von Flüssigkeit zur exsudativen Makulopathie, die mit intra- oder subretinalem Ödem, Blutungen und Lipidablagerungen einhergeht.

■ Die Einteilung der exsudativen AMD erfolgt anhand des klinischen und angiographischen Erscheinungsbildes und der Lokalisation der CNV: Es werden unterschieden: Klassische CNV, minimal klassische CNV, okkulte CNV, verschiedene RPE-Veränderungen und Sonderformen (Tabelle 2).

■ Häufigkeit: Zirka 10 % aller Patienten mit AMD. Die Prävalenz steigt mit zunehmendem Alter stetig an. 1,7 % aller Personen über 65 Jahre leiden unter einer exsudativen AMD (Beaver-Dam-Studie). In den USA erkranken jährlich ungefähr 84000 Menschen neu an der neovaskulären Form der AMD. Die exsudative AMD ist die häufigste Erblindungsursache im höheren Alter in den westlichen Industrienationen.

■ Symptomatik: Die exsudative AMD verursacht 80–90 % aller gesetzlichen Erblindungen infolge einer AMD überhaupt. Metamorphopsien gelten als charakteristisches Frühsymptom (Amsler-Karte auch zur Selbstkontrolle). Veränderungen am ersten Auge werden oft nicht bemerkt. Patienten stellen sich daher erst mit einer Visusminderung des Partnerauges vor. Die Visusverschlechterung ist rasch progredient. Bei 70 % aller Augen mit subfovealer CNV bei AMD ist der Visus innerhalb von 2 Jahren auf 0,1 und weniger reduziert.

Tabelle 13.2. Einteilung der exsudativen AMD (nach Bird 1995, Wachtlin 2008)

Exsudative AMD	
Chorioidale Neovaskularisation:	RPE-Abhebungen:
– klassische CNV	– fibrovaskuläre RPE-Abhebung
– minimal klassische CNV	– seröse RPE-Abhebung
– okkulte CNV	
Sonderformen:	
– polypoidale chorioidale Vaskulopathie (PCV)	
– retinale angiomatöse Proliferation (RAP)	
CNV = Chorioidale Neovaskularisation, RPE = Retinales Pigmentepithel	

■ Fundusveränderungen: Die neovaskuläre Form der AMD ist durch Bildung einer Gefäßproliferation aus der Choriokapillaris mit Durchtritt durch die Bruch-Membran charakterisiert. Die funktionelle Schädigung ist die Folge eines invasiven Wachstums der Neovaskularisation selbst sowie durch sekundäre Begleitreaktionen wie Exsudation, Blutungen, narbige Fibrose usw.

- Chorioidale Neovaskularisation (CNV): Gefäßproliferationen werden von Fibroblasten begleitet (fibrovaskulärer Komplex). Der CNV-Komplex wächst destruierend und zerstört Bruch-Membran, retinales Pigmentepithel (RPE), Photorezeptoren und

Abb. 13.5. Umschriebene hämorrhagische CNV mit aktivem Exsudatsaum idiopathischer Genese ohne AMD-typische Veränderungen wie z. B. Drusen. CNV = chorioidale Neovaskularisation. AMD = Altersabhängige Makuladegeneration.

Abb. 13.6. Frühstadium einer CNV, die eine Visusminderung auf 0,7 sowie Metamorphopsien verursacht. Funduskopisch sind ein Makulaödem sowie ein reaktiver hyperplastischer Pigmentsaum im zentralen Makulabereich erkennbar.

äußere Netzhautschichten. Klinisch zeigt sich eine gräuliche Prominenz unterhalb der makulären Retina, oft von einem hyperplastischen RPE-Saum umgeben (s. Abb. 13.5, 13.6). Ein eleviertes RPE ohne Begleitexsudation kann der einzige Hinweis auf eine CNV sein, deshalb wird eine stereoskopische Untersuchung empfohlen. Chorioidale Neovaskularisationen sind auch bei jüngeren Patienten ohne Drusen und RPE-Veränderungen (sog. idiopathische CNV, Abb. 13.5) möglich.

- Exsudationen: Austritt von seröser Flüssigkeit in benachbarte Strukturen mit intra- und subretinalem Ödem. Ausgetretene Blutlipide akkumulieren in der Netzhaut (harte Exsudate). Die chronische Leckage führt zu zystischen Netzhautveränderungen mit zystoidem Makulaödem. Abhebungen der neurosensorischen Netzhaut sind häufig (Abb. 13.7, 13.8, 13.9).
- RPE-Abhebung: Seröse RPE-Abhebungen imponieren als areoläre, transluzente RPE-Blasen mit scharf begrenzten Rändern. Bei Persistenz folgt eine areoläre RPE-Atrophie. Kompakte RPE-Abhebungen isoliert oder am Rand einer serösen Abhebung sprechen für das Vorliegen einer okkulten CNV mit Durchtritt durch das RPE (Abb. 13.10). Massive Exsudationen können zur Ruptur des RPE-Blattes führen (RPE-rip; s. auch Kap. 33, Abschn. 3.2.3).
- Hämorrhagien: Die chorioidale Neovaskularisation ist oft durch einen subretinalen Blutsaum demarkiert. Massive Blutungen führen zu prominenten subretinalen Blutansammlungen (Abb. 13.11). Eine seltene Komplikation ist der Durchbruch durch die Netzhaut mit konsekutiver Glaskörperblutung und akuter massiver Visusverschlechterung.

Abb. 13.7. 6 Wochen später ist das Sehvermögen auf 0,2 abgesunken, da eine flächige subretinale Blutung aufgetreten ist

Abb. 13.8. Nach weiteren 6 Monaten haben das progrediente Wachstum sowie rezidivierende Blutungen und Exsudationen zu einer Destruktion des gesamten hinteren Pols geführt. Zentral liegt eine fibrotische disziforme Vernarbung vor, die umgeben ist von einem Exsudatring.

Abb. 13.9. Im weiteren Verlauf trocknet der exsudative Herd aus und die Lipidablagerungen bilden sich zurück. Es verbleibt eine weitgehend trockene disziforme Narbe im Makulazentrum.

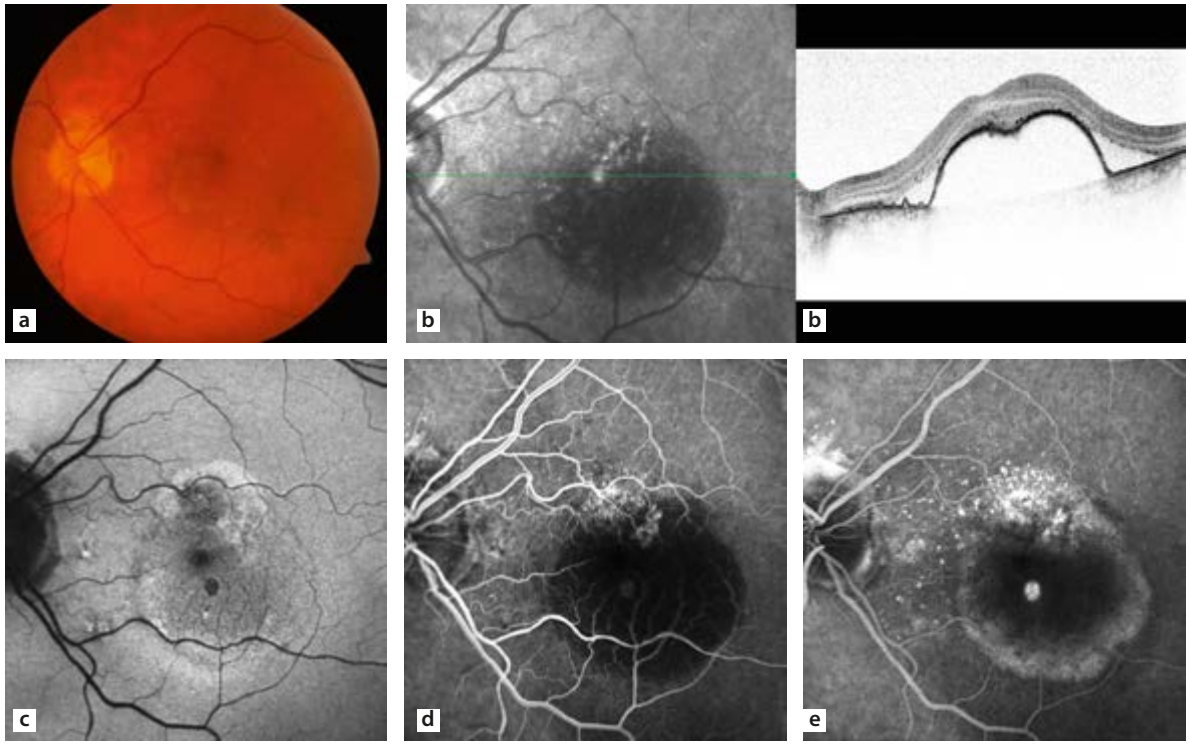

Abb. 13.10. Okkulte CNV und Pigmentepithelabhebung (PED). **a** Fundusphoto. **b** SD-OCT mit PED, Netzhautverdickung und subretinaler Flüssigkeit. **c** FAF-Aufnahme: Hypofluoreszenz im Bereich der CNV, Hyperfluoreszenz am Rand der PED. **d** FLA-Frühphase. **e** FLA-Spätphase mit diffuser Hyperfluoreszenz. FAF = Fundusautofluoreszenz. CNV = chorioidale Neovaskularisation. SD-OCT = Optische Kohärenztomographie. PED = Pigmentepitehlabhebung.

- Disziforme AMD: Zentrifugales Wachstum und zunehmende Fibrose führen zur progredienten Zerstörung des hinteren Augenpols mit Verlust aller physiologischen Schichten (Photorezeptoren, retinales Pigmentepithel und Aderhaut). Der exsudative Halo kann persistieren, aber auch über Monate eine zunehmende Regression zeigen. Retinochorioidale Anastomosen sind häufig. Visuswerte meist unter 0,1. (Abb. 13.9)

- Sonderformen der exsudativen AMD:
- Retinale angiomatöse Proliferation (RAP; Typ 3 CNV): Die Neovaskularisation beginnt erst intraretinal (Stadium 1) und wächst nach subretinal (Stadium 2) unter das RPE und schreitet dann mit Verbindung zur Choriocapillaris voran (Stadium 3). (Abb 13.12)
  - Es ist bekannt, dass chorioidale Neovaskularisationen bei der altersabhängigen Makuladegeneration das retinale Pigmentepithel durchbrechen und die sensorische Netzhautschicht infiltrieren sowie mit der retinalen Zirkulation in Form einer retinal-chorioidalen Anastomose (RCA) kommunizieren können. Es ist auch ein umgekehrter Prozess der Anastomosenentwicklung (von retinal nach chorioidal) möglich, bei der angiomatöse Proliferationen von der Netzhaut ausgehen, sich in den subretinalen Raum erstrecken und im fortgeschrittenen Stadium mit neugebildeten chorioidalen Gefäßen kommunizieren. Diese Form der neovaskulären AMD wird als retinale angiomatöse Proliferation bezeichnet und kann mit einer eigentlichen CNV verwechselt werden. Klinisch kommt es dabei typischerweise zu einer Pigmentepithelabhebung, lokalisierten intraretinalen Blutungen sowie zystischen Veränderungen. Die Diagnose wird klinisch (vermehrt geschlängeltes perifoveales Netzhautgefäß mit Blutaustritt), angiographisch (FA oder besser ICG mit frühen Phasen) und per OCT-Befund gestellt.
  - RAP-Läsionen sprechen schlechter auf eine Behandlung mit VEGF-Inhibitoren an. Eine hohe Injektionsfrequenz der VEGF-Inhibitoren ist meist nötig. Eine Kombination von PDT und Anti-VEGF scheint günstiger.

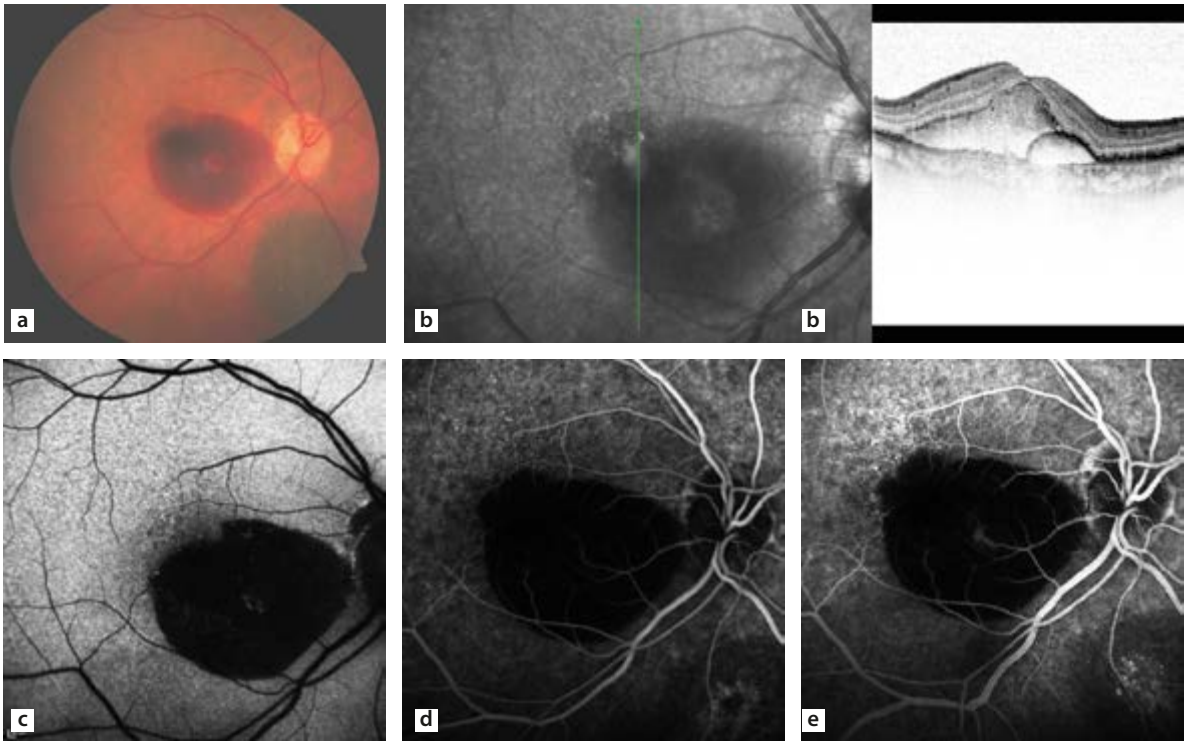

Abb. 13.11. Exsudative AMD mit suretinaler/sub-RPE Blutung. **a** Fundusphoto. **b** SD-OCT mit PED und subretinaler Blutung. **c** FAF-Aufnahme mit Blockade der FAF im Bereich der subretinalen Blutung. **d, e** FLA Früh- und Spätphase: Blockade durch subretinale Blutung, CNV nicht darstellbar; Nebenbefund: diffuse Hyperfluoreszenz bei Aderhautnävus unterhalb der Papille. AMD = altersabhängige Makuladegeneration. RPE = retinales Pigmentepithel, FLA = Fluoreszeinangiographie.

- Die polypoidale chorioidale Vaskulopathie (PCV) ist gekennzeichnet durch multiple und wiederkehrende serosanguinöse Pigmentepithelabhebungen, die oft der hämorrhagischen Abhebung bei AMD ähneln. Die Areale mit serosanguinöser Abhebung treten meist peripapillär und multifokal auf und erscheinen orange und nodulär. Glaskörperblutungen treten häufiger auf als bei der AMD, und für gewöhnlich findet man nicht die AMD-typischen weichen Drusen. Die Polypen sind in der ICG relativ einfach diagnostizierbar. Dieser Läsionstyp spricht besonders gut auf eine mit der intravitrealen Gabe von VEGF-Hemmern kombinierte PDT-Therapie an, wobei auszureichen scheint, die exsudierenden Polypen alleine zu bestrahlen und nicht die ganze Läsion (Abb. 13.13).
- Die PCV tritt häufiger bei asiatischen Populationen auf, ist jedoch auch bei Mitteleuropäern in zirka 10 % der Fälle von CNV bei exsudativer AMD zu diagnostizieren. Zur sicheren Diagnose ist neben der Basisdiagnostik mit OCT und FLA eine ICGA erforderlich um in der Chorioidea die polypoidalen Strukturen in der Frühphase und die großflächige Hyperfluoreszenz des Gefäßnetzes der PCV in der Spätphase zu erkennen. Ob die PCV eine Unterform der CNV bei AMD oder ein eigenständiges Krankheitsbild darstellt, ist noch nicht abschließend geklärt.

■ Das klinische Leitbild der neovaskulären AMD ist die chorioidale Neovaskularisation (CNV). Die Definition der CNV bei der exsudativen AMD stammt aus den Befunden der Fluoreszeinangiographie.

■ Man unterteilt die chorioidale Neovaskularisation nach klassisch/okkult, abgrenzbar/nicht abgrenzbar und dem Abstand zur Fovea. Beachte: Als Bestandteil der CNV gilt immer auch die Randhypofluoreszenz durch Blockade bei Pigment oder Blut.

- Einteilung: Klassisch/okkult (Tabelle 13.2):
  - Klassische Form: 5–10 % aller CNV. Hyperfluoreszenz oft mit vaskulärem Muster bereits in der Frühphase, in der Spätphase zusätzlich Exsudation (Abb. 13.14, 13.15, 13.16).
  - Okkulte Form: 80–90 % aller CNV. In der Frühphase keine präzise Darstellung. Nach MPS („macular photocoagulation study“)-Kriterien unterscheidet man: seröse RPE-Abhebung (homogene, scharf begrenzte Hyperfluoreszenz in der Spät-

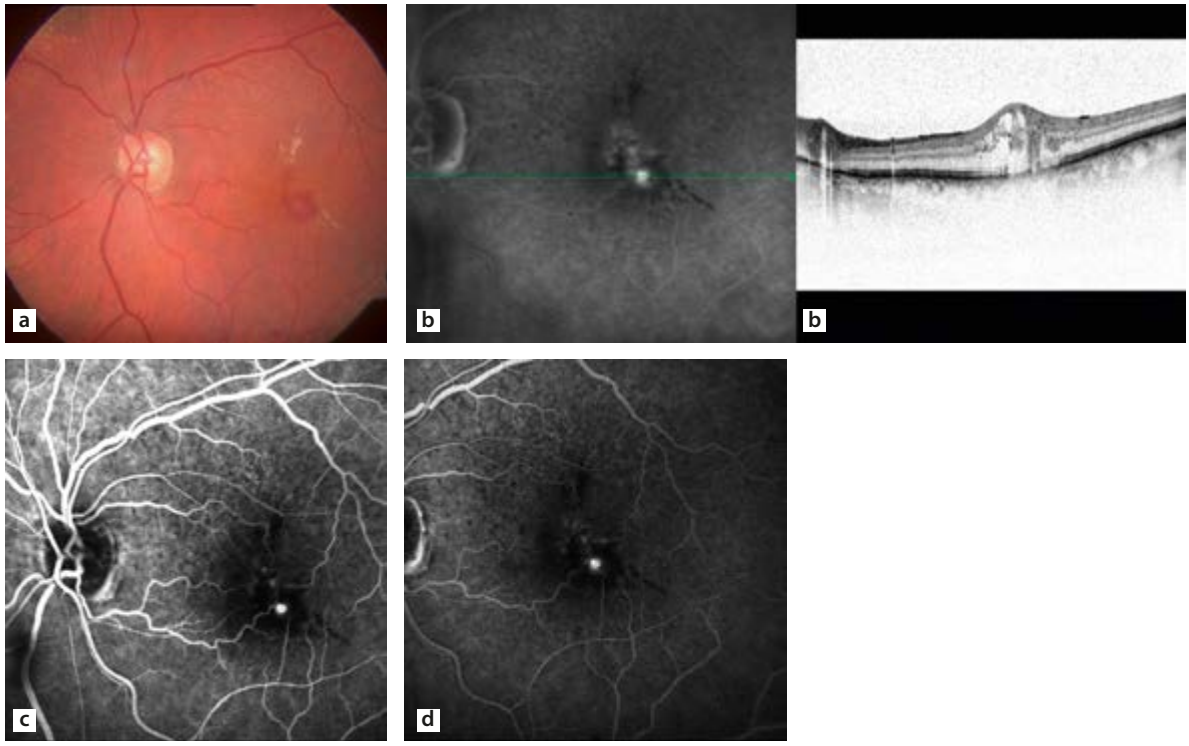

Abb. 13.12. Retinale Angiomatöse Proliferation (RAP). **a** Fundusphoto mit zentraler Blutung und Exsudaten. **b** SD-OCT mit zentraler Netzhautverdickung, Makulaödem, intraretinaler Proliferation mit subretinalem Durchbruch. **c** FLA-Frühpahse mit fleckförmiger Hyperfluoreszenz. **d** FLA-Spätphase: Leckage der RAP

phase ohne Randleckage, Abb. 13.10, 13.17, 13.18), fibrovaskuläre RPE-Abhebung (punktförmige Hyperfluoreszenzen in der Frühphase, später diffuse Exsudation, Abb. 13.19) und späte Leckage unbekannten Ursprungs (lediglich in der Spätphase diffuse oder fokale Leckagen).
  - Mischtyp: Läsionstyp mit klassischen und okkulten Komponenten (vorwiegend klassische, minimal klassische CNV).
  - Bei der vorwiegend klassischen subfovealen CNV ist die Fläche des klassischen Anteils in der Fluoreszeinangiographie > 50 % und bei der minimal klassischen CNV < 50 % der gesamten Läsion.
- Abgrenzbarkeit:
  - Gut abgrenzbare CNV: selten, meist klassische Neovaskularisationen, auch eine okkulte CNV kann gut abgrenzbar sein.
  - Nicht abgrenzbare CNV: häufig, meist okkulte, teilweise auch klassische CNV und Mischtypen. Blockadedefekte durch Pigment, Blut und visköses Exsudat.
- Lage zur Fovea:
  - extrafoveal: Abstand zur foveolären avaskulären Zone (FAZ) 200–2500 µm, 5–10 % aller CNV.
  - juxtafoveal: Abstand zur FAZ 1–199 µm, zirka 5–10 % aller CNV.
  - subfoveal: CNV betrifft FAZ direkt, 80 % bereits bei Erstvorstellung subfoveal.

■ Verlauf: Weiche Drusen sind wichtigster Risikofaktor. Kumulatives 5-Jahres-Risiko für schweren Visusverlust bei exsudativer AMD: 12,7 %. Die Erkrankung ist immer bilateral mit ausgeprägter Asymmetrie. Das Risiko eines schweren Visusverlustes für das Partnerauge liegt bei 7–12 % pro Jahr. Die Progredienz ist signifikant rascher und massiver bei klassischer CNV und bei Mischtypen. Eine okkulte CNV ist oft jahrelang stabil, selten auch mit spontaner Regression. RPE-Abhebungen haben funktionell die noch relativ beste Prognose.

- Die klassischen Definitionen der AMD und ihrer Subtypen sowie die gängigen Therapieempfehlungen basieren auf der Fluoreszeinangiographie. Die Indocyaningrünangiographie (ICG-Angiographie) gibt bei der Diagnose einer PCV, beim Nachweis einer okkulten CNV bei PED sowie bei RAP-Läsionen zusätzliche Hinweise auf das Vorliegen und die Ausdehnung von CNV-Komponenten.

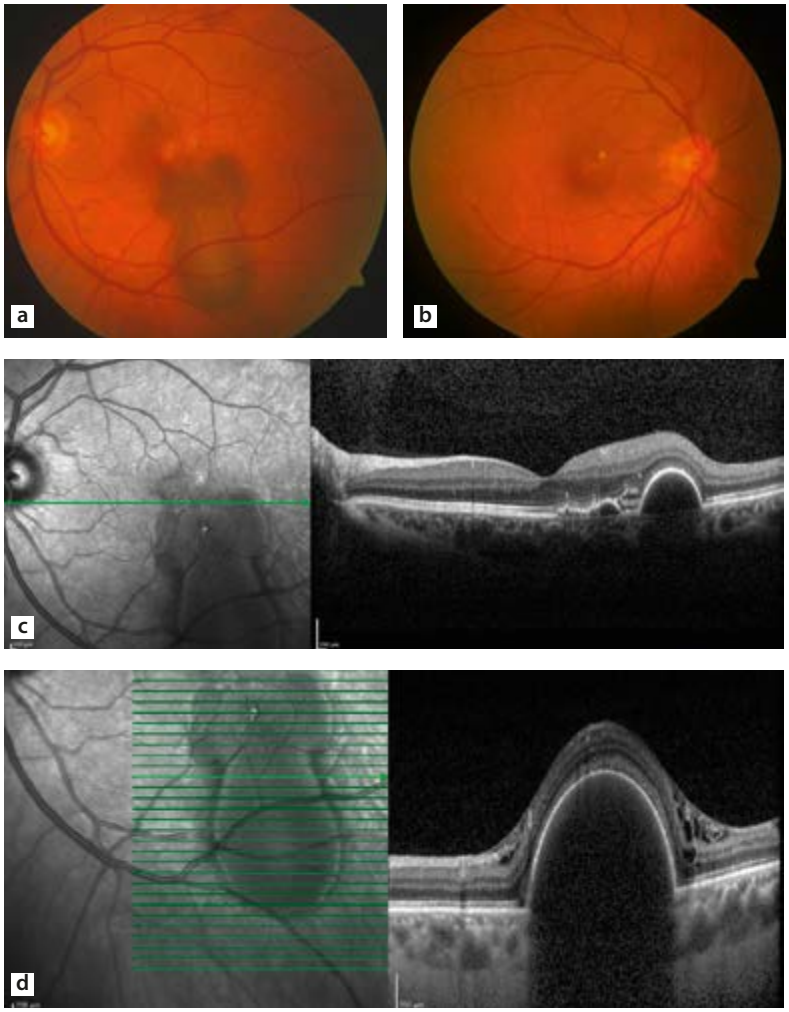

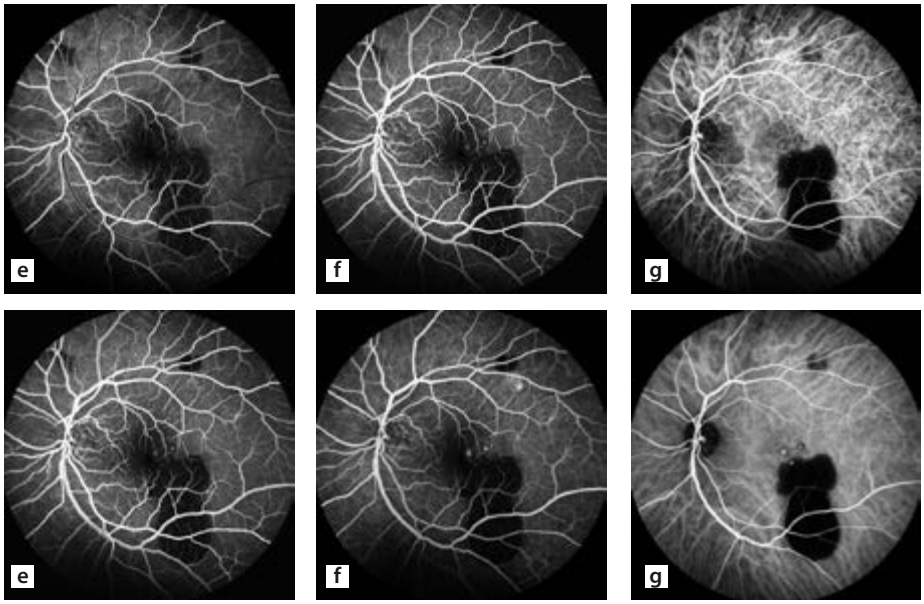

Abb.13.13. Polypoidale Chorioidale Vaskulopathie (PCV). **a, b** Fundusphotos: R<L sanguilente PED, PEV und gelbliche Exsudate. **c, d** SD-OCT: sanguilente PED. **e** FLA (Arteriovenöse- und Frühphase): knospenartige Hyperfluoreszenz, Blockaden bei sanguilenter PED. **f** FLA (Spätphase): Zunahme der knospenartigen Hyperfluoreszenz, Blockade durch sanguilente PED. **g** ICGA (Frühphase und Spätphase): knospenartige Hyperfluoreszenz, Blockade durch sanguilente PED.
PED = Pigmentepithelabhebung.
PEV = Pigmentepithelverschiebungen.
FLA = Fluoreszeinangiographie.
ICGA = Indocyaningrün-Angiographie.
SD-OCT = Optische Kohärenztomographie.

Abb. 13.14. Klinisches Bild einer klassischen chorioidalen Neovaskularisation mit gräulich ödematösem Aspekt des Makulazentrums und subretinaler RPE-Hyperplasie. RPE = retinales Pigmentepithel

Abb. 13.15. Fluoreszeinangiographischer Befund der klassischen chorioidalen Neovaskularisation von Abb. 13.14 mit früher Darstellung eines subretinalen Gefäßnetzes bei subfovealer Lage

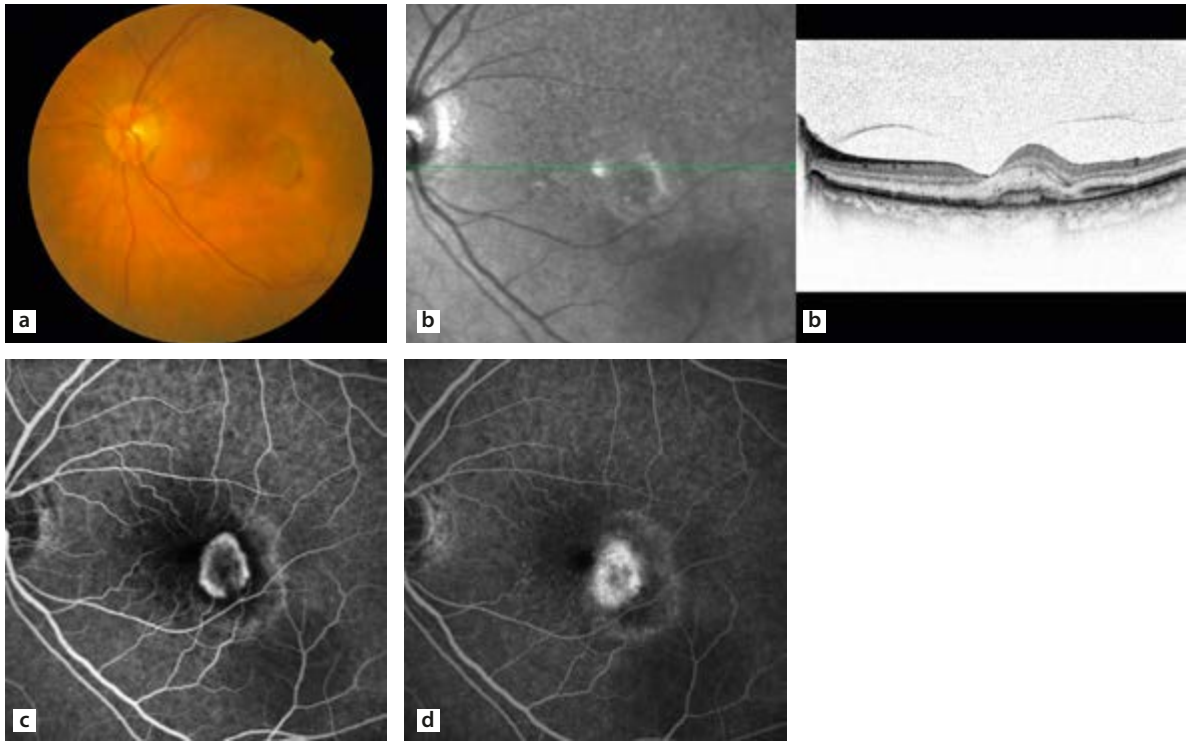

Abb. 13.16. Klassische CNV (Typ 2 Membran). **a** Fundusphoto einer zentralen CNV mit Randblutung. **b** SD-OCT mit zentraler Verdickung der Netzhaut und CNV über dem RPE. **c** Frühphase der Fluoreszeinangiographie mit gut abgrenzbarer CNV. **d** Spätphase der Fluoreszeinangiographie mit Leckage der CNV. CNV = chorioidale Neovaskularisation. RPE = retinales Pigmentepithel. SD-OCT = Optische Kohärenztomographie.

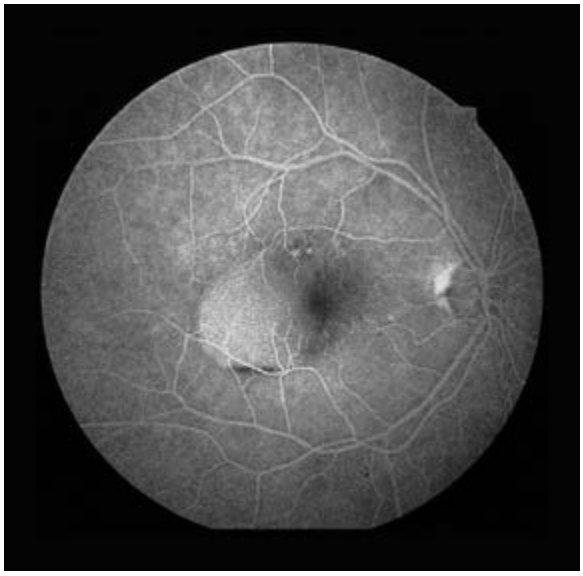

Abb. 13.17. Angiographischer Befund bei Pigmentepithelabhebung. In der Frühphase der Angiographie findet sich lediglich ein hypofluoreszentes bzw. schwach hyperfluoreszentes homogenes Füllungsmuster

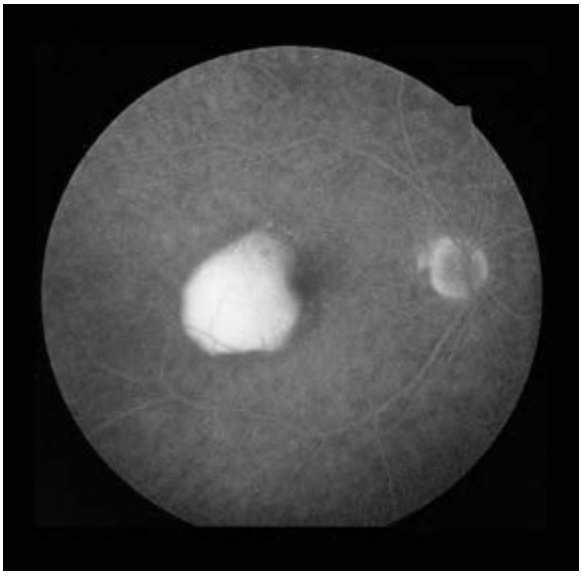

Abb. 13.18. Spätphase der Angiographie bei Pigmentepithelabhebung. Die Abhebung füllt sich intensiv und homogen hyperfluoreszent an und ist scharf begrenzt, meist mit bogiger Konfiguration.

- Fundusautofluoreszenz: Die FAF spielt bei der Diagnostik der exsudativen AMD eine untergeordnete Rolle, kann allerdings das Ausmaß der begleitenden Atrophiezone darstellen und hilft bei Blutungen infolge einer CNV bei der Unterscheidung von subretinaler und sub-RPE-Blutung.
- Optische Kohärenztomographie: Hochauflösende OCT-Geräte wie das Spectral Domain (SD-OCT) oder das Swept Source OCT (SS-OCT) ermöglichen als nicht invasive, hochauflösende Bildgebungsverfahren eine detaillierte Darstellung retinaler und subretinaler Mikrostrukturen. Es wurde zum Standarduntersuchungsverfahren in der Basisdiagnostik und Verlaufskontrolle der exsudativen AMD.

■ OCT-Angiographie: Die OCT-A ermöglicht eine hochauflösende, dreidimensionale Darstellung der gesamten vaskulären Strukturen von Netzhaut und Aderhaut. Neben der physiologischen Vaskulatur von Netzhaut und Aderhaut lassen sich mit der OCT-A auch chorioidale Neovaskularisationen visualisieren und schichtweise (tiefenselektiv) beschreiben. Die OCT-A-Befunde zeigen, dass eine Differenzierung verschiedener CNV-Typen (okkult, Typ1), (klassisch, Typ2) und (RAP, Typ3) möglich ist. Zusammen mit dem strukturellem OCT ist auch eine Beurteilung der CNV-Aktivität möglich (Abb. 13.20).

■ Differenzialdiagnosen bei neovaskulärer AMD:

- Retinale Makroaneurysmen können mit präretinalen, intraretinalen oder subretinalen Blutungen assoziiert sein. Da diese typischerweise mit plötzlichem Sehverlust einhergehen, ähneln sie vom klinischen Erscheinungsbild her CNV-bedingten Blutungen. Oft umgibt die subretinale Blutung das Makro-

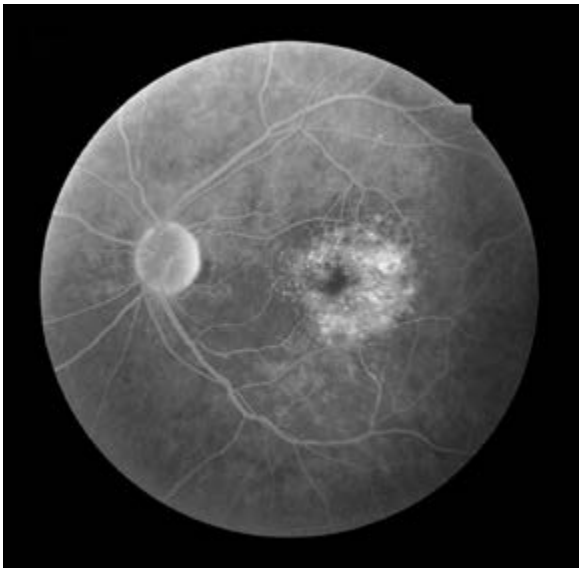

Abb. 13.19. Angiographischer Befund bei okkulter chorioidaler Neovaskularisation. Die fibrovaskuläre Pigmentepithelabhebung ist durch eine diffuse Leckage mit punktförmigen Hyperfluoreszenzen in der Spätphase charakterisiert.

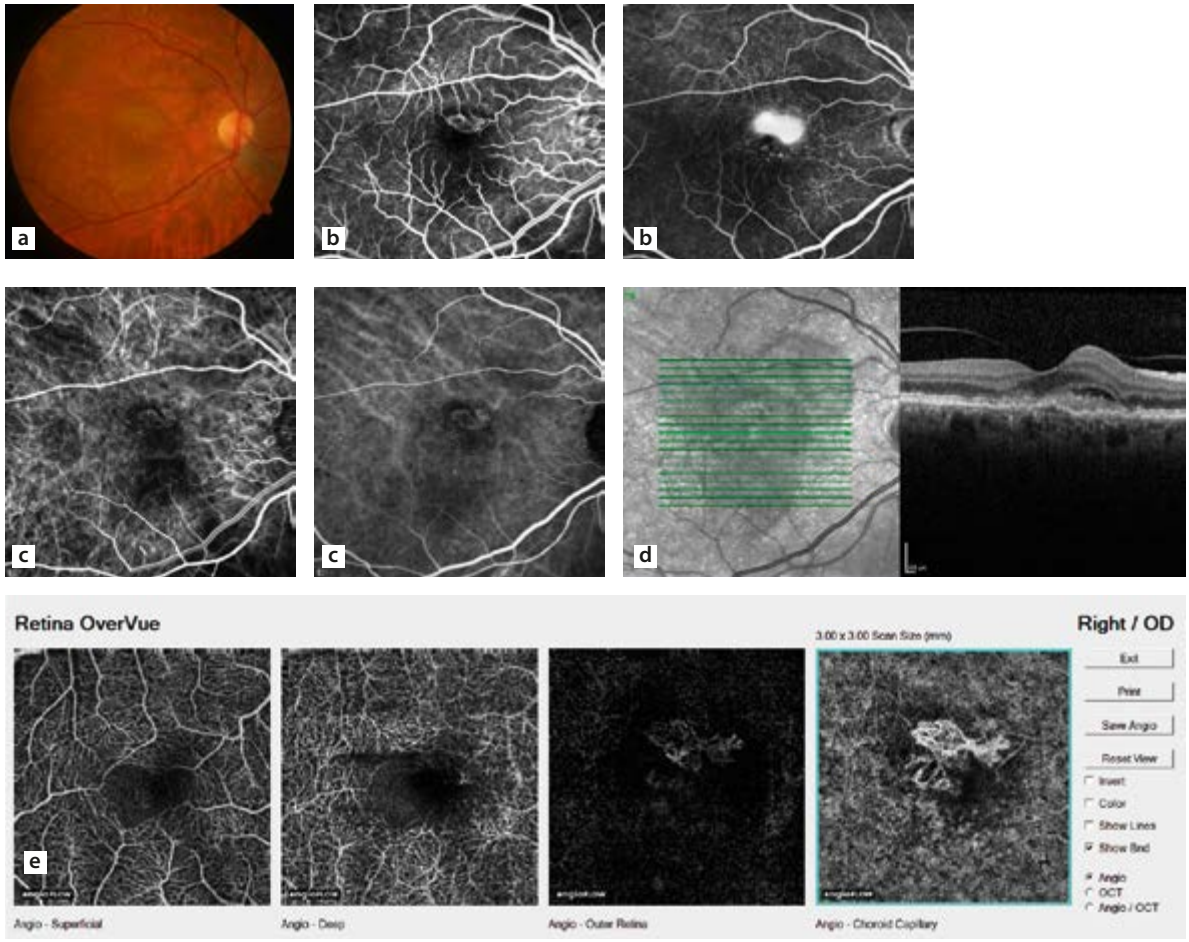

Abb. 13.20. Multimodale Diagnostik bei klassischer CNV (Typ 2). **a** Fundusphoto. **b** FLA: Früh- und Spätphase. **c** ICGA: Früh- und Spätphase. **d** SD-OCT. **e** OCT-A. SD-OCT = Optische Kohärenztomographie. CNV= chorioidale Neovaskularisation. OCT-A = Optische Kohärenztomographie-Angiographie. FLA = Fluoreszeinangiographie. ICGA = Indocyaningrün-Angiographie.

aneurysma und dieses kann anhand des dilatierten Lumens im Verlauf einer retinalen Arteriole angiographisch dargestellt werden.

- Die adulte vitelliforme Dystrophie kann retinalen Pigmentepithelverschiebungen oder konfluierenden Drusen ähneln und auch Metamorphopsien erzeugen. In solchen Fällen kann es bei der Angiographie zu einer Verwechslung mit CNV-typischen Leckagen kommen. Allerdings besteht in solchen Fällen oft keine wesentliche Sehverschlechterung. Das OCT zeigt eine typische ovaläre Duplikatur des RPE-Bandes, jedoch ohne Flüssigkeitsaustritte in oder unter die Netzhaut. In der FLA stellt sich eine frühe und späte Leckage dar, im ICG im Gegensatz zur CNV aber nur Blockadeeffekte mit Hypofluoreszenz. Das hochauflösende OCT zeigt eine silide PED und in der FAF ist eine Hyper-FAF zu erkennen.
- Die chronische zentrale seröse Chorioretinopathie mit subretinaler Flüssigkeit ähnelt gelegentlich der subretinalen Flüssigkeit bei CNV und AMD. Die Patienten sind in diesem Fall jedoch meistens jünger und zeigen keine subretinalen hämorrhagischen Veränderungen. Außerdem findet man charakteristische Zeichen wie Flecken mit gesprenkelten Pigmentepithelatrophien oder multiple Pigmentepithelverschiebungen mit Fensterdefekten, am besten in der FLA abgrenzbar.
- Eine Vielzahl von entzündlichen Erkrankungen kann zu Veränderungen in der äußeren Netzhaut mit Ansammlung subretinaler Flüssigkeit in der Makula führen. Dazu gehören das Vogt-Koyanagi-Harada Syndrom, die hintere Skleritis und der systemische Lupus erythematosus. Diese Erkrankungen zeigen meist noch weitere typische okuläre und systemische Symptome.
- Chorioidale Tumoren wie kleine chorioidale Melanome oder chorioidale Hämangiome können gelegentlich zu oberflächlicher CNV führen und der

AMD ähneln. In diesen Fällen kann meistens mittels Ultraschall eine Abgrenzung gegenüber disziformen Narben, etc. erfolgen (niedrige Reflektivität eines Melanoms im Vergleich zu großer Reflektivität bei Narben).

Therapie

■ Frühe Diagnostik und sofortiger Therapiebeginn sind wesentlich, da die CNV unbehandelt zur irreversiblen Zerstörung aller Netzhautschichten und damit zum zentralen Visusverlust führt. Wichtig ist die Patientenaufklärung über Risiko des Partnerauges und Symptomatik (Benutzung des Amsler-Netzes). Die prophylaktische Wirkung von Vitaminpräparaten und Antioxidanzien ist bisher nur für für die ARED-Kategorien 3 und 4 nachgewiesen; Langzeitstudien zur Prophylaxe sind initiiert.

■ Eine Beendigung der Therapie unter einer Visusgrenze von 0,05 erscheint sinnvoll für alle Strategien, da dann in der Regel von einem irreversiblen Verlust der Foveafunktion auszugehen ist.

■ Laserkoagulation: Historisch war die Laserkoagulation die erste Therapiemöglichkeit von chorioidalen Neovaskularisationen. Diese destruktive Methode hatte jedoch einen begrenzten Anwendungsbereich und war zudem von einem hohen Rezidivrisiko behaftet.

- Ziel: kompletter Verschluss der angiographisch abgrenzbaren CNV.
- Methode: Direkte thermische Denaturierung des RPE und benachbarter Strukturen wie CNV durch Wärmeleitung; Photorezeptoren und Choriokapillaris sind bei diesem (unspezifischen) Schädigungsmechanismus ebenfalls betroffen.
- Technik: Präoperativ immer Durchführung einer Fluoreszeinangiographie; die Behandlungsangiographie sollte nicht älter als 3 Tage sein. Argongrünlaser empfehlenswert; blaue Wellenlängen sollten wegen Absorption im Xanthophyll der inneren Netzhautschichten („blue light effect“) vermieden werden.
- Durchführung (Abb. 13.21): Kräftige Koagulation mit konfluierenden Herden (Weißfärbung erwünscht; es besteht Blutungsrisiko). Der hypofluoreszente Randsaum der CNV muss in den Koagulationsbereich mit eingeschlossen werden. Es werden lange Expositionszeiten (0,2–0,5 s) und relativ kleine Herdgrößen (100–200 µm) zur besseren Lokalisierung empfohlen. Beachte: Die resultierenden Herde sind durch Hitzeleitung auf der Netzhaut immer größer als die ursprünglich applizierte Spotgröße. Die Laserleistung sollte hoch genug gewählt werden, um eine Weißfärbung trotz Netzhautödem zu erzielen. Kontaktgläser mit Vergrößerungsfaktor 1,0 und aufrechtem Bild (angiographische Orientierung) sind leichter zu handhaben.

Abb. 13.21. Frische Laserkoagulation einer extrafovealen chorioidalen Neovaskularisation. Die Herde stellen sich intensiv weißlich und konfluierend dar.

- Indikationen: Aufgrund der hohen Rezidivrate ist eine Laserkoagulation nur noch in besonderen Fällen bei extrafovealer Lage der CNV zu empfehlen.
- Das Behandlungsareal sollte 100 µm über die CNV-Komponenten hinausreichen. Ergebnisse: Massiver Visusverlust von > 6 Zeilen bei 48 % behandelten und 62 % unbehandelten Augen nach 5 Jahren. Rezidivquote: 54 %.

■ Chirurgische Methoden: Verschiedene chirurgische Techniken, wie subretinale Chirurgie, Makulatranslokation und -rotation und Pigmentepitheltransplantation zeigten keinen visuserhaltenden Effekt und müssen heute als obsolet bzw. experimentell angesehen werden. Die Ziele der verschiedenen Operationstechniken sind die chirurgische Extraktion der fibrovaskulären CNV-Anteile (submakuläre Chirurgie) mit oder ohne Verlegung der Fovea (Makulatranslokation) bei klassischer oder okkulter CNV unter Erhalt retinaler Strukturen.

- Submakuläre Chirurgie/CNV-Extraktion: Nach Vitrektomie mechanische Entfernung der CNV über eine kleine exzentrische Retinotomie. Bei 56 % der operierten Augen kam es zu einer Sehverschlechterung von ≥ 2 Zeilen (≥ 8 Buchstaben) über einen Zeitraum von 24 Monaten, im Vergleich zu 59 % in der Kontrollgruppe. Bei 21 % (im Vergleich zu 36 %; $p = 0{,}004$) kam es zu einem schweren Sehverlust. Bei ursprünglich phaken Augen war innerhalb des 2-Jahres-Zeitraums bei 44 % der operierten Augen und bei 6 % der nichtoperierten Augen eine Kata-

rakt-Operation erforderlich. Bei 16 % (im Vergleich zu 2 %) kam es zu einer rhegmatogenen Netzhautablösung.
  - Technisch einfaches Verfahren, ermöglicht auch die Entfernung von subretinalen Blutkoageln.
  - Die Visusprognose ist eingeschränkt durch einen unvermeidbaren Verlust von RPE, das die CNV umschließt. Nach 24 Monaten haben 74 % der gelaserten Augen und nur 40 % der vitrektomierten Patienten einen gleichen oder besseren Visus. Erfahrungen aus nichtrandomisierten Studien: 15 % besser, 40 % gleich und 45 % schlechter im Visus. In der „Submacular Surgery Trial" (SST)- Studie zeigte sich nach dem Eingriff bei >80 % der Patienten ein Visus <0,1.
  - Komplikationen: Rhegmatogene Netzhautablösungen (7–10 %), progressive Kataraktbildung (88 %), Entwicklung einer proliferativen Vitreoretinopathie (PVR, unterschiedliche Angaben), Rezidiv der CNV (40 %).
- Makulatranslokation: Verlegen der retinalen Foveaschichten auf ein intaktes RPE- und Choriokapillarisareal entweder durch sklerale Faltung (limitierte Translokation) oder zirkuläre 360-Retinektomie mit Rotation der gesamten Netzhaut (Makularotation) oberhalb oder unterhalb des bestehenden CNV-Bereichs.
  - Linsenentfernung zur kompletten peripheren Vitrektomie erforderlich (bei Makularotation).
  - Komplikationen: Hornhautdekompensation (1–5 %), zystoides Makulaödem (13–39 %), rhegmatogene und PVR-Amotio retinae (8–42 %), macular pucker (7–28 %), Hypotonie (3–28 %), Makulaforamen (1–8 %), subretinale und vitreale Blutung. Die Makularotation führt immer zu verkippter Bildwahrnehmung und erfordert eine operative Verlegung der äußeren Augenmuskeln. Die limitierte Translokation ist nur für relativ kleine CNV von maximal 2 Papillenflächen geeignet.
- RPE-Patch-Transplantation: Ein Transplantat aus RPE-Zellen, Bruch-Membran und Chorioidea von der Peripherie wird nach CNV-Extraktion unter die erkrankte Fovea verpflanzt.
- Subretinale RPE-Transplantation: Transplantierte autologe oder embryonale RPE-Zellen überleben zwar im Subretinalraum, Visusbesserungen oder Stabilisierungen konnten bisher aber nicht erzielt werden. Abstoßungsreaktionen mit Ödembildung wurden beobachtet. Geprüft wurde auch der RPE-Ersatz durch Pigmentepithel aus der Iris.
- Stammzelltransplantation bei AMD: Bisher existieren lediglich begrenzte Erfahrungen einzelner Operateure ohne Kontrolle durch randomisierte Langzeitstudien. Irispigmentepithelzellen sowie retinale Pigmentepithelzellen wurden in den subretinalen Raum transplantiert. Der Erfolg wurde bei der Anwendung am Menschen z. T. durch Immunreaktionen limitiert. Nachweisbare Visusbesserungen wurden bisher nicht beschrieben. Stabilisierungen wurden nur im untersten Visusspektrum beschrieben bei bereits verlorener Foveafunktion (Visus < 0,1) und ohnehin zu erwartendem Sistieren der Progredienz.
- Kombination aus CNV-Extraktion und RPE-Patch-Transplantation: Die chirurgischen Verfahren spielen bei der Behandlung der exsudativen Makuladegeneration heutzutage nur noch bei CNV mit ausgedehnter subretinaler Blutung eine Rolle. Dabei wird bei kleinen und mittelgroßen Blutungen die Injektion des gentechnisch hergestellten Enzyms rekombinanter Gewebeplasminogenaktivator (r-TPA) und die Gaseingabe meist mit Applikation eines VEGF-Antagonisten durchgeführt. Alternativ wird nach Pars-plana-Vitrektomie (PPV) und Peeling der Membrana limitans interna (ILM) r-TPA subretinal appliziert. Auch dabei werden zusätzlich expandierendes Gas sowie VEGF-Antagonisten appliziert.

■ Radiotherapie: Das Ziel der Bestrahlung ist die selektive Inhibition der Proliferation chorioidaler Neovaskularisationen durch den Einfluss auf sich teilende Zellen bei klassischer, okkulter und nichtabgrenzbarer CNV. Für die Strahlentherapie der AMD stehen die Teletherapie und die Brachytherapie zur Verfügung. Zur Teletherapie (perkutane Strahlentherapie) wurden anfangs Linearbeschleuniger eingesetzt. Spätere Studien haben stereotaktische Bestrahlungstechniken und zuletzt mikrokollimierte 100kV Quellen verwendet. Zur Brachytherapie wurden entweder episklerale oder epimakuläre Strahlenträger über einen Pars-plana-Zugang eingesetzt.

- Methode: Meist externe Photonentherapie, selten Protonenbestrahlung oder Plaques. Die meisten Studien sind Kurzzeitbeobachtungen, nicht randomisiert und standardisiert. Bestrahlungsdosis 10–24 Gy, meist fraktioniert (Cabernet Studie/Intrepid Studie).
- Ergebnisse der Studie mit externer Radiotherapie (External Beam Radiation Therapy, EBRT): Nach 2 Jahren Visus in 6 % besser, 38 % stabil und 56 % schlechter bei mittlerer Sehschärfe von < 0,05. Eine multizentrische randomisierte Studie in Europa zeigte sowohl für die Gruppe der klassischen als auch die der okkulten CNV keinen Vorteil der bestrahlten Augen gegenüber dem Spontanverlauf bei unbehandelten Augen.
- Komplikationen: Bestrahlungsassoziierte chorioidale Neovaskulopathie („radiation associated choroidal neovasculopathy", RACN) mit Zunahme der Exsudation aus den dilatierten CNV-Randbereichen (10 %), Bestrahlungsretinopathie mit vasookklusiver Mikroangiopathie.

- Die Resultate aller publizierten Studien zur perkutanen Strahlentherapie der AMD wurden 2010 zusammengefasst. Dabei ergab sich kein Anhalt für einen positiven Effekt der primären perkutanen Strahlentherapie bei exsudativer AMD.
- Mit dem Vidion-System zur epiretinalen (intraokularen Brachytherapie der exsudativen AMD erfolgte die Strahlentherapie mit einem auf Strontium beruhenden Afterloading-System bei dem über einen 3 Port Pars-plana-Zugang im Rahmen einer Vitrektomie ein Strontiumdraht mit einem handgehaltenen Applikator in der Nähe der Makula gebracht wurde. Verglichen wurde die Therapie mit Ranibizumab (Kontrollarm) mit der Therapie von Ranibizumab und epiretinaler Brachytherapie. Das Ergebnis dieser CABERNET-Studie zeigte, daß die Ergebnisse im Brachytherapiearm deutlich schlechter ausfielen als im Kontrollarm.
- Die mikrokollimierte Megavolttherapie erlaubt eine nichtinvasive Bestrahlung des hinteren Augenpols. Die Intrepid-Studie verglich die Therapie bestehend aus IVOM mit VEGF-Antagonisten und Sham-Bestrahlung mit IVOM und 16 Gy- oder 24 Gy-Bestrahlung. Nach einem Jahr war die Injektionsfrequenz in den Bestrahlungsarmen geringer (2,64 bzw 2,43 und bei Sham-Bestrahlung 3,47 Injektionen. Diese Therapie wird als mögliche Second-line-Therapieoption bei über 6 Monate therapieresistenter exsudativer AMD betrachtet, falls der CNV Durchmesser maximal 4 mm beträgt.

■ Photodynamische Therapie (PDT): Ziel dieser Therapie ist die selektive Photothrombose klassischer und okkulter CNV ohne thermische Schädigung benachbarter Netzhautstrukturen.

- Methode: i.v.-Applikation eines primär nichttoxischen Photosensibilisators. Nach Anreicherung des Farbstoffes im Zielgewebe gezielte Lichtaktivierung und Induktion lokalisierter photochemischer Prozesse im CNV-Gefäßnetz. Thrombose der CNV durch intraluminalen Gefäßschaden. Ausgedehnte experimentelle Studien zeigen CNV-Verschluss ohne Schädigung benachbarter Photorezeptoren. Sensibilisatoren meist Porphyrine (z. B. Verteporfin), Aktivierung mit langwelligen Diodenlasern und subthermischen Energien.
- Klinische Studien demonstrieren kompletten, PDT-induzierten CNV-Verschluss, jedoch partielles Rezidiv mit Restleckage 3 Monate nach einmaliger PDT. Behandlungsstrategie in aktuellen randomisierten Langzeitstudien besteht in 3-monatigen Behandlungsanwendungen, solange die CNV eine aktive Leckage zeigt. Progrediente Involution der CNV im Verlauf.
- Ergebnisse: Visus stabil oder besser bei 59,1 % der PDT-behandelten Patienten und 31,3 % der „Placebo-Patienten“ nach 2 Jahren in der Gruppe der vorwiegend klassischen CNV. Bei 13 % der behandelten Augen Visusanstieg innerhalb von 2 Jahren. Komplikationen sind retinale Gefäßverschlüsse bei Überdosierung, subretinale Blutungen im CNV-Areal, vorübergehende Störungen der Choriokapillarisperfusion, RPE-Atrophie bei zu häufiger Applikation.
- Die PDT ist ein ambulantes, wenig invasives Verfahren ohne signifikante Nebenwirkungen und mit Wiederholbarkeit. Funktionell bei frühzeitiger Anwendung Erholung der Netzhautfunktion möglich mit komplettem Rückgang zentraler Skotome. Verschiedene positiv verlaufene Studien führten zur Einführung dieses Verfahrens in die klinische Routine, es stand somit das erste selektive Behandlungsverfahren zur Verfügung. Nachteile sind die häufigen Wiederbehandlungen und die Sehschärfenergebnisse, die sich im Durchschnitt deutlich unter dem Ausgangsvisus befinden. Gründe hierfür sind therapieinduzierte Entzündungsreaktionen gekoppelt mit einer vermehrten Expression von Wachstumsfaktoren, insbesondere VEGF.
- Die PDT wird heutzutage vor allem bei der Sonderform PCV in Kombination mit VEGF-Inhibitoren eingesetzt. Hierzu liegen vielversprechende Ergebnisse vor.

■ Intravitreale Injektion von VEGF-Antagonisten: Ziel ist die selektive Inhibition neovaskulärer Proliferationen auf Choriokapillarisebene mit CNV-Rückbildung oder Inaktivierung bestehender CNV-Komplexe durch VEGF-Antagonisten. Die Intravitreale Operative Medikamentenapplikation (IVOM) von VEGF-Antagonisten (zugelassen: Ranibizumab und Aflibercept und off-label Bevacizumab) stellt heutzutage die empfohlene Therapie dar. VEGF ist ein wichtiger Faktor in der Pathogenese der CNV, der das CNV-Wachstum initiiert und unterhält. VEGF wird physiologischerweise von RPE-Zellen sowie retinalen zellulären Anteilen gebildet. Infolge altersabhängiger Veränderungen in der Bruch-Membran im RPE wird VEGF stimuliert. Dies führt zu pathologischem Gefäßwachstums sowie einer Steigerung der Gefäßpermeabilität und dadurch zur Leckage aus den neugebildeten Gefäßen mit der Folge eines Makulaödems. Die Ausschüttung von VEGF wird durch Hypoxie verstärkt. Zusätzlich zur gesteigerten Expression von VEGF müssen weitere Faktoren bei der Entstehung einer CNV beteiligt sein. Neben der Verdickung der Bruch-Membran und Ablagerungen an der Basis der RPE-Zellen (Basal laminar deposits) sind dies Lipofuszin, Drusen, Entzündungsmediatoren und weitere Wachstumsfaktoren: So ist auch der „Platelet derived growth factor“ (PDGF) an der Neoangiogenese

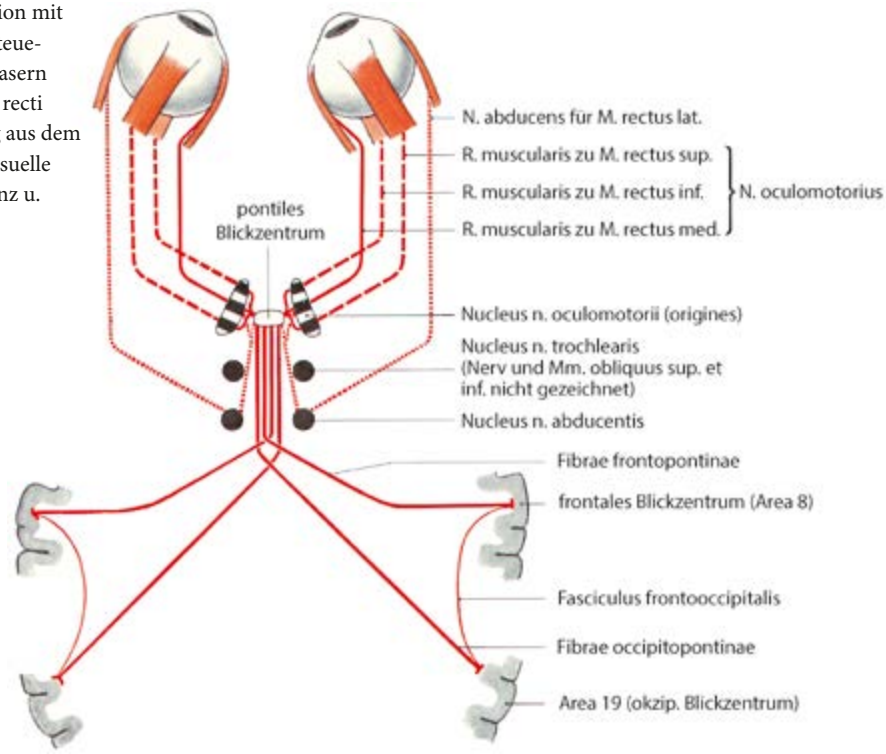

Abb. 42.6. Die Konvergenzreaktion mit den zugehörigen Bahnen: Eine Steuerung kann über propriozeptive Fasern bei Kontraktion der beiden Mm. recti mediales erfolgen, die Auslösung aus dem okzipitalen Blickzentrum über visuelle Stimuli von der Retina. (nach Lanz u. Wachsmuth 1979)

1.6 Pupillen- und Konvergenzreaktion

■ Afferenzen für den Pupillarreflex führen über Sehnerv, Chiasma und Kollaterale auf dem Weg zum Corpus geniculatum laterale zur Area praetectalis. Von dort laufen die Impulse für den Pupillarreflex zu den parasympathischen Okulomotoriuskernen weiter rostral im Mittelhirn (Edinger-Westphal-Kerne). Motorisch erfolgt eine Umschaltung im Ganglion ciliare in der Orbita zum M. sphincter pupillae. Eine Engstellung der Pupille wird auch zusammen mit der Akkommodation über ebenfalls parasympathische Okulomotoriusfasern bewirkt. Mit dem Fixieren eines nahen Gegenstandes tritt eine Konvergenz der beiden Sehachsen ein; die Bahnen der dabei auftretenden Konvergenzreaktion sind in Abb. 42.6 dargestellt. Die Konvergenzreaktion der äußeren Augenmuskeln wird nicht von der Sehbahn, sondern von einem Mittelhirnzentrum gesteuert. Der Konvergenzreflex erfolgt über propriozeptive Fasern durch Kontraktion der beiden Mm. recti mediales. Die Pupillenengstellung beginnt erst, nachdem Akkommodation und Konvergenz bereits fortgeschritten sind.

■ Der sympathisch innervierte M. dilatator pupillae regelt die Grundeinstellung der Pupillenweite; bei Schädigung oder Lähmung des Halssympathikus kommt es daher zur Miosis (1), die zusammen mit einer Ptosis (2), (Müller-Oberlidmuskel, Pars sacci lacrimalis des M. orbicularis oculi) und einem (scheinbaren, durch die enge Lidspalte vorgetäuschten) Enophthalmus (3) zum Bild des Horner-Symptomenkomplexes (Trias) führt. Der M. dilatator pupillae wird sympathisch von Neuronen aus dem ziliospinalen Zentrum des Rückenmarks vom 8. Zervikal- bis 2. Thorakalsegment versorgt.

■ Lichtreize wirken über die Pupillarreaktion nicht nur auf das beleuchtete Auge, sondern sie werden durch die Sehnervenkreuzung konsensuell beantwortet. Der Regelbereich liegt bei Jugendlichen etwa zwischen einer Pupillenweite von 2,8–7,8 mm Durchmesser und erreicht dann ein Flächenverhältnis von 1 : 8. Es werden aber auch Zahlen bis zu 1:16 angegeben. Dieses Reaktionsverhältnis nimmt mit zunehmendem Alter deutlich ab. Zur pharmakologischen Beeinflussung der Pupillenweite zu Untersuchungszwecken werden nicht mehr die langwirkenden Hemmsubstanzen des Parasympathikus, sondern Sympathikomimetika benutzt, welche den Ziliarmuskel unbeeinflusst lassen.

1.7 Tränenflüssigkeit, Kammerwasser, Augeninnendruck

■ Die Tränenflüssigkeit stammt zu 90–95 % aus der über dem lateralen Augenwinkel gelegenen Tränendrüse mit einer Pars orbitalis und einer kleineren Pars palpebralis. Das Sekret wird über 6–12 kurze Ausfüh-

Tränenflüssigkeit	Messdaten	
Produktionsmenge	1–4 µl/min	
Volumen	6,3 µl	
Umsatzrate normal	12–16 µl/min	
Umsatzrate stimuliert	300 µl/min	
Schichtdicke total	8–9 µm	
Lipidschicht	0,1–0,2 µm	
Elektrolyte	**Tränenflüssigkeit**	**Serum**
Na^+	120–170 mmol/l	135–150 mmol/l
K^+	6–14 mmol/l	3,5–5,5 mmol/l
Ca^{2+}	0,3–2,0 mmol/l	2,15–2,75 mmol/l
Mg^{2+}	0,3–1,1 mmol/l	0,66–0,91 mmol/l
Cl^-	106–135 mmol/l	98–112 mmol/l
HCO_3^-	26 mmol/l	22–26 mmol/l
PO_4^{3-}	0,07 mmol/l	0,77–1,55 mmol/l
Albumine	3,94 g/l	35–55 g/l

Tabelle 42.2. Physikalische Daten und biochemische Zusammensetzung der Tränenflüssigkeit im Vergleich mit dem Serum

Tabelle 42.3. Physikalische Daten und biochemische Zusammensetzung des Kammerwassers

Stoffe	Messdaten
Volumen	0,15–0,35 ml
Brechungsindex	1,334
Relative Viskosität (H_2O = 1)	1,024–1,040
Dichte	1,02–1,04
Na^+, K^+, Mg^{2+}	Entsprechen etwa dem Serumwert
Ca^{2+}	Etwa 0,5 des Serumwertes
PO_4^{3-}	Etwa 0,5 des Serumwertes
Cl^-	126–134 mmol/l
Protein	0,45 g/l
Glukose	2,42 mmol/l

rungsgänge im Fornix conjunctivae superior abgegeben. Die Innervation erfolgt parasympathisch aus dem N. intermedius des N. facialis, aber auch sympathisch aus dem Halssympathikus mit Fasern, die die A. lacrimalis begleiten. Der Tränenfilm ist erforderlich zum Erhalt der Oberflächenstruktur der Hornhaut; er wird verstärkt bei Reizung des N. trigeminus. Die restlichen 5-10 % der Tränenflüssigkeit stammen aus den akzessorischen Tränendrüsen Krause und Wolfring, die sich im superioren Fornix befinden.

■ Der Abfluss erfolgt über 2 dünne „Tränenpunkte" im medialen Lidwinkel in den Saccus lacrimalis, der in den unteren Nasengang mündet. Eine Überproduktion oder eine Abflussbehinderung führt zu Epiphora (Tränenträufeln). Die Zusammensetzung der Tränenflüssigkeit ist der Tabelle 42.2 zu entnehmen.

■ Die Epithelzellen des Ziliarkörpers liefern das Kammerwasser quasi als ein Ultrafiltrat des Plasmas. Die chemische Zusammenstellung ist in Tabelle 42.3 dargestellt. Das Kammerwasser gelangt aus der hinteren Augenkammer durch die Pupille in die vordere Augenkammer, die es durch den Schlemm-Kanal am Kammerwinkel verlässt, und fließt in das venöse Gefäßsystem ab. Unter physiologischen Bedingungen erweitert sich bei einer Miosis der Kammerwinkel, dass der Abfluss erleichtert wird, während eine Mydriasis den Abfluss erschwert. Der normale Augeninnendruck liegt zwischen 10 und 22 mm Hg, bei einem Mittelwert von 15 ± 5 mm Hg. Messmethoden sind im klinischen Teil abgehandelt.

1.8 Aufbau der Netzhaut

■ Die anschließende funktionelle Betrachtung der Netzhaut folgt nicht dem Weg des Lichts vom Glaskörper zur Chorioidea, sondern dem der Nervenbahnen in umgekehrter Richtung (Inversionsauge; das Licht muss durch das gesamte Stratum cerebrale retinae hindurch, bevor es den lichtempfindlichen Teil der Photorezeptoren erreicht).

■ Das 1. Neuron umfasst die mit dem Pigmentepithel in engem Kontakt stehenden Photorezeptoren, deren Zellkerne die äußere Körnerschicht bilden. Das 2. Neuron (s. auch Abb. 43.14) entspricht der inneren Körnerschicht, in der die bipolaren Nervenzellen zusammen mit Horizontalzellen (Synapsen zwischen 1. und 2. Neuron) und amakrinen Zellen (Synapsen zwischen 2. und 3. Neuron) ein weit verzweigtes Netzwerk darstellen; diese Schicht wird auch als Ganglion retinae bezeichnet. Das 3. Neuron liegt dem Glaskörper am nächsten in Form großkerniger multipolarer Ganglienzellen, deren Kerne die Ganglienzellschicht bilden (Ganglion opticum, Abb. 42.7).

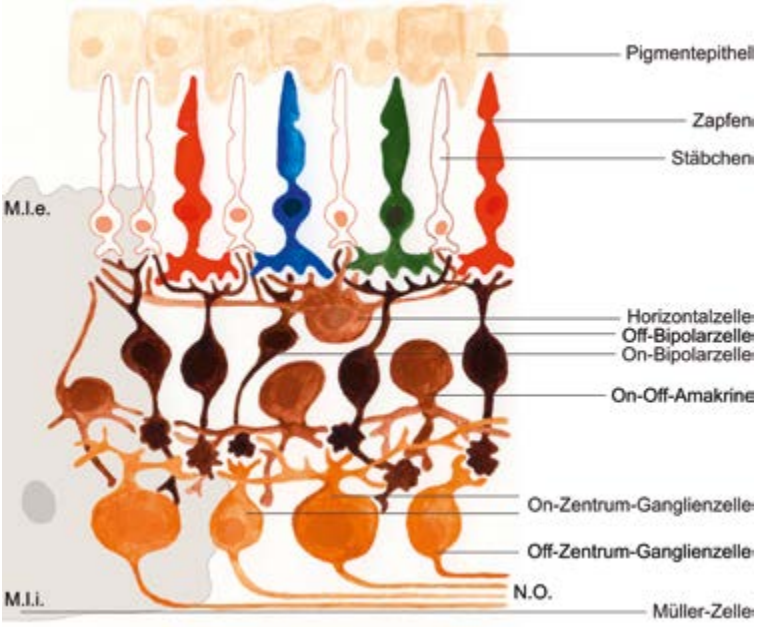

Abb. 42.7. Schichtaufbau der Retina mit der Lage der 3 Neuronen. *M.l.e.* Membrana limitans externa; *M.l.i.* Membrana limitans interna; *N.O.* N. opticus

■ Das Pigmentepithel sendet nach innen Fortsätze zwischen Stäbchen und Zapfen aus, die bei starker Belichtung bis nahezu an die Membrana limitans externa (Abb. 42.7) reichen können. Sie stehen in engem Kontakt mit den Photorezeptoren, deren verbrauchte Außensegmente (Membranscheibchen bzw. Membraneinfaltungen) sie phagozytieren und deren Metabolismus sie regenerativ unterhalten. Die Pigmentschicht ist nur an zwei Stellen mit der Schicht der Sinneszellen fest verwachsen: an der Ora serrata (Übergang zum Ziliarkörper im vorderen Endbereich der Choriokapillaris) und dem Sehnerveneintritt. Ansonsten sind die beiden Schichten nur locker aneinandergelagert, was bei der Entstehung einer Ablatio retinae von Bedeutung ist: Eine Trennung hat den Untergang der lichtempfindlichen Außenglieder der Sinneszellen zur Folge. Daneben stellt das Pigmentepithel eine stark lichtabsorbierende Schicht dar.

■ In der auf die Pigmentschicht folgenden Schicht der Photorezeptoren stehen Stäbchen und Zapfen in einem Verhältnis von etwa 120 zu 6–7 Mio. In der Fovea centralis, dem Schnittpunkt der optischen Achse mit der Retina, kommen keine Stäbchen vor; die Zapfendichte ist hier am größten. Der Durchmesser der Zapfenaußenglieder liegt bei etwa 2 µm.

■ Wie bereits erwähnt, beträgt das Auflösungsvermögen des menschlichen Auges etwa 1 Winkelminute, was am Augenhintergrund etwa 5 µm entspricht. Es brauchen zwischen 2 erregten Zapfen nur 1 bis 2 weniger erregte zu liegen, um eine getrennte Wahrnehmung zu ermöglichen (s. auch Abschn. 1.9).

■ Genau genommen geht es um rezeptive Felder mit unterschiedlicher Erregung im Zentrum und dessen Peripherie.

■ Die Stäbchen enthalten in ihrem äußeren Abschnitt mehrere 100–1000 Membranscheibchen, die Zapfen etwa ebenso viele Membraneinfaltungen. An den Außensegmenten erfolgt eine Regeneration unter Phagozytose durch das Pigmentepithel. Dabei werden die Rezeptorscheibchen der Stäbchen vorwiegend morgens – durch Helligkeit ausgelöst – phagozytiert. Die entsprechenden Strukturen der Zapfen werden insbesondere in der Dunkelphase des Tag-Nacht-Zyklus vermehrt durch hydrolytische Enzyme aus den Lysosomen des Pigmentepithels abgebaut. In die Lipidaußenschicht der Plasmamembran der „Disci" ist Rhodopsin eingelagert.

■ Bei den Sehfarbstoffen enthalten Stäbchen und Zapfen das gleiche Retinal, jedoch unterschiedliche Opsine. Durch Lichteinwirkung wird – vereinfacht beschrieben – das 11-cis-Retinal in die All-trans-Form überführt. Es löst sich dabei vom Opsin (Abb. 42.8). Dabei wird ein Impuls am Rezeptor ausgelöst, der zu einer Hyperpolarisierung und Abnahme der Na^+-Leitfähigkeit führt. Man hat versucht, diesen Stoffwechselweg medikamentös zu beeinflussen, um so der trockenen AMD entgegenzuwirken, bislang jedoch ohne Erfolg.

■ Die spektrale Empfindlichkeit der Stäbchen entspricht weitgehend der Absorptionskurve des in ihnen enthaltenen Rhodopsins (Retinal + Opsin) bei 500 nm und kommt beim Dämmerungssehen (skotopisches Sehen) zum Tragen. Für die Zapfen hat man 3 verschiedene spektrale Empfindlichkeiten für die Farben blau, grün und rot nachgewiesen. Sie ergeben beim Tageslichtsehen (photopisches Sehen) zusammen ein Maximum der Empfindlichkeit bei 555 nm (Abb. 42.9).

■ Die spektrale Empfindlichkeit der 3 Zapfentypen ist in Abb. 42.9 dargestellt. Dabei ist zu berücksichti-

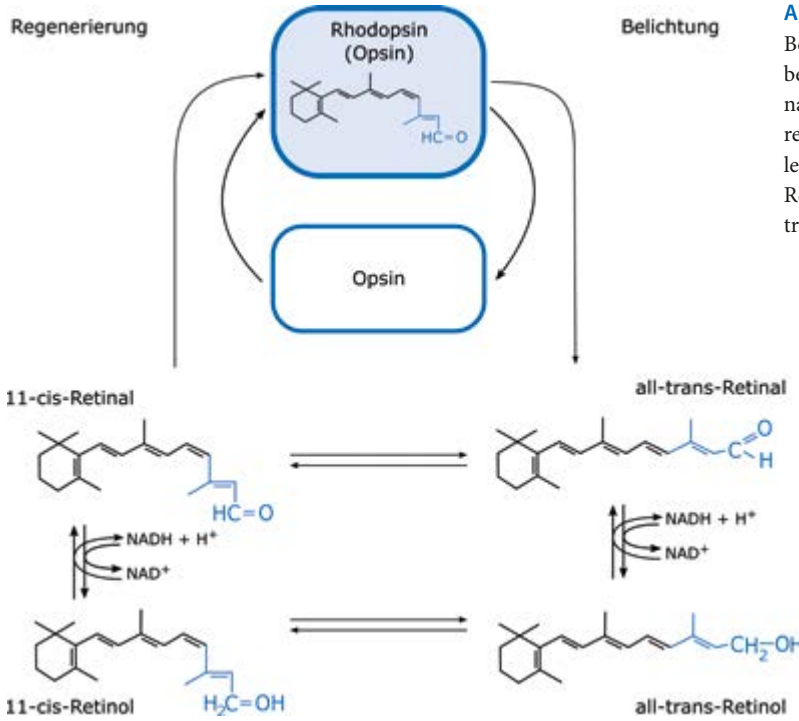

Abb. 42.8. Zyklus des Retinals bei der Belichtung der Photorezeptormembran. Das bei Belichtung entstandene All-trans-Retinal wird später wieder zu All-trans-Retinol reduziert, in 11cis-Retinol überführt und leitet zuletzt wieder als 11cis-Retinal die Regenerierung ein. (Näheres zur Phototransduktion s. Abschn. 2)

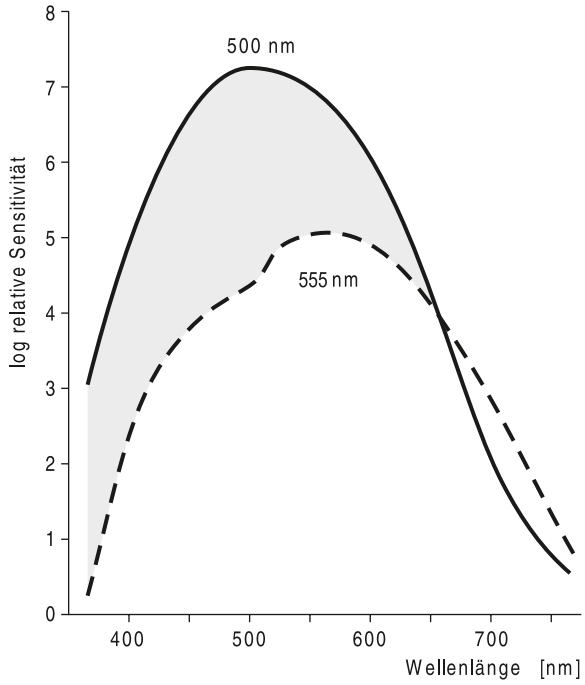

Abb. 42.9. Relative Empfindlichkeit für skotopisches und photopisches Sehen in Abhängigkeit von der Wellenlänge λ der Lichtstrahlen

gen, dass sich die Energiemenge des aufgenommenen Lichts mit der Frequenz erhöht, sich somit reziprok zur Wellenlänge verhält. Blaues Licht von 400 nm hat einen 1,75fachen Energiegehalt gegenüber rotem von 700 nm (700/400 = 1,75). Das bedeutet, dass die Wahrscheinlichkeit einer photochemischen Schädigung der Blaurezeptoren größer ist als die der anderen Photorezeptoren, eine Gefährdung, die durch deren geringeren Anteil noch verstärkt wird (Abb. 42.10). In der Literatur wird daher immer wieder (z. B. bei Makuladegeneration) vom bevorzugten Ausfall der Blaurezeptoren berichtet. Zum Schutz des Auges bei intensiver Lichteinwirkung muss deshalb außer dem UV-Bereich auch der Blaubereich (bis etwa 450 nm) herausgefiltert werden, was allerdings bei unscharfer Trennung zu einer Farbverfälschung (Gelb-braun-Stich) der Schutzgläser führt. Das gilt sowohl für Sonnenbrillen als auch für das Operationslicht bei Eingriffen, die zu starker Belichtung der Netzhaut führen. Leicht blau getönte Sonnenbrillen sind abzulehnen. Weitere Angaben finden sich unter Farbensehen (Abschn. 1.11).

■ In der Schicht der bipolaren Nervenzellen werden die flachen, am Zapfenfuß befindlichen Zellen hyperpolarisiert (Off-Bipolare), ebenso wie die Horizontalzellen, während die invaginierten bipolaren (On-Bipolare) und die amakrinen Zellen depolarisiert werden. On- und Off-Ganglienzellen aktivieren und hemmen sich gegenseitig und tragen so erheblich zur Kontrast-