OPHTHALMO CHIRURGIE

SEPTEMBER 2020
32. JAHRGANG
5. HEFT

MIT MITTEILUNGEN DER DGII

HORNHAUTCHIRURGIE

Umfrage: Glaukom-Drainageimplantate bei Kindern

Muraine-Nähte bei akutem Keratokonus

Kataraktchirurgie bei Netzhautdystrophien

Der Blick durch das andere Mikroskop: DALK

Einführung in die Ophthalmochirurgie. Teil 12.2: Phako-emulsifikation

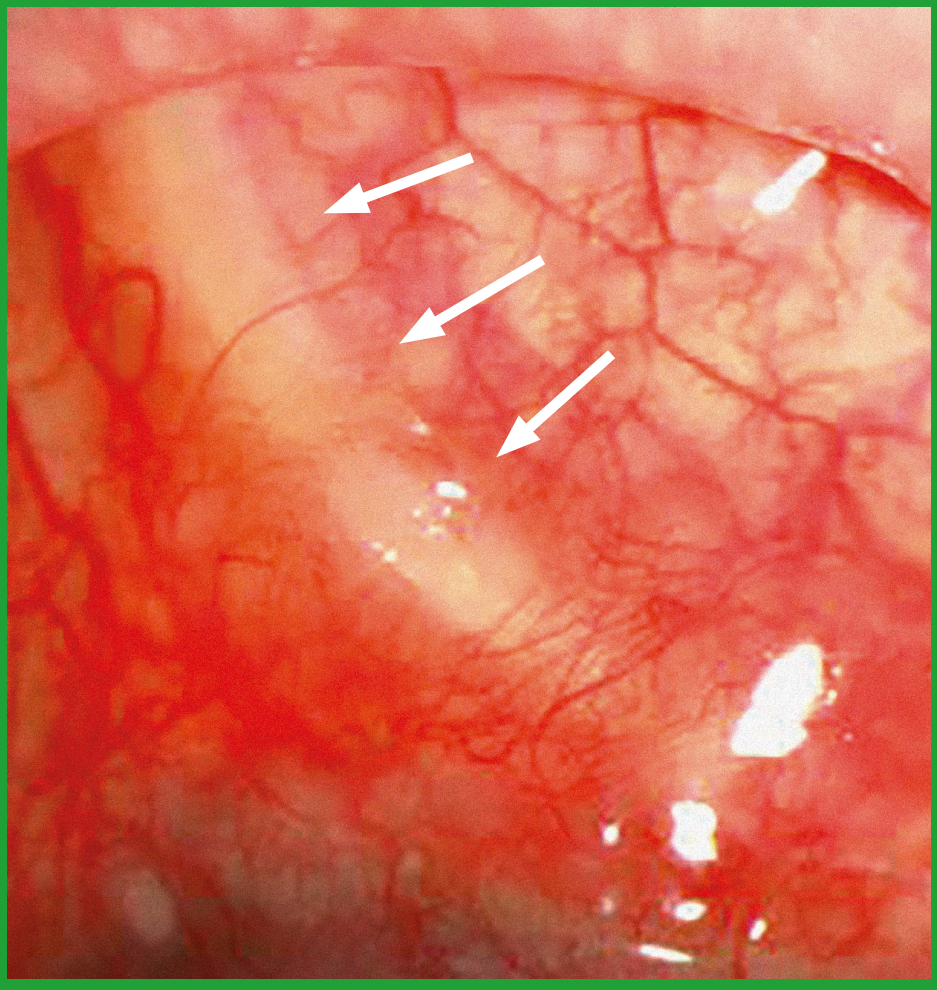

Eine Publikation des Kaden Verlags

KADEN

Vision Ophthalmology Group

Information trotz Abstand!

IPCL Webinar

Erfahren Sie von Ihren Kollegen, wie Sie Ihre refraktiven Möglichkeiten erweitern und mit der IPCL Presbyopic einen Mehrwert für Ihre Patienten schaffen können.
Informationen + Anmeldung hier!

Die refraktive Lösung für Petra!

IPCL PRESBYOPIC

Die IPCL Presbyopic ist die erste phake Hinterkammerlinse zur Korrektur von Presbyopie. Jede IPCL wird individuell gefertigt: Größe, Optikdurchmesser, Brechwerte, Nah- bzw. Intermediäraddition und die Achslage des Zylinders werden angepasst.

IPCL V2.0 Presbyopic
IMPLANTABLE PHAKIC Contact Lens

IPCL Presbyopic ist die Lösung für Petra –
und für Stefan, Nicole, Michael, Anja, Andreas, Heike, Thomas, Stephanie, Frank, Andrea, Markus, Tanja, Christian, Katrin, Oliver, Susanne, Jens, Sabine, Jan, Martin, Sandra, Sven, Kerstin, Matthias, Britta, Dirk, Simone, Karsten, Martina, Ralf, Birgit, Alexander, Christina, Mark, Manuela, Claudia, Peter, Silke, ...

POLYTECH DOMILENS
STARKE MARKEN FÜR IHREN ERFOLG

Polytech Domilens GmbH | Arheilger Weg 6 | 64380 Roßdorf, Germany | +49 6154 69990 | www.polytech-domilens.de

IN DIESER AUSGABE

Umfrage bei erfahrenen Operateuren: „Glaukom-Drainage-implantate bei Kindern – wie würden Sie entscheiden?“

→ Glaukom-Drainageimplantate haben sich inzwischen auch bei Kindern mit schweren und komplexen Glaukomen zu einer etablierten chirurgischen Option entwickelt – insbesondere dann, wenn andere Verfahren gescheitert sind. Dabei ist die Häufigkeit des Einsatzes von Glaukom-Drainageimplantaten sowohl vom Alter als auch von der speziellen Glaukomform abhängig. Ihre Überlegungen bezüglich des Einsatzes eines Glaukom-Drainageimplantats sowie die Vorgehensweise schildern Esther Hoffmann (Mainz), Thomas Dietlein (Köln) und Franz Grehn (Würzburg, Mainz). → ab Seite 233

Kataraktchirurgie bei Netzhautdystrophien

→ Kataraktoperationen bei hereditären Netzhautdystrophien sind sinnvoll und sollten bei subjektiver Beeinträchtigung auch frühzeitig durchgeführt werden – unabhängig vom Visus. Eine Verbesserung der Lebensqualität misst sich an der subjektiven Verbesserung der Lesefähigkeit, der Orientierung und der Nutzung vergrößernder Sehhilfen aufgrund von verbessertem Kontrastsehen und reduzierter Blendungsempfindlichkeit. Die chirurgische Indikation, die Operationsdurchführung sowie mögliche Komplikationen einer Kataraktchirurgie bei Netzhautdystrophien werden von Ulrich Kellner (Siegburg) beleuchtet. → ab Seite 245

Muraine-Nähte bei akutem Keratokonus

→ Der akute Keratokonus ist meistens eine selbstlimitierende Hornhauterkrankung, die allerdings immer mit einer erheblichen Visusbeeinträchtigung verbunden ist. Die operative Intervention mittels tiefer 10-0 Nylon Kompressionsnähte mit intrakameraler Luft- oder Gaseingabe führt zu einer raschen Abnahme des Hornhautödems und einem schnelleren Visusanstieg. In ihrem Beitrag beschreiben die Autoren Berthold Seitz, Gesine Schiesl, Sonia Razafimino, Fidelis Flockerzi, Johanna Dahle, Loay Daas, Elias Flockerzi (Homburg/Saar) die genaue Vorgehensweise und die Ergebnisse. → ab Seite 267

Einführung in die Ophthalmochirurgie: Phakoemulsifikation Schritt für Schritt – Kapsulorhexis, Hydrodissektion

→ Viele Handgriffe und Abläufe im OP werden von einer Generation zur nächsten weitergegeben, häufig bleibt aber doch nicht viel Zeit für Erklärungen. Damit dieses wertvolle Wissen nicht verloren geht, geben die Autoren dieser Beitragsserie eine Übersicht über das Basiswissen für Ophthalmochirurgen. In Teil 12.2. der Serie erläutert Peter Hoffmann (Castrop-Rauxel) das Vorgehen bei der Kapsulorhexis und der Hydrodissektion und weist auf mögliche Risiken hin. → ab Seite 281

LENTIS® Comfort
FEMTIS® Comfort
ACUNEX® VARIO

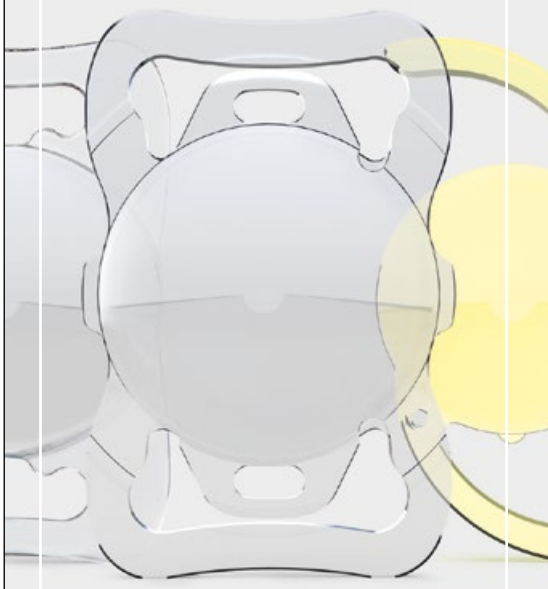

The Ultimate
EDOF-
Collection
est. 2012

TELEON®
www.teleon-surgical.com

oertli® SWITZERLAND

Faros™

MAKING THE DIFFERENCE WITH LEADING INNOVATION

Präzision und Effizienz in der Augenchirurgie

Die kompakte Operationsplattform Faros ermöglicht Katarakt-, Vitrektomie- und Glaukom-Chirurgie auf höchstem Niveau und bleibt dabei stets bequem und intuitiv bedienbar. Die verlässliche Flusssteuerung macht die Arbeit des Operateurs noch einfacher und sicherer. Darüber hinaus besticht das Faros durch Vielseitigkeit, innovative Technologien, aussergewöhnliche Funktionalität und hohen Bedienungskomfort.

→ Erhältlich als Vorder- und Vorder-/Hintersegment Plattform

→ Modernstes Zwei-Pumpen-System mit Fluss- und Vakuumkontrolle mit dem einzigartigen SPEEPMode™

→ Bewährte easyPhaco® Technologie

→ Continuous Flow Cutter für den traktionsfreien Glaskörperabtrag

Machen Sie den Unterschied – mit dem neuen Faros:
www.oertli-instruments.com

Nicht erhältlich für den Verkauf in die USA

EYE SURGERY. SWISS MADE.

INHALT

KOMMENTAR

225 **Damit zusammenkommt, was zusammengehört: Ausbau der integrierten Notfallzentren in der Augenheilkunde**
L.-O. Hattenbach, Th. Reinhard

NACHRICHTEN

226 **Patientendatenschutzgesetz kollidiert möglicherweise mit Datenschutz-Grundverordnung**

231 **Hornhauttransplantationen: Künstliche Intelligenz soll Cornea guttata detektieren**

232 **Gematik übernimmt Kosten für TI-Panne**

232 **Corona: Neue Arbeitsschutzregel veröffentlicht**

REFERATE

250 **Visusrelevante Rotation bei torischer EDOF-Linse äußerst selten**

276 **Femto versus Phako: Leichte Vorteile für die Laserkataraktchirurgie**

278 **Kataraktoperation bei vitrektomierten Augen: Gute Ergebnisse bei oft schwieriger Ausgangslage**

287 **Torische IOL bei refraktiv voroperierten Augen: Erfolgreich bei der Astigmatismuskorrektur**

287 **NSAID: Hochgradig effektiv in der Prävention des postoperativen ZMÖ**

UMFRAGE

233 **Glaukom-Drainageimplantate bei Kindern – wie würden Sie entscheiden?**
E. M. Hoffmann, Th. Dietlein, F. Grehn

ÜBERSICHTEN

240 **Hemmnisse in der Einführung neuer Technologien am Beispiel der Laserentwicklung**
H.-P. Berlien, M. Krol

245 **Kataraktchirurgie bei Netzhautdystrophien**
U. Kellner

251 **Aktuelle Hornhautchirurgie – der Blick durch das andere Mikroskop: DALK**
E. M. Messmer

258 **Negative Dysphotopsie: Untersuchungstechniken und Therapie**
M. Wenzel

267 **Muraine-Nähte bei akutem Keratokonus**
B. Seitz, G. Schießl, S. Razafimino, F. Flockerzi, J. Dahle, L. Daas, E. Flockerzi

279 **Entquellungsrate zur Evaluation endothelialer Pumpfunktion per OCT ermitteln – ein neuer Qualitätsparameter?**
M. Walckling, A. Noerenberg, N. Hofmann, M. Börgel, Th. A. Fuchsluger

SERIE

281 **Einführung in die Ophthalmochirurgie. Teil 12.2: Phakoemulsifikation Schritt für Schritt – Kapsulorhexis, Hydrodissektion**
P. Hoffmann

MITTEILUNGEN DER DGII 229

INFOTHEK

Impressum 238, 285

Industrienachrichten 289, 290

Wer bietet was? nach 286

Titelbild: Baerveldt-Implantat. Foto © Th. Dietlein

Weitere Informationen finden Sie unter:
www.geuder.de/produkte/instrumente/

Geuder®
Precision made in Germany

Sehen Sie mehr
mit dem ersten digitalen Mikroskop.

ZEISS ARTEVO 800

Das erste digitale Mikroskop für die chirurgische Ophthalmologie leitet eine neue Ära der Visualisierung ein und bietet Ihnen mehr chirurgische Gewissheit. Mit der ZEISS Optik und den umfassenden Möglichkeiten der digitalen Bildgebung sehen Sie mehr als je zuvor mit mehr Komfort dank DigitalOptics™, AdVision™ sowie Cloud Connectivity.

zeiss.com/artevo800

ZEISS

Seeing beyond

Damit zusammenkommt, was zusammengehört: Ausbau der integrierten Notfallzentren in der Augenheilkunde

Lars-Olof Hattenbach[1], **Thomas Reinhard**[2]
Ludwigshafen am Rhein, Freiburg im Breisgau



Prof. Dr. med. Lars-Olof Hattenbach

Prof. Dr. med. Thomas Reinhard

Die Gestaltung der Versorgung augenärztlicher Notfälle außerhalb der regulären Sprechstundenzeiten bot schon immer Anlass für Diskussionen, war doch die komplexe, aus ambulanten und stationären Strukturen bestehende Organisation des augenärztlichen Notdienstes für den Außenstehenden oft nicht verständlich. Patienten wollen nicht darüber nachdenken müssen, an welche Stelle man sich im Notfall außerhalb üblicher Praxiszeiten wendet, sondern einfach nur schnell und unkompliziert versorgt werden.

Dabei werden augenärztliche Leistungen außerhalb der regulären Sprechstundenzeiten immer stärker in Anspruch genommen, was neben einer drohenden zukünftigen Verschlechterung der Notfallversorgung zwangsläufig auch zu einer zunehmenden Belastung durch Not- und Bereitschaftsdienste führt und damit in Klinik und Niederlassung die Attraktivität des Faches Augenheilkunde für den ärztlichen Nachwuchs gefährdet.

Es verwundert daher nicht, dass zahlreiche Beispiele bereits etablierter augenärztlicher Bereitschaftspraxen wie in Aachen, Bochum, Bonn, Frankfurt, Freiburg, Münster und Würzburg vormachen, wie die Organisation des augenärztlichen Notdienstes auch in Form eines sektorenübergreifend kooperierenden regionalen Zusammenschlusses von Vertragsaugenärzten und Augenkliniken funktionieren kann. Spätestens, nachdem der Sachverständigenrat zur Begutachtung der Entwicklung im Gesundheitswesen 2018 die Einrichtung von integrierten Notfallzentren (INZ) empfohlen und dabei auch die Möglichkeit von INZ für die Augenheilkunde (INZ-A) eingeschlossen hatte, war die Zeit reif, generell über eine durch Kooperation von niedergelassenen Augenärzten und Augenkliniken getragene Organisation des Not- und Bereitschaftsdienstes nachzudenken.

In einer jüngst veröffentlichten Stellungnahme der gemeinsamen Kommission „Sektorenübergreifende Augenheilkunde“ setzen sich Deutsche Ophthalmologische Gesellschaft (DOG) und Berufsverband der Augenärzte Deutschlands (BVA) mit dem Ziel einer bedarfsgerechten Steuerung der Gesundheitsversorgung für die Etablierung eines gemeinsamen zentralisierten Not- und Bereitschaftsdienstes unter Beteiligung von niedergelassenen Augenärzten und Augenkliniken ein. Dabei ist selbstverständlich allen Beteiligten bewusst, dass immer nur die grundsätzliche Systematik des Konzeptes vorgegeben werden kann, da in Anbetracht der bundesweit sehr unterschiedlich gehandhabten Organisation der augenärztlichen Notfallversorgung immer auch die individuelle Situation der jeweiligen Region und die damit verbundenen unterschiedlichen Anforderungen und Rahmenbedingungen berücksichtigt werden müssen.

Damit tatsächlich zusammenkommen kann, was zusammengehört, soll der augenärztliche Notdienst durch die Kassenärztliche Vereinigung (KV) innerhalb eines regional akzeptablen Umkreises um eine Klinik mit augenheilkundlicher Hauptabteilung gemeinsam mit den Vertragsaugenärzten der Region und der jeweiligen Augenklinik organisiert werden. Dabei kann die Versorgung von Patienten außerhalb der üblichen Praxissprechstunden zu jeweils festgelegten Zeiten sowohl durch augenärztliche Vertragsärzte in der KV-Notdienstpraxis in den Räumlichkeiten der Klinik als auch durch die diensthabenden Ärzte der Augenklinik erfolgen, wobei Infrastruktur

[1] Augenklinik des Klinikums Ludwigshafen, Stellvertretender Vorsitzender der Vereinigung Deutscher Ophthalmologischer Chefärzte (DOCH), Kommission Sektorenübergreifende Augenheilkunde von DOG und BVA (Sprecher DOG)
[2] Klinik für Augenheilkunde des Universitätsklinikums Freiburg, Generalsekretär der Deutschen Ophthalmologischen Gesellschaft (DOG), Kommission Sektorenübergreifende Augenheilkunde von DOG und BVA

oder auch nichtärztliches Personal von der Klinik zur Verfügung gestellt werden, während der Betreiber der KV-Praxis hierfür die Kosten übernimmt. Weitgehend flexibel zeigt sich das Modell der „INZ-A" auch darin, dass in Regionen ohne augenärztliche Hauptabteilung die Organisation eines Augenarztnotdienstes der KV unter Einbeziehung weiter entfernt gelegener Augenkliniken denkbar ist oder in Augenkliniken, in denen lediglich eine Rufdienstbereitschaft besteht, diese in einen Anwesenheitsdienst umgewandelt werden kann. Auch die Abrechnung der Behandlung von Notfallpatienten wäre geregelt, denn diese kann über EBM-Ziffern erfolgen, während die Sicherstellung der Dienstplanung und Vertretungsregelung der Vertragsärzte Sache der jeweiligen KV ist.
Bis zu einer flächendeckenden Umsetzung des Modells der „INZ-A" dürfte es wohl noch ein weiter Weg sein. Dennoch wird sich die Mühe lohnen, denn die potentiellen Vorteile einer sektorenübergreifenden Kooperation, die die kollegiale Bindung zwischen niedergelassenen und in der Klinik tätigen Kollegen vertieft, liegen klar auf der Hand. So erfolgt die Versorgung von augenärztlichen Notfallpatienten außerhalb der üblichen Sprechstunden genau zu den Zeiten der größeren Inanspruchnahme durch die Vertragsärzte in den Räumlichkeiten der Klinik und zu den Zeiten mit nur geringer Inanspruchnahme durch den diensthabenden Arzt der Augenklinik, also genau dann, wenn dieser auch die Versorgung der stationären Patienten gewährleisten muss. Damit steigt zwar die Dienstbelastung für den Vertragsarzt, während er in der INZ-A arbeitet, doch dafür sinkt die Zahl der Dienststunden deutlich und er ist nicht der Belastung einer nächtlichen Rufbereitschaft ausgesetzt, was ihm am darauffolgenden Tag den Betrieb seiner Praxis ermöglicht. Auch die Augenkliniken profitieren von dem Modell der INZ-A, denn die Belastung der Dienstärzte sinkt während der durch den Vertragsarzt besetzten Dienstzeiten. Hauptgewinner bei der Einrichtung integrierter Notfallzentren für die Augenheilkunde dürfte vor allem der Patient sein, denn eine klar strukturierte Not- und Bereitschaftsdienstregelung ist der Garant für eine jederzeit gesicherte Versorgung.

Korrespondenzadresse:
Prof. Dr. med. Lars-Olof Hattenbach, F.E.B.O.
Augenklinik des Klinikums Ludwigshafen
Bremserstraße 79
67063 Ludwigshafen am Rhein

Hattenbach.LO@klilu.de

NACHRICHTEN & PERSONALIA

Patientendatenschutzgesetz kollidiert möglicherweise mit Datenschutz-Grundverordnung

Wie Prof. Ulrich Kelber, Bundesbeauftragter für den Datenschutz und die Informationsfreiheit, im August 2020 bekanntgegeben hat, ist das vor kurzem verabschiedete Patientendaten-Schutzgesetz nicht europarechtskonform, da es nach seiner Ansicht der europäischen Datenschutz-Grundverordnung widerspricht. Kritik äußert U. Kerber insbesondere an der elektronischen Patientenakte, die ab dem Jahr 2021 angeboten werden soll. So sei innerhalb des ersten Jahres nicht vorgesehen, dass die Patienten ihre eigenen Dokumente einsehen können. Somit hätten sie auch nur unzureichende Kontrolle über ihre Daten. Erst ab dem Jahr 2022 sei es vorgesehen, dass die Versicherten mittels geeigneten Endgeräts wie Smartphone oder Tablet auf ihre Akte zugreifen können – sofern sie über ein derartiges Gerät verfügen. Zudem sei das Authentifizierungsverfahren der elektronischen Patientenakte nicht hinreichend sicher und somit nicht konform mit der Datenschutz-Grundverordnung. Er empfiehlt daher dringend, auf ein hochsicheres Authentifizierungsverfahren zurückzugreifen, da Gesundheitsdaten höchst sensibel seien. Aus diesem Grund plant er derzeit, noch vor dem 1. Januar 2021 eine Warnung an die Krankenkassen auszusprechen, dass sie mit ihrem derzeitigen Verfahren europarechtswidrig handeln.
Ungeachtet der Kritik des Bundesbeauftragten soll das Gesetz den Bundesrat noch im September 2020 passieren und im Januar 2021 in Kraft treten. Das Bundesgesundheitsministerium (BMG) erklärt derweil, dass die Bundesregierung die Bedenken des Bundesdatenschutzbeauftragten „ausdrücklich nicht teilt". Das Gesetz wurde, so das BMG, bereits vor seiner Verabschiedung im Bundestag umfassend von den jeweiligen Ressorts geprüft. OC

Spürbar schneller![1,2]
Sichtbar wirksam.[2,3]

Geringeres Schmerzniveau und kürzere Eingriffszeit.[2,3,4]

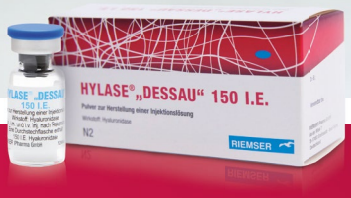

HYLASE® „DESSAU“

- Bessere Diffusion des Lokalanästhetikums[1,2]
- Schnellerer Wirkungseintritt des Lokalanästhetikums[1,2]
- Vergrößerung des schmerzunempfindlichen Bereiches[2,3,4]
- Auflockerung des Gewebes[1]

RIEMSER

RIEMSER Pharma GmbH | An der Wiek 7 | 17493 Greifswald - Insel Riems | Germany
phone +49 30-338427-0 | fax +49 38351 76-48 | e-mail info@riemser.com

www.HYLASE.de

[1] Kramer C. (1986) “Blutspiegeluntersuchungen bei Lokalanästhesie mit Hyaluronidase- und CO2-Zusätzen” Inaugural-Dissertation, Medizinische Fakultät Eberhard-Karls-Universität Tübingen
[2] Lewis-Smith P.A. Adjunctive use of hyaluronidase in local anaesthesia. Br J Plast Surg 1986; 39(4): 554-558 [3] Clark LE, Melette JR. The use of hyaluronidase as an adjunct to surgical procedures. J Dermatol Surg Oncol. 1994; 20(12):842-844 [4] Kirby CK, Eckenhoff JE, Looby JP. The use of hyaluronidase with local anesthetic agents in surgery and dentistry. Ann NY Acad Sci. 1950; 52(7):1166-1170

Bezeichnung des Arzneimittels: Hylase® „Dessau“ 150 I.E. Hylase® „Dessau“ 300 I.E.
Zusammensetzung, arzneilich wirksame Bestandteile nach Art und Menge und die sonstigen Bestandteile nach der Art: Der Wirkstoff ist: Hyaluronidase. 1 Durchstechflasche HYLASE® „Dessau“ 150 I.E. enthält: 150 I.E. Hyaluronidase. 1 Durchstechflasche HYLASE® „Dessau“ 300 I.E. enthält: 300 I.E. Hyaluronidase. Der sonstige Bestandteil ist: Gelatinehydrolysat. **Anwendungsgebiete:** HYLASE® „Dessau“ 150 I.E. / HYLASE® „Dessau“ 300 I.E.: in der Augenheilkunde: Kombination von HYLASE® „Dessau“ 150 I.E./ 300 I.E. mit Lokalanästhetika bei Injektions-Anästhesie-Techniken (peribulbär, retrobulbär, sub-Tenon's) für ophthalmochirurgische Eingriffe. **Gegenanzeigen:** HYLASE® „Dessau“ 150 I.E./ 300 I.E. darf nicht angewendet werden, • wenn Sie allergisch gegen Hyaluronidase, Rinderproteine oder einen der sonstigen Bestandteile dieses Arzneimittels sind; • wenn bei Ihnen angeborene Herzfehler, ein venöser Stau oder Schocksymptome vorliegen; • bei Plasmainfusionen, wenn Ihre Serumproteinwerte unter 5,5 g % (55 g / l) liegen; • wenn Sie an Infektionen leiden: HYLASE® „Dessau“ 150 I.E. / 300 I.E. darf wegen der Gefahr der Ausbreitung der Infektion nicht in infiziertes Areal injiziert werden; • wenn bei Ihnen Schwellungen vorliegen, die durch Stiche oder Bisse hervorgerufen wurden. HYLASE® „Dessau“ 150 I.E. / 300 I.E. darf nicht in diese Schwellungen injiziert werden; • wenn Sie Krebs-Patient sind: Da keine Langzeit-Untersuchungen an Tumorpatienten vorliegen und daher derzeit ein erhöhtes Metastasierungsrisiko nicht mit Sicherheit auszuschließen ist, darf HYLASE® „Dessau“ 150 I.E. / 300 I.E. nicht bei Krebspatienten angewandt werden. • in der Schwangerschaft ab dem 3. Trimenon; • in der Stillzeit. **Nebenwirkungen:** Wie alle Arzneimittel kann auch dieses Arzneimittel Nebenwirkungen haben, die aber nicht bei jedem auftreten müssen. Bei den Häufigkeitsangaben zu Nebenwirkungen werden folgende Kategorien zugrunde gelegt: Sehr häufig: mehr als 1 Behandelter von 10, Häufig: 1 bis 10 Behandelte von 100, Gelegentlich: 1 bis 10 Behandelte von 1.000, Selten: 1 bis 10 Behandelte von 10.000, Sehr selten: weniger als 1 Behandelter von 10.000, nicht bekannt: Häufigkeit auf Grundlage der verfügbaren Daten nicht abschätzbar. **Mögliche Nebenwirkungen:** Erkrankungen des Immunsystems: Selten kann es nach Applikation von HYLASE® „Dessau“ 150 I.E. / 300 I.E. zu allergischen Reaktionen kommen, die in seltenen Fällen mit einer Schocksymptomatik einhergehen. Bitte informieren Sie Ihren behandelnden Arzt sofort bei dem Auftreten folgender Symptome: Brustschmerzen oder -enge; Schwindelgefühl; schneller Herzschlag oder „rasendes“ Herz; Kurzatmigkeit oder Schwierigkeiten beim Atmen; Hautausschlag, Urtikaria oder Jucken; Anschwellen von Gesicht, Lippen, Hals, Ohren, Armen oder Beinen, Halsenge. Folgende Symptome sollten Sie dem Arzt so bald wie möglich berichten: geringfügige Entzündungen, Rötungen oder Schmerzen, Übelkeit oder Erbrechen. **Weitere Nebenwirkungen:** Durch Hyaluronidase- Anwendung können bestehende Infektionen verstärkt werden. In seltenen Fällen kommt es zu Temperaturerhöhung, Zahnlockerung oder verstärkter Menstruationsblutung. Über unangenehme Injektionsschmerzen bei der Anwendung von Hyaluronidase wurde in Einzelfällen berichtet. Hinweise auf Notfallmaßnahmen, Symptome und Gegenmittel: Die Notfallmaßnahmen/Gegenmittel richten sich nach den durch die Nebenwirkung aufgetretenen Symptomen und werden vom medizinischen Personal durchgeführt. Symptome - Gegenmaßnahmen: • Subjektive Beschwerden (Nausea usw.) - Injektionsunterbrechung; • Hauterscheinungen (Flush, Urtikaria, usw.) - Antihistaminika; • Tachykardie, RR-Abfall (<90 mm Hg syst.) - Kortikosteroide i.v. (z.B. 100 bis 200 mg Prednisolon); • Dyspnoe, Schock - Adrenalin-Tropf, Sauerstoff, hochdosierte Kortikosteroide i.v. (bis 1g Prednisolon), Volumenauffüllung; • Herz- oder Atemstillstand - Reanimation. **Warnhinweise:** Arzneimittel für Kinder unzugänglich aufbewahren. Packungsbeilage beachten. **Verschreibungspflichtig. Pharmazeutischer Unternehmer:** RIEMSER Pharma GmbH, An der Wiek 7, 17493 Greifswald-Insel Riems, Deutschland **Stand der Information:** 11/2018

OC und ZPA auch digital!

Gönnen Sie sich jetzt die komplette OC und ZPA für Ihr Smartphone, Ihr Tablet oder Ihren Computer!

Nutzen Sie alle Möglichkeiten der App: **Textmodus, Widgets, Vorlesefunktion, Suchfunktion, Archiv**

Sie sind noch nicht Abonnent?
Sichern Sie sich jetzt alle Vorteile!

Alle Infos unter:
www.kaden-verlag.de

OC OPHTHALMO CHIRURGIE

ZPA

Laden im App Store

JETZT BEI Google Play

amazon Erhältlich bei amazon

DGII-Symposium während des DOG-Kongresses

Das Symposium der DGII im Rahmen des DOG-Kongresses trägt in diesem Jahr den Titel „Kombinationseingriffe und Implantate in der Vorderabschnittschirurgie". Dieses Mal wird das Symposium als reine Online-Veranstaltung am 10. Oktober 2020 von 11:30–12:15 Uhr stattfinden.
Die Kataraktoperation wird sehr häufig mit anderen Eingriffen kombiniert – immer wieder stellt sich die Frage nach einem kombinierten oder sequentiellen Eingriff. Bei Pars-plana-Vitrektomien ist es fast zur Regel geworden, die Linse gleich mit zu entfernen. Bei Glaukomoperationen sind es insbesondere die minimalinvasiven Eingriffe („minimal invasive glaucoma surgery", MIGS) mit Stentimplantation, die kombiniert durchgeführt werden. Bei der hohen Anzahl an neuen Implantaten in der Glaukomchirurgie gibt es immer mehr Kombinationsmöglichkeiten. In der Hornhautchirurgie wird noch etwas kontrovers diskutiert, ob eine Triple-DMEK einer zweizeitigen OP-Folge überlegen oder zumindest nicht unterlegen ist. Die Vortragenden werden die Vor- und Nachteile inklusive der gesundheitsökonomischen Aspekte beleuchten.

Neue Wege bei Monofokallinsen

Gerd U. Auffarth, Heidelberg

In den letzten Jahren wurde viel zur Entwicklung neuartiger Linsenoptiken in der Industrie geforscht. Insbesondere die Entwicklung bei den Trifokallinsen, den EDOF-Linsen („enhanced depth of focus"), wird im Rahmen der verschiedenen Fachkongresse immer ausführlich behandelt. Im letzten Jahr und auch 2020 richtet sich die Aufmerksamkeit verstärkt auf die Monofokallinsen. Bei den seit über Jahre hinweg teilweise gleichen Optiken wurden in der Vergangenheit oft nur kleinere Veränderungen vorgenommen (Asphärizität, Material, Injektorsysteme). Nun gibt es erste Linsen mit Verbesserungen bei den Optiken. Die neue Eyhance-Linse von Johnson & Johnson bietet einen kleinen, verbreiterten Tiefenschärfebereich in der Optik. Die Eigenschaften der Linse entsprechen denen einer Monofokallinse, die durch den erweiterten Tiefenschärfebereich eine höhere Genauigkeit beim Erreichen der Emmetropie oder der gewünschten Zielrefraktion ermöglicht und insbesondere auch bei hochbrechenden Optiken eine gewisse Tiefenschärfe bewirkt. Solche Linsen werden nun mit verschiedenen Konzepten auch von anderen Firmen auf den Markt gebracht. Auch die Kombination von EDOF- oder Trifokaltechnologie in einer Optik wird nun von vielen Firmen propagiert – zurzeit sind PhysIOL mit der Isopure sowie Bausch + Lomb mit der Smartlux zu nennen. Generell ist es als sehr positiv anzusehen, dass auch für die Monofokallinsen Forschungsressourcen geschaffen werden und damit Verbesserungen für diese „Routine"-Linsen entwickelt werden. Insbesondere wenn die Patienten hierfür keine Zuzahlung leisten müssen, ist dies eine echte Erweiterung des Linsenspektrums, das wir Augenärzte unseren Patienten anbieten können.

Trifokale IOL-Implantate: Standard der Presbyopiekorrektur?

Anja Liekfeld, Potsdam

In den letzten Jahren wurde der Entwicklungsschwerpunkt der Multifokallinsen bzw. presbyopiekorrigierenden Linsen (Pc-IOL) auf den Intermediärbereich gelegt, und die Trifokallinsen wurden neuer Standard in der Presbyopiekorrektur mittels IOL. Gleichzeitig entstanden neue Modelle mit weiteren Wirkprinzipien, die die Funktionalität im Intermediärbereich betonen und versuchen, die für Multifokallinsen typischen optischen Nebenwirkungen zu minimieren. Hier hat sich der Begriff der EDOF-Linsen etabliert. Dies sind Linsen, die – auf unterschiedlichen optischen Prinzipien beruhend – eine erweiterte Tiefenschärfe für den Patienten generieren. Diese Nomenklatur ist jedoch nicht eindeutig abgrenzbar von dem Begriff der Multifokallinsen, da ersteres (EDOF) einen Effekt beschreibt, letzteres (MIOL) ein optisches Prinzip.
Für das Matching von IOL-Modell und Patientenbedürfnis, was in der Regel vom Wunsch der Brillenfreiheit in definierten Alltagssituationen bestimmt ist, sind die Kenntnisse über die funktionellen Ergebnisse hilfreich. Dabei sind Defokuskurve und Lesegeschwindigkeit besonders aussagekräftig, um die Funktionsweisen der unterschiedlichen Linsen zu differenzieren. Hier zeigt sich für die trifokalen IOL (AT Lisa tri, Fine Vision) ein durchgehend zufriedenstellendes Wirkprofil. Die trifokalen IOL bieten eine sehr zuverlässige Brillenunabhängigkeit für die meisten Alltagsbedingungen – in der Ferne, im Intermediärbereich und auch in der Nähe. Daneben sind die Nebenwirkungsprofile relevant. Grob kann man die Regel aufstellen: Je zuverlässiger der Nahvisus, desto störender sind wahrgenommene optische Nebenwirkungen, wie z. B. Halos.
Der immer größer werdende Markt bei den refraktiven Linsen stellt den Operateur vor zunehmenden Herausforderungen, bietet dem Patienten aber gleichzeitig die Chance auf eine immer individuellere werdende Versorgung. Dabei stellen die trifokalen IOL nach wie vor eine sehr zuverlässige Option bei den Pc-IOL dar und gelten als Goldstandard, an denen sich andere Prinzipien messen lassen müssen.

EDOF IOL-Implantate: Eine heterogene Implantatgruppe

Burkhard Dick, Bochum

In den letzten Jahren ist insbesondere die Entwicklung der Intraokularlinsen mit verbesserter Tiefenschärfe von der Industrie vorangetrieben worden. Mittlerweile beherrschen sie eigentlich den Markt der Premiumlinsen, wobei der Begriff der EDOF-Linse sehr heterogen benutzt wird und nicht – wie bei Trifokallinsen – durch z. B. die optischen Prinzipien genau definiert ist.

Als EDOF-Linsen werden aktuell Linsen implantiert, die einen gewissen Tiefenschärfenbereich erreichen – insbesondere im Intermediärbereich zwischen 60 und 80 cm. Dies kann z. B. im Rahmen von diffraktiven Optiken (Symphony IOL von Johnson & Johnson), aber auch durch eine einfache refraktive bifokale Optik (Comfort Lentis, Teleon) erreicht werden. Auch einfache optische Prinzipien, wie das der stenopäischen Lücke (IC-8, Acufocus) reichen aus, um diesen Bereich abzudecken. Der Vorteil der EDOF-Linsen ist, dass sie weniger Nebenwirkungen zeigen. Der Nachteil ist, dass unter Umständen – insbesondere in der Nähe und beim Lesen – keine ausreichende Leistung erreicht wird. In den letzten Monaten sind vermehrt auch neuartige Optiken auf den Markt gebracht worden, die bei EDOF-Linsen die Nahsehschärfe anheben (Symphony plus, Johnson & Johnson; Vivity, Alcon) oder Kombinationen mit diffraktiven Optiken (Synergy, Johnson & Johnson). Grundsätzliches ist es das Ziel, die Sehschärfe im Intermediär- und Nahbereich auf ein ausreichendes Niveau zu bringen. Dabei kommen die strukturellen Änderungen in der Gesellschaft – wie der vermehrte Einsatz von Tablets und Smartphones mit entsprechend guten Kontrastdarstellungen – diesen Entwicklungen zugute.

DMEK und Kataraktoperation: Ein- oder zweizeitig?

Markus Kohlhaas, Dortmund

In der DGII-Umfrage wurden 5 488 Keratoplastiken erfasst, davon waren mindestens 2 823 (51 %) eine „Descemet Membrane Endothelial Keratoplasty“ (DMEK). Trotz des deutlich erhöhten intraoperativen Schwierigkeitsgrades der DMEK im Vergleich zur DSAEK zeigten sich für die DMEK bezüglich der Überlebensrate, der postoperativen Visusentwicklung und der Rebubblingrate bessere Ergebnisse. Bei Patienten mit Fuchs´scher Endotheldystrophie ist es möglich, prä- und postoperativ nach DMEK den absoluten Streulichtwert quantitativ zu bestimmen. Durch die DMEK kommt es durch Rückgang des Hornhautödems zur deutlichen Abnahme des absoluten Streulichtwerts.

Ein sequentielles Vorgehen führt in der klinischen Erfahrung tendenziell zu einem besseren finalen Visus und weniger Komplikationen und sollte bei Patienten mit Visus > 0,3 und Pachymetrie < 640 µm eingesetzt werden. Bei stärkerer Hornhauteintrübung durch ein Ödem mit entsprechendem Visusabfall auf < 0,3 und einer Pachymetrie > 640 µm ist eine Triple-DMEK als einzeitiger Eingriff vorzuziehen, damit es zu einer schnelleren Visusrehabilitation kommt. Intraoperativ ist auf eine etwas kleinere Kapsulorhexis zu achten, damit die IOL bei abflachender Vorderkammer nicht luxiert. Außerdem sollten keine hydrophilen Acrylate wegen der höheren Gefahr der Kunststoffeintrübung durch die Gastamponade in der Vorderkammer gewählt werden. Mit einer etwas höhern Rebubblingrate muss bei simultanen Eingriffen gerechnet werden.

Um die Technik bei schwieriger Ausgangslage weiter zu optimieren, wurde der Transplantatdurchmesser auf 7,5 mm zur problemloseren Entfaltung in der Vorderkammer bei bestimmten Indikationen verkleinert. So kann die DMEK inzwischen auch als Behandlungsoption bei Endotheldekompensation nach früherer perforierender Keratoplastik eingesetzt werden.

Kombinierte MIGS/Kataraktchirurgie: Standard oder Ausnahme

Christopher Wirbelauer, Berlin

Gemäß der DGII-Umfrage werden 17 % der Glaukomoperationen als MIGS durchgeführt. Es gibt inzwischen eine Vielzahl von Implantaten, die über das Trabekelmaschenwerk, suprachoroidal oder subkonjunktival eingesetzt werden können. Bei allen Implantaten verbessert sich der Abfluss des Kammerwassers und senkt so den Augeninnendruck. Dieser Eingriff kann durch das geringe Komplikationsprofil, v.a. bei Implantaten im Trabekelmaschenwerk, meist gut mit einer Kataraktoperation kombiniert werden. Insbesondere Glaukompatienten, die mehrere Augentropfen verwenden müssen und bei denen beginnende Sehnervenschäden mit leichten Gesichtsfelddefekten vorliegen, können so von einer Visusverbesserung, besseren Druckeinstellung und weniger Tropftherapie profitieren. Eine Kammerwinkelchirurgie kann auch ohne Implantate durch eine Trabekelwerksaspiration oder eine Goniotomie erfolgen. Bei den subkonjunktivalen Implantaten muss beachtet werden, dass die Gefahr der Fibrosierung erhöht ist und somit weitere Revisionseingriffe eingeplant werden müssen. Die Ergebnisse müssen also realistisch eingeordnet werden, denn die Trabekulektomie zeigte eine effektivere Augeninnendrucksenkung. Bei fortgeschrittenen Gesichtsfelddefekten bleibt die fistulierende Operation zur Drucksenkung notwendig.

Hornhauttransplantationen: Künstliche Intelligenz soll Cornea guttata detektieren

In Deutschland werden jährlich mehr als 9 000 Hornhauttransplantationen durchgeführt. Bei etwa 4 – 5 % aller Transplantate kommt es postoperativ trotz strenger Qualitätskriterien zu sogenannten Guttae, warzenförmige Veränderungen, die die Funktionsfähigkeit der Hornhaut beeinträchtigen. Bislang lässt sich nicht sicher ausschließen, ob und in welchem Ausmaß die sogenannten Guttae vorhanden sind. So verlieren die Endothelzellen bei Vorliegen von vielen Guttae ihre Funktion und können die Transparenz der Hornhaut auf Dauer nicht aufrechterhalten. Die Folge sind irreversible Sehstörungen, die eine erneute Hornhauttransplantation nötig machen können. Die Wahrscheinlichkeit für das Vorliegen unerkannter Guttae bei einem Hornhauttransplantat hängt von morphologischen Kriterien ab, wie Unterschiede in der Farbe der Zellen, Unregelmäßigkeiten der Zellform, Vorhandensein von Bläschen, Deformitäten der Zellmembran oder Vorhandensein von Bereichen ohne Zellen.

Um die Verpflanzung dieser krankhaft veränderten Hornhäute zukünftig zu verhindern, entwickeln die Universitätsklinik des Saarlandes und das Deutsches Forschungszentrum für Künstliche Intelligenz ein Verfahren, mit dem die Qualität der Spenderhornhäute besser beurteilt werden kann.

Das Projekt „Künstliche Intelligenz für die Detektion und Klassifikation der Cornea guttata in der Hornhautbank vor der Keratoplastik" (KIttata) wird für ein Jahr mit rund 215 000 Euro von der Dr. Rolf M. Schwiete Stiftung gefördert und hat das Ziel, einen KI-Klassifikationsalgorithmus zu entwickeln, der die Transplantationseignung einer Spenderhornhaut vorhersagt. So soll die langfristige Überlebensrate von Hornhauttransplantaten erhöht und die Notwendigkeit einer erneuten Transplantation gesenkt werden. OC

enVista®
hydrophobic acrylic IOL

LANGFRISTIGE OPTISCHE KLARHEIT[1]

- Herausragende Oberflächenbeständigkeit für reproduzierbare und nachhaltige Ergebnisse
- Besondere Oberflächenhärte und Widerstandsfähigkeit für mehr Sicherheit
- 360° scharfe Kante für minimierte PCO-Raten

HERVORRAGENDE REFRAKTIONSSTABILITÄT[2,3]

- Optimiertes C-Loop Haptik-Design für eine ideale Zentrierung und stabile Positionierung
- Asphärisches aberrationsneutrales Optikdesign für mehr Kontrast und Schärfentiefe
- Unternehmenseigenes hydrophobes Acrylat für anhaltend gute Ergebnisse

1 T. Tran, Incidence of Nd:YAG capsulotomy of a hydrophobic glistening-free intraocular lens (MX60), ESCRS Barcelona Poster Presentation 2015, POS-67840, France **2** P. Heiner et al., Safety and effectiveness of a single-piece hydrophobic acrylic intraocular lens (enVista®) - results of a European and Asian-Pacific study, Clinical Ophthalmology 27th March 2014, 629-635, Australia **3** N. Garzón, OD, Evaluation of Rotation and Visual Outcomes After Implantation of Monofocal and Multifocal Toric Intraocular Lenses, Journal of Refractive Surgery, Vol. 31, No. 2, 2015

Mehr Informationen zu enVista® finden Sie auf unserer Website www.bausch-lomb.de/surgical
Scannen Sie einfach den QR Code

CATARACT LASER RETINA

BAUSCH + LOMB

Gematik übernimmt Kosten für TI-Panne

Die Kassenärztliche Bundesvereinigung (KBV) hat Anfang September 2020 darüber informiert, dass die gematik die Folgekosten trägt, die den Arztpraxen durch den Konfigurationsfehler in der Telematikinfrastruktur (TI) entstanden sind.

Bereits seit Mai 2020 war ein Großteil der Arztpraxen aufgrund eines Konfigurationsfehlers von der TI abgeschnitten, teilweise bis zu mehreren Wochen. Zur Behebung des Problems musste in vielen Fällen ein externer Dienstleister beauftragt werden. Die KBV forderte die gematik daher im Juni 2020 in einer Resolution auf, einen Notfallplan zu erstellen und die in den Arztpraxen anfallenden Kosten zu erstatten – und wandte sich auch direkt in einem offenen Brief an Bundesgesundheitsminister Jens Spahn.

Bereits im Juni 2020 hatte sich die KBV mit den IT-Dienstleistern auf ein Verfahren geeinigt hatte, wonach die Praxen „keine Rechnungen erhalten und sich auch nicht um die Erstattung der Kosten kümmern müssten". Dies wurde jedoch nicht vollständig umgesetzt und einige Praxen erhielten dennoch eine Rechnung. Diese Rechnungen werden nun durch die gematik erstattet. Hierfür ist es notwendig, die Rechnungen schriftlich bei der gematik einzureichen. Die Übernahme einer Dienstleisterrechnung ist einmal pro Konnektor und maximal bis zu einem Betrag von 150 Euro inklusive Umsatzsteuer möglich. Kosten im Zusammenhang mit anderen Ursachen, wie z. B. ein vergessenes Passwort oder ein unsachgemäßer Betrieb des Konnektors, werden jedoch nicht übernommen, so die KBV. Der Spitzenverband der Fachärzte Deutschlands (SpiFa) begrüßt diese Entscheidung zwar grundsätzlich, kritisiert jedoch die Begrenzung auf 150 Euro. Die von der gematik in diesem Zusammenhang gewünschte Begrenzung auf 150 Euro spräche erneut Bände, so Lars Lindemann, Hauptgeschäftsführer des SpiFa. Man werde darum die Mitgliedsverbände des SpiFa dahingehend beraten, die eigenen Mitglieder aufzufordern, alle entstandenen Aufwendungen geltend zu machen. Man empfehle den Mitgliedsverbänden daher, die Aufforderung zur Erstattung der vollständigen Kosten bis zum 18. September 2020 an folgende Adresse zu richten:

gematik GmbH
Friedrichstraße 136
10117 Berlin
Fax: 030/40041111
E-Mail: betrieb@gematik.de

Kaden-Bücher sehen und bestellen!

online:
www.kaden-verlag.de

KADEN

Corona: Neue Arbeitsschutzregel veröffentlicht

Das Bundesministerium für Arbeit und Soziales hat am 10. August 2020 eine neue SARS-CoV-2-Arbeitsschutzregel erstellt. Sie wurde gemeinsam mit der Bundesanstalt für Arbeitsschutz und Arbeitsmedizin entwickelt und trat am 20. August in Kraft. Die Regel konkretisiert die gesetzlichen Anforderungen an den Arbeitsschutz, die das Infektionsschutzgesetz während der aktuellen Pandemie vorgibt. So wird angegeben, welche Maßnahmen für alle Bereiche des Wirtschaftslebens dazu beitragen, das Infektionsrisiko für Beschäftigte zu senken und auf niedrigem Niveau zu halten. Wichtigste Instrumente bleiben weiterhin Abstand, Hygiene und das Tagen von Masken. Unternehmen, die sich an die neue Arbeitsschutzregel halten, können davon ausgehen, dass sie rechtssicher handeln. Die neue SARS-CoV-2-Arbeitsschutzregel ist auf der Internetseite der Bundesanstalt für Arbeitsschutz und Arbeitsmedizin (www.baua.de) abrufbar:

Glaukom-Drainageimplantate bei Kindern – wie würden Sie entscheiden?

Erfahrene Operateure antworten

→ Wie lösen Operateure bestimmte Fragestellungen in der ophthalmochirurgischen Praxis? Um den Lesern ein Meinungsspektrum zu bieten, führt die Zeitschrift OPHTHALMO-CHIRURGIE regelmäßig Umfragen bei erfahrenen Operateuren durch. Dieses Mal lautet die Fragestellung: Glaukom-Drainageimplantate bei Kindern – wie würden Sie entscheiden? Ihr Vorgehen und ihre Erfahrungen schildern Prof. Dr. med. Esther M. Hoffmann (Mainz), Prof. Dr. med. Thomas Dietlein (Köln), Prof. Dr. med. Franz Grehn (Würzburg, Mainz).

„Bei Kindern ist das Aphakieglaukom die häufigste Indikation für ein Glaukom-Drainageimplantat"

Esther M. Hoffmann
Mainz

→ Glaukom-Drainageimplantate sind vor allem Patienten mit schwer kontrollierbarem Glaukom oder einem Sekundärglaukom (uveitisch, neovaskulär, traumatisch etc.) vorbehalten. Außerdem werden Glaukom-Drainageimplantate bei vorangegangenen, fehlgeschlagenen Glaukomoperationen eingesetzt. Bei Kindern ist das Aphakieglaukom die häufigste Indikation für ein Glaukomdrainageimplantat. Daneben stellen das uveitische Sekundärglaukom oder das Glaukom bei einem Sturge-Weber-Syndrom weitere Indikationen dar [1 – 3].

Unterschiedliche Glaukomdrainagesysteme

Es gibt verschiedene Glaukomdrainagesysteme auf dem Markt, die einen Kammerwasserabfluss unter die Bindehaut ermöglichen [4]. Bereits 1969 wurde das erste System von Anthony Molteno entwickelt, welches aus einer Polypropylenplatte (ohne Ventil) und einem Schlauch bestand. Damit war der Ursprungstyp des Glaukomdrainageimplantats entwickelt. Heutzutage werden die Systeme aus Silikon hergestellt. Der dünne Silikonschlauch verbindet die Basisplatte mit dem Augeninneren und sorgt für die Ableitung des Kammerwassers aus dem Auge heraus unter die Bindehaut. Über der Basisplatte bildet sich in der Regel ein Hohlraum, der das Kammerwasser aufnimmt und weiter nach hinten leitet. Auch das später entwickelte Baerveldt-Implantat verfügte über keinen Ventilmechanismus. Deshalb muss bei diesem Implantat am Ende der Operation der Schlauch mit einem Faden abgebunden werden. Auf diese Weise wird verhindert, dass das Kammerwasser ungehindert unter die Bindehaut abfließen kann und daraus ein sehr niedriger Augeninnendruck resultiert. Der Faden resorbiert sich, wenn das Implantat eingewachsen ist. Bei Verwendung eines nicht resorbierbaren Nylon- oder Prolenefadens kann dieser nach entsprechender Zeit mit dem Laser gelockert werden. Alternativ kann auch das Lumen des Schlauches mit einem Prolenefaden okkludiert werden, um den Augeninnendruck stabil zu halten. Der Faden kann vorzugsweise im OP, ansonsten aber auch an der Spaltlampe entfernt werden.
Erst mit dem 1993 eingeführten Ahmed-Glaukom-Drainageimplantat kam ein System mit Ventilmechanismus hinzu (Abbildung 1). Bei diesem System ist der Ventilöffnungsdruck auf 8–12 mmHg festgelegt. Die Verwendung von Silikon hat sich als vorteilhafter gegenüber Polypropylen gezeigt, da weniger Vernarbungen und Entzündungen im Verlauf auftraten. Wir verwenden das Ahmed-Glaukom-Drainageimplantat am häufigsten bei Kindern.

Wahl des Glaukom-Drainageimplantats

Bei der Entscheidung zu einem Glaukom-Drainageimplantat bei Kindern würde ich die folgenden Punkte berücksichtigen: Ein Glaukom-Drainageimplantat ist ein Fremdkörper im Kinder-

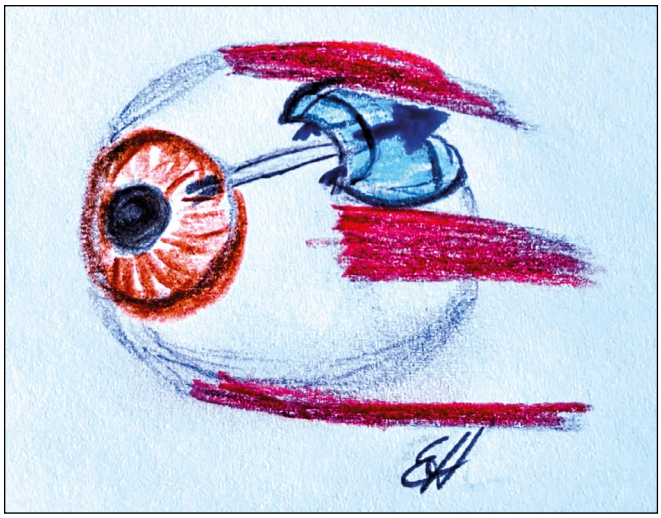

Abbildung 1: Zeichnung der Platzierung eines Ahmed-Glaukom-Drainageimplantates (hellblau) zwischen den Augenmuskeln (rot). Der Schlauch leitet das Augenwasser über das Ventil in der Silikonplatte nach hinten ab (siehe dunkelblauer Pfeil).

auge. Deshalb muss die Indikation eng gefasst werden. Außerdem muss die Größe des Implantates im Verhältnis zum relativ kleinen Kinderauge beachtet werden. Es sei darauf hingewiesen, dass es von unterschiedlichen Herstellern spezielle Implantate für Kinder gibt.

Neben der Indikation und der Größe des Glaukomdrainageimplantats muss auf die Beweglichkeit der Bindehaut geachtet werden. Diese ist nach vorangegangenen Operationen häufig sehr gering. Es ist daher vorteilhaft, die Bindehaut in allen 4 Quadranten zu beurteilen, denn eine Implantation in einem unteren Quadranten ist ebenfalls gut möglich. Die Verträglichkeit einer inferioren Implantation ist nach unseren Erfahrungen gut. Eine erhöhte Endophthalmitisrate konnten wir nicht verzeichnen.

Um die Platzierung des Schlauchs in der Vorderkammer besser beurteilen zu können, ist eine Gonioskopie wichtig. Eine tiefe Vorderkammer ist Voraussetzung für eine freie Lage des Schlauchs – ohne Berührung der Iris oder der Hornhaut. Grundsätzlich kann der Schlauch jedoch auch in die Hinterkammer implantiert werden [5, 6].

Die Ergebnisse der Glaukom-Drainageimplantate bei den sekundären Glaukomen oder nach vorangegangener Trabekulotomie sind mäßig. Mit der Einführung der 360°-Trabekulotomie ist eine neue Technik vorhanden, die auch bei den Aphakieglaukomen und anderen Sekundärglaukomen überraschend gut zu funktionieren scheint [7–9]. Dennoch liegen noch zu wenige Untersuchungen vor, die diese Annahme bestätigen.

Ein Risiko der Glaukom-Drainageimplantate ist die Hornhautendotheldekompensation. Über diese muss im Vorfeld einer Operation aufgeklärt werden. Die Endotheldekompensation tritt oftmals erst nach einigen Jahren auf [10]. Im Zuge der neuen minimalinvasiven Hornhauttransplantationstechniken (z. B. DMEK) ist diese Spätkomplikation jedoch gut behandelbar.

Zusammenfassung

Zusammenfassend sollten bei der Entscheidung für ein Glaukom-Drainageimplantat bei Kindern alle Vor- und Nachteile gegeneinander aufgewogen werden. Für mich ist diese Operation eine Option, die ich mir für refraktäre Sekundärglaukome, nach multiplen Operationen, für Aphakieglaukome nach erfolgloser 360°-Trabekulotomie oder bei uveitischen Sekundärglaukomen nach erfolgloser Trabekulotomie/Trabekulektomie vorbehalte.

Literatur

1. *Giangiacomo A, Beck A (2017)* Pediatric glaucoma: review of recent literature. Curr Opin Ophthalmol 28: 199–203
2. *Malik R, AlDarrab A, Edward DP (2020)* Contemporary management of refractory pediatric glaucoma. Curr Opin Ophthalmol 31: 123–131
3. *Klink T, Grehn F (2011)* Glaukomchirurgie im Kindesalter. Ophthalmologe 108: 618–623
4. *Tseng VL, Coleman AL, Chang MY, Caprioli J (2017)* Aqueous shunts for glaucoma. Cochrane Database Syst Rev 7: CD004918, doi:10.1002/14651858.CD004918.pub3
5. *Wang B, Li W (2018)* Comparison of pars plana with anterior chamber glaucoma drainage device implantation for glaucoma: a meta-analysis. BMC Ophthalmol 18: 212, doi:10.1186/s12886-018-0896-x
6. *Aref AA, Gedde SJ, Budenz DL (2017)* Glaucoma drainage implant surgery. Dev Ophthalmol 59: 43–52
7. *Dao JB, Sarkisian SR Jr, Freedman SF (2014)* Illuminated microcatheter-facilitated 360-degree trabeculotomy for refractory aphakic and juvenile open-angle glaucoma. J Glaucoma 23: 449–454
8. *Lim ME, Dao JB, Freedman SF (2017)* 360-degree trabeculotomy for medically refractory glaucoma following cataract surgery and juvenile open-angle glaucoma. Am J Ophthalmol 175: 1–7
9. *Beck AD, Lynn MJ, Crandall J, Mobin-Uddin O (2011)* Surgical outcomes with 360-degree suture trabeculotomy in poor-prognosis primary congenital glaucoma and glaucoma associated with congenital anomalies or cataract surgery. J AAPOS 15: 54–58
10. *Kim KN, Lee SB, Lee YH, Lee JJ, Lim HB, Kim CS (2016)* Changes in corneal endothelial cell density and the cumulative risk of corneal decompensation after Ahmed glaucoma valve implantation. Br J Ophthalmol 100: 933–938

Korrespondenzadresse:
Univ.-Prof. Dr. med. Esther M. Hoffmann
Universitätsmedizin Mainz
Augenklinik und Poliklinik
Langenbeckstraße 1, 55131 Mainz
ehoffman@uni-mainz.de

„Die meisten Kinder benötigen nach einer Glaukomdrainagechirurgie weiter topische Medikamente zur Augeninnendrucksenkung“

Thomas Dietlein
Köln

Glaukom-Drainageimplantate haben sich inzwischen auch bei Kindern mit schweren und komplexen Glaukomen zu einer etablierten chirurgischen Option entwickelt – insbesondere dann, wenn andere Verfahren gescheitert sind. Dabei ist die Häufigkeit des Einsatzes von Glaukom-Drainageimplantate sowohl vom Alter als auch von der speziellen Glaukomform abhängig.

Die Glaukomdrainagechirurgie ist bei Säuglingen und sehr kleinen Kindern chirurgisch kompliziert. Zum einen aus Platzgründen, z. B. bei Vorliegen eines Buphthalmus im 1. Lebensjahr. Zum anderen auch wegen späterer schwerwiegender Komplikationen. So gehen einige Publikationen von einem erhöhten Endophthalmitisrisiko bei kleinen Kindern aus [1]. Auch scheinen Schlauch-Revisions-Operationen bei Kindern häufiger notwendig als bei Erwachsenen [2]. Dies könnte daran liegen, dass Kinder häufiger am Auge reiben oder aber auch häufiger an bakteriellen Konjunktivitiden leiden.

Unter den speziellen Glaukomformen spielt das Aphakieglaukom bei Kindern eine Sonderrolle. Hier wird weltweit mehr und mehr die Glaukomdrainagechirurgie als eines der effektivsten Verfahren angesehen. Aus diesem Grund implantieren viele augenchirurgische Zentren direkt ein Drainageimplantat beim Aphakieglaukom, anstatt zuerst eine Trabekulotomie vorzunehmen.

Primär kongenitales Glaukom

Der Standardeingriff bei einem primär kongenitalen Glaukom ist die konventionelle Trabekulotomie oder 360°-Trabekulotomie, die auch in Richtung Filtrationseingriff modifiziert werden kann. Sind beide Operationsformen und auch die Revisionseingriffe gescheitert, wird im nächsten Schritt ein Glaukomdrainageimplantat eingesetzt. Dabei favorisieren wir an der Universitätsaugenklinik Köln das Baerveldt-Implantat (250 mm^2), da es flacher als das Ahmed-Implantat ist. Aufgrund der geringeren Höhe lässt es sich meist einfacher in die Orbita implantieren. Wenn möglich ist der Zugang temporal oben zu favorisieren. Ist jedoch die Bindehaut durch den Voreingriff bereits stark in Mitleidenschaft gezogen, ist es sinnvoll, auf den nasal unteren Quadranten auszuweichen (Abbildung 1).

Aphakieglaukom

Beim Aphakieglaukom ist die Trabekulektomie erfahrungsgemäß komplikationsträchtig und langfristig häufig ohne Erfolg. Bei vielen Augen liegt ein sekundärer Verschluss des Kammerwinkels vor, sodass auch eine Trabekulotomie ausscheidet – letztere kann bei zirkulär offenem Kammerwinkel versucht werden. Bei vielen Kindern mit Aphakieglaukom hält der drucksenkende Erfolg danach aber nur 1 – 2 Jahre an. Aufgrund der geringen Wirksamkeit von Trabekulektomie und Trabekulotomie spielt die Glaukomdrainagechirurgie eine wichtige Rolle. Auch hier bevorzugen wir das Baerveldt-Implantat. Mitunter reicht langfristig ein Drainageimplantat nicht aus und es muss ein zweites Implantat im gegenüberliegenden Quadranten eingesetzt werden.

Uveitisches Sekundärglaukom

Bei älteren Kindern mit einer juvenilen idiopathischen Arthritis (JIA) oder einer anderen Grunderkrankung werden sehr unterschiedliche glaukomchirurgische Eingriffe durchgeführt. Diese reichen von der Zyklodestruktion, über die Kammerwinkel-

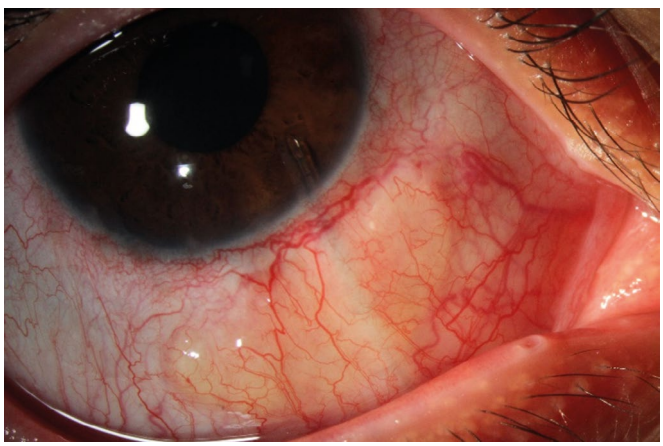

Abbildung1: Baerveldt-Implantat im nasal unteren Quadranten bei entzündlichem Sekundärglaukom und Grunderkrankung einer juvenilen idiopathischen Arthritis

chirurgie und Filtrationschirurgie bis hin zu den Drainageimplantaten. Gegen jedes dieser Verfahren kann man wichtige Gegenargumente anführen. Die Zyklodestruktion und die Kammerwinkelchirurgie erreichen meist nur eine sehr kurzfristige und sehr beschränkte drucksenkende Wirkung bei jungen Menschen. Die Filtrationschirurgie wiederum birgt ein hohes Vernarbungsrisiko der Augen. Bei Einsetzen von Drainageimplantaten besteht ein hohes Risiko für die Entwicklung eines zystoiden Makulaödems. Dennoch spielen auch bei den schweren uveitischen Sekundärglaukomen Drainageimplantate häufig eine wichtige Rolle. Dies insbesondere dann, wenn die anderen, oben aufgeführten Verfahren, nicht erfolgreich waren. Denn die Drainageimplantate können in Einzelfällen zumindest temporär die notwendige Augeninnendrucksenkung herbeiführen.

Fazit

Anders als nach einer gelungenen 360°-Trabekulotomie oder einer gut funktionierenden Filtrationsoperation (Trabekulektomie) benötigen die meisten Kinder nach einer Glaukomdrainagechirurgie weiter topische Medikamente zur Augendrucksenkung. Ein einheitliches chirurgisches Vorgehen bei der Notwendigkeit einer erneuten Glaukomchirurgie nach einer früher erfolgten Implantation eines Drainageimplantats ist bis heute nicht definiert. Die Optionen reichen von einem zweiten Implantat über chirurgische Entfernung der Narbenkapsel um die Fußplatte bis hin zur Zyklodestruktion.

Literatur

1. *Al-Torbak AA et al (2005)* Endophthalmitis associated with Ahmed glaucoma valva implant. Br J Ophthalmol 89: 454 – 458
2. *Mandalos A, Sung V (2017)* Glaucoma drainage device surgery in children and adults: a comparative study of outcomes and complications. Graefes Arch Clin Exp Ophthalmol 255: 1003 – 1011

Korrespondenzadresse:
Prof. Dr. med. Thomas Dietlein
Universitätsaugenklinik
Kerpener Straße 62
50931 Köln
thomas.dietlein@uk-koeln.de

Glaukom-Drainageimplantate bei Kindern

Franz Grehn
Würzburg, Mainz

Allgemeine Überlegungen

Bei der Frage nach einem Drainageimplantat bei Kindern muss zunächst deren Notwendigkeit im Vergleich zu anderen Operationsverfahren geklärt werden. Insofern hängt die Auswahl einer Operationsmethode auch bei Kindern zunächst von der allgemeinen Operationsprognose der vorliegenden Glaukomform (primär, sekundär etc., siehe Klassifikation der „World Glaucoma Association" [4]) ab; darüber hinaus aber auch sehr stark von der individuellen Situation (OP-Vorgeschichte) und letztlich auch vom intensiven Gespräch mit den Eltern des Kindes. Glaukom-Drainageimplantate sind nach meiner Auffassung bei Kindern nur sehr selten als Primäreingriff indiziert, wohl aber zuweilen bei Wiederholungsoperationen erforderlich. Bei der Glaukomchirurgie des Erwachsenen sind Drainageimplantate verglichen mit der Trabekulektomie als Primäreingriff zwar in etwa gleich wirksam, erfordern aber doppelt so viel postoperative Medikation („Primary Tube Versus Trabeculectomy Study" [2]).

Meine Zurückhaltung gegenüber der großzügigen Verwendung von Glaukom-Drainageimplantaten bei Kindern beruht auf mehreren Überlegungen:

1. Die Lebenserwartung von Säuglingen und Kleinkindern ist heutzutage im Mittel zirka 90 Jahre, also 5–6 mal so lang wie nach Glaukomoperationen des älteren Erwachsenen (zirka 15 – 20 Jahre). Entsprechend ist das Komplikationsrisiko deutlich höher, denn bei Drainageimplantaten besteht langfristig (oft über Jahrzehnte) das Risiko von Hornhautkomplikationen. Wenn man sie anfangs vermeiden kann, stehen sie im späteren Leben noch als wirksame Option zur Verfügung.
2. Kinder reiben häufig die Augen, was auch bei korrektem Sitz des Schlauchendes zu vermehrtem Endothelkontakt führen kann.
3. Auch bei idealem Sitz des Röhrchens in der Vorderkammer kommt es durch die Pulsamplitude des intraokularen Drucks (IOD) bei jedem Herzschlag zu Mikrobewegungen des Schlauchendes in der Vorderkammer, da die Platte an der Sklera fixiert

ist und die minimale pulsbedingte Expansion des Bulbus zu einer (in dieser Größenordnung nicht sichtbaren) Verschiebung des Schlauchendes führt. Makroskopisch kann man denselben Mechanismus während der Operation beobachten. Denn bei einem Auge mit sehr niedrigem Augeninnendruck während der Operation reicht der Schlauch etwas weiter in der Vorderkammer als bei gut tonisiertem Auge.

4. Bei offenen Schlauchsystemen kommt es zu einem Flüssigkeitsaustausch zwischen dem Kammerwasser in der Vorderkammer und in dem Reservoir über der Basisplatte des Drainageimplantats. Aus diesem Grund kann es durch Proteinaufnahme aus der Resorptionsfläche von Tenonkapsel und Bindehaut zur Störung des Immunprivilegs in der Vorderkammer kommen.

Indikationsstellung von Drainageimplantaten

Es gibt selbstverständlich Situationen, bei denen ein Drainageimplantat im Vergleich zu anderen Glaukomeingriffen eindeutige Vorteile hat. Ich liste hier einige Beispiele auf:

→ Wiederholungsoperation bei primärem kongenitalem Glaukom, wenn wiederholte Trabekulotomien (oder 360-Grad-Trabekulotomie) nicht zu ausreichender Augeninnendrucksenkung geführt haben und auch eine Trabekulektomie mit Mitomycin C erfolglos war

→ Bei sekundärem, kongenitalem Glaukom mit angeborenen okulären oder systemischen Veränderungen. Hier ist der Versuch einer Trabekulotomie oder einer 360-Grad-Trabekulotomie gerechtfertigt und in vielen Fällen erfolgreich. Besondere Vorsicht ist jedoch bei einem Sturge-Weber-Syndrom geboten. Hier kann es zu Blutung aus dem Kanal und durch das Aderhauthämangiom zu chorioidaler Blutung bei Hypotonie kommen.

→ Bei manchen Patienten mit Axenfeld-Rieger-Syndrom ist die Erkrankung progredient (ähnlich dem iridokornealen endothelialen Syndrom) und erfordert deshalb wegen der Kammerwinkelüberwachsung langfristig ein Drainageimplantat.

→ Das Aphakieglaukom nach Operation einer kongenitalen Katarakt wurde bisher am ehesten als eine Indikation für ein frühes Drainageimplantat angesehen. In letzter Zeit häufen sich jedoch die Berichte, dass die 360-Grad-Trabekulotomie als Primäreingriff bei Aphakieglaukom erfolgreicher ist als klassische Kammerwinkeleingriffe (Goniotomie, Sonden-Trabekulotomie). Somit erscheint ein Drainageimplantat nicht mehr primär notwendig. Dies ist auch unser Eindruck, wobei dies aber noch einer systematischen Vergleichsuntersuchung bedarf. Kommt es beim Aphakieglaukom zu einem späteren Zeitpunkt zu einem Kammerwinkelverschluss, sind allerdings Drainageimplantate erfolgreicher. Wegen der tiefen Vorderkammer bei Aphakie sind möglicherweise auch Hornhautkomplikationen seltener.

→ Nach Augenverletzungen kommt es zuweilen zu starken Narben, sodass eine konventionelle Abflussoperation sehr viel weniger Erfolgschancen hat als ein Drainageimplantat.

→ Eine Endotheldekompensation als Folge eines Implantats ist heutzutage durch die DMEK besser behandelbar als früher durch perforierende Keratoplastik. Deshalb werden Hornhautkomplikationen im späteren Leben möglicherweise besser beherrschbar sein.

Welches Drainageimplantat

1. Häufig wird bei Kindern das Ahmed Implantat (MEyeTech GmbH) bevorzugt. Es besitzt ein „Ventil", das den Abfluss bis zu einem Augendruck von 8 mmHg begrenzt. Dies ist bei Kindern von Vorteil, da Revisionsoperationen dadurch seltener notwendig werden (Allgemeinnarkosen). Im Vergleich zu anderen Implantaten ist die Abflussplatte aber relativ klein (184 mm^2), sodass die Resorptionsfläche für das Kammerwasser geringer ist. Die Folge ist ein höherer mittlerer Augeninnendruck. Außerdem kommt es zuweilen zum retrograden Einwachsen von Bindegewebe in das „Ventil". Das für Kinder konzipierte kleinere Modell verwende ich nicht, da die Augen bei Buphthalmus oder Kindern über 2 Jahren ohnehin die Größe von erwachsenen Augen haben.

2. Das Baerveldt-Implantat (AMO Germany GmbH) ist mit einer 250 oder 350 mm^2 großen Platte erhältlich. Dadurch erreicht man niedrigere Augeninnendruckwerte. Allerdings ist zunächst eine Ligatur mit einem Vicryl-Faden und/oder eine Einengung des Röhrchens mit einem Prolenefaden erforderlich. Die Folge ist eine spätere Re-Operation in Allgemeinnarkose, wenn der Prolenefaden entfernt werden muss oder der Ligaturfaden sich nicht rechtzeitig auflöst.

3. Neuerdings gibt es das Paul Glaucoma Implantat (Advanced Ophthalmic Innovations Pte Ltd.), dessen Röhrchengröße günstiger ist. Insgesamt handelt es sich aber ebenfalls um ein System ohne Flussreduktion. Erfahrungen bei Kindern liegen mir hierzu keine vor.

4. Die Kombination von XEN Implantat (AbbVie GmbH) mit einem daran angekoppelten Baerveldt-Implantat hat bei Kindern in einigen Fällen gute Resultate erzielt [1]. Aus Gründen der Materialstabilität würde ich heute jedoch eine Kombination mit dem Preserflo Microshunt (Santen GmbH) bevorzugen. Als Vorteil von XEN oder Microshunt könnte man die stabile Fixierung an der Eintrittsstelle in die Vorderkammer und die Flussbegrenzung bei ansonsten großer Resorptionsfläche der Baerveldt-Platte anführen.

5. Für das Magnetventil Implantat (eyeWatch® [3]) liegen meines Wissens nach bei Kindern keine Erfahrungen vor. Das ursprüngliche Molteno-Implantat entspricht im Prinzip dem Baerveldt-Implantat (2) und dem Paul Glaucoma Implant (3) und wird kaum noch verwendet.

Zusammenfassung

Die Verwendung von Drainageimplantaten ist sehr stark von der individuellen Ausgangssituation der Glaukomerkrankung des betroffenen Kindes abhängig. Äußerste Sorgfalt ist für die Positionierung des Schlauches in der Vorderkammer erforderlich. Wegen möglicher Hornhautkomplikationen sehe ich die Verwendung von Drainageimplantaten bei Kindern nicht als primäre Option.

Literatur

1. *Arad T, Hoffmann EM, Prokosch-Willing V et al (2019)* XEN-augmented Baerveldt implantation for refractory childhood glaucoma: A retrospective case series. J Glaucoma 28: 1015 – 1018
2. *Gedde SJ, Feuer WJ, Lim KS et al (2020)* Treatment outcomes in the primary tube versus trabeculectomy study after 3 years of follow-up. Primary tube versus trabeculectomy study group. Ophthalmology 3: 333 – 345
3. *Roy S, Villamarin A, Stergiopulos et al (2019)* A initial clinical results of the eyeWatch: a new adjustable glaucoma drainage device used in refractory glaucoma surgery. J Glaucoma 28: 452 – 458
4. *Thau A, Lloyd M, Freedman S et al (2018)* New classification system for pediatric glaucoma: Implications for clinical care and a research registry. Curr Opin Ophthalmol 29: 385 – 394

Korrespondenzadresse:
Prof. Dr. med. Franz Grehn
Universitätsaugenklinik
Josef-Schneider-Straße 11
97080 Würzburg
Grehn_F@ukw.de

OPHTHALMO CHIRURGIE

ISSN 0936-2517

OPHTHALMO-CHIRURGIE veröffentlicht Originalarbeiten, Übersichten und Berichte aus der Augenheilkunde und verwandter Wissensgebiete. Dabei wird das Ziel verfolgt, in praxisnahen Beiträgen den neuesten Stand der augenärztlichen Chirurgie aufzuzeigen.

Herausgeber:
Dr. med. Reinhard Kaden, Heidelberg

Verlegerin:
Katja Lorenz-Kaden, Heidelberg

Schriftleitung:
PD Dr. med Marc Töteberg-Harms (Zürich)

Redaktion:
Katja Lorenz-Kaden, Meike Stoeck, Heidelberg

Wissenschaftlicher Beirat:
Dr. med. Marita Amm (Dillingen)
Prof. Dr. med. Albert Augustin (Karlsruhe)
Prof. Dr. med. Dorothea Besch (Tübingen)
Prof. Dr. med. Andreas Böhm (Radebeul)
Dr. med. Karla Chaloupka (Zürich)
Prof. Dr. med. Burkhard Dick (Bochum)
Prof. Dr. Thomas Dietlein (Köln)
Prof. Dr. Carl Erb (Berlin)
Prof. Dr. med. Joachim Esser (Essen)
Prof. Dr. med. Lars-Olof Hattenbach (Ludwigshafen)
Prof. Dr. med. Horst Helbig (Regensburg)
PD Dr. med. Wolfgang Herrmann (Regensburg)
Dr. med. Peter Hoffmann (Castrop-Rauxel)
Prof. Dr. med. Mike P. Holzer (Weinheim)
Prof. Dr. med. Thomas Klink (München)
Prof. Dr. med. Michael Knorz (Mannheim)
Prof. Dr. med. Markus Kohlhaas (Dortmund)
Prof. Dr. med. Thomas Kohnen (Frankfurt/M.)
Prof. Dr. med. Matthias Krause (Bamberg)
Dr. med. Barbara Lege (München)
Prof. Dr. med. Hans-Werner Meyer-Rüsenberg (Hagen)
Prof. Dr. med. Rupert M. Menapace (Wien)
Prof. Dr. med. Thomas Neuhann (München)
Dr. med. Uwe Press (Trier)
Prof. Dr. med. Thomas Reinhard (Freiburg)
Prof. Dr. med. Josef Roider (Kiel)
PD Dr. med. Marc Schargus (Hamburg)
Dr. med. Stefanie Schmickler (Ahaus)
Dr. med. Paul Schmitz-Valckenberg (Koblenz)
Prof. Dr. med. Wolfgang Schrader (Nürnberg)
Prof. Dr. med. Martin Wenzel (Trier)

Anschrift der Redaktion:
Dr. Reinhard Kaden Verlag GmbH & Co. KG
Maaßstr. 32/1, 69123 Heidelberg
Tel.: (06221) 1377630, Fax (06221) 29910
E-Mail: stoeck@kaden-verlag.de

XEN™

GLAUKOM GEL IMPLANTAT

STARK IN DER DRUCKKONTROLLE[1]

Die First-Line-Glaukomchirurgie, wenn Tropfen nicht ausreichen[1,2]

INDIKATIONEN: Das XEN™ Gelimplantat ist dazu vorgesehen, den Augeninnendruck bei Patienten mit primärem Offenwinkelglaukom zu reduzieren, nachdem frühere medizinische Behandlungen fehlgeschlagen sind (XEN™ Gebrauchsanleitung).

Unerwünschte Ereignisse sind den örtlichen Aufsichtsbehörden und der Vertretung von Allergan zu melden.

1. Reitsamer H *et al.* Graefes Arch Clin Exp Ophthalmol 2019; 257(5):983–96. **2.** Allergan XEN™-Gebrauchsanleitung.

Datum der Erstellung: 2020

DE-XEN-2050038; T3

Allergan
an AbbVie company

Hemmnisse in der Einführung neuer Technologien am Beispiel der Laserentwicklung

(Barriers to the introduction of new technologies using the example of laser development)

Hans-Peter Berlien, Marina Krol
Berlin

→ **Zusammenfassung: Bei der Einführung neuer Technologien treten häufig Widerstände auf. Im Wesentlichen sind es zwei unterschiedliche Phänomene. Das eine ist das Beharrungsvermögen für eingeübte, erprobte Verfahren, das andere aber das sogenannte „not-invented-here"-Phänomen bzw. häufig die Kombination aus Beiden. Anhand von Beispielen in der Laser-Einführung in die Ophthalmologie werden die Phänomene beschrieben.**

OPHTHALMO-CHIRURGIE 32: 240 – 242 (2020)

→ **Summary: At the invention of new technologies one can found often resistance. Essentially two different phenomenon exist. One is the persistence for practiced and proven procedures the other the „not-invented-here-Syndrome", respectively the combination of both. Based on examples of ophthalmology in introducing the laser technology the different phenomenons were described.**

OPHTHALMO-CHIRURGIE 32: 240 – 242 (2020)

Vorbemerkung

Diesr Beitrag ist nicht das Ergebnis einer systematischen medizinhistorischen Untersuchung mit Anspruch auf Vollständigkeit, sondern er ist entstanden aus einer Diskussion mit der „jüngeren Generation", in der der Autor aus seinen Erfahrungen Anfang der 1970er Jahre als OP-Pfleger und Klinikassistent berichtet hatte und sich gefragt hatte, warum neue Technologien nicht schneller Einzug in die Medizin halten.

Das Bessere ist der Feind des Guten

An sich gilt der Grundsatz: „Das Bessere ist der Feind des Guten" [20]. Deshalb stellt sich die Frage, warum neue Technologien nicht schneller Eingang in die medizinischen Verfahren finden. Hier muss unterschieden werden zwischen sachlichen Argumenten, emotionalen Argumenten, aber auch besonderen, zum Teil historisch gewachsenen Konstellationen, die nicht diesem einfachen Schema folgen. Deshalb wird am Ende des Artikels auf eine besondere Situation in der Ophthalmologie eingegangen (Abbildung 1).

Sachliche Gegenargumente

Jede neue Technologie ist mit einer ausgiebigen Anlernphase verbunden. Dies betrifft nicht nur die unmittelbaren Anwender, sondern ebenso das Assistenzpersonal, aber auch die übrige Struktur der Einrichtung – so im Krankenhaus den Einkauf, die Instrumentenaufbereitung/Sterilisation und die Lagerhaltung. Dies ist umso aufwändiger, je mehr Zubehör – insbesondere Verbrauchszubehör – die neue Technologie mit sich bringt.

Dies leitet zum nächsten Punkt über: den aus gesetzlichen Regeln abgeleiteten Sicherheitsvorschriften. Im Falle des Lasereinsatzes sind alle unmittelbar Beteiligten, also nicht nur die Anwender, sondern auch alle an der Behandlung Beteiligten, durch Kurse und Zertifizierungsmaßnahmen zu qualifizieren. Der Umfang hängt natürlich vom tatsächlichen Gefährdungspotential ab, er lässt sich aber nicht immer sicher vorhersagen, sodass meist doch eine umfassende Schulung durchgeführt wird [2].

Die geltenden Vorschriften bedingen aber zum Teil auch organisatorische und bauliche Veränderungen. Beim Einsatz eines

Lasers zum Beispiel muss im Gegensatz zur Blitzlampe der Laserbereich besonders gekennzeichnet sein und der Zutritt darf nur mit entsprechender Schutzausrüstung möglich sein. Eine Ausnahme bilden hiervon Geräte der Laserklasse 1c, die in ihren Schutzmaßnahmen einer Blitzlampe vergleichbar sind. Dies leitet zum nächsten Argument über: der Kosten-Aufwand-Nutzen-Relation. Wenn eine neue Technologie den Betriebsablauf erheblich beeinflusst oder behindert, muss der medizinische Mehrwert deutlich sein. Dies betrifft auch den Kostenaspekt. Dieser kann einmal durch das Gerät selbst bedingt sein, aber auch durch Verbrauchsmaterial. Es müssen aber auch die Betriebsabläufe berücksichtigt werden, und hier insbesondere, ob sich ein erhöhter Personalbedarf ergeben könnte.

Totschlagargumente

Neben diesen sachlichen Überlegungen ergeben sich auch eine Reihe emotionaler Hemmnisse. In erste Linie sind natürlich das Beharrungsvermögen und Widerstand gegen Veränderungen zu nennen. 1960 hatte der Verwaltungsjurist K. A. Bettermann [3] dies als den „Beamten-Dreisatz" formuliert. „1. Das haben wir immer so gemacht; 2. Das haben wir noch nie gemacht; 3. Da könnte ja jeder kommen." Natürlich können auch sachliche Argumente hinter den Widerständen stecken, insbesondere dann, wenn über eine neue Technologie nicht ausreichend informiert wird oder Marketing-/Modeargumente ausschlaggebend sind, wie zum Beispiel: „Die Nachbarinstitution besitzt das Gerät auch." Wie bei der Anlernphase ist hier die breite Information aller Beteiligten erforderlich – auch und gerade die Sekundäreinrichtungen, die für den laufenden Support notwendig sind. Wenn dieser nämlich stockt und die neue Technologie daran scheitert, heißt es dann schnell: „Das haben wir doch gleich gesagt."

„Das Bessere ist der Feind des Guten"	
aber	**Gegenargumente** → Anlernphase → Gesetzliche Regeln, Sicherheitsvorschriften → Kosten- / Aufwand-Nutzen-Relation
aber auch	**Totschlagargumente** → Beamten-Dreisatz → NIH-Phänomen
jedoch	**konkurrierende Technologien** → bei neuen Indikationen → Evaluation bestehender Technologien

Abbildung 1: Übersicht über die Argumentationen gegenüber der Einführung neuer Technologien. Neben sachlich/fachlichen Argumenten bestehen auch emotionale Ablehnungsgründe. Im Falle der Konkurrenz Xenon-Photokoagulator/Laser muss berücksichtigt werden, dass erst kurz zuvor mit dem Xenon-Photokoagulator ein völlig neues Behandlungskonzept etabliert werden konnte. Damit war dieses noch in der Evaluierungsphase, als die neue Technologie auftrat.

Ein völlig anderer Aspekt ist das erstmals 1982 von Ralph Katz und Thomas Allen beschriebene „not-invented-here"-Syndrom („Investigating the not invented here (NIH) Syndrome: a look at the performance, tenure and communication patterns of 50 R&D project groups") [11]. Dahinter steckt vereinfacht gesagt ein Neidkomplex. Grundsätzlich wird die neue Technologie befürwortet, man hatte vielleicht sogar selbst ähnliche Ideen, die aber nicht strukturiert wurden und umgesetzt werden konnten. Deshalb wird die neue Technologie zumindest in dieser Form abgelehnt. Das Verhalten ist damit dem Suppenkaspar [9] nicht unähnlich: Ehe man etwas annimmt und damit auch akzeptiert, verweigert man die neue Entwicklung, auch wenn es zum eigenen Schaden ist. Natürlich muss auch hierbei eine Prüfung des tatsächlichen Fortschritts beziehungsweise Mehrwertes erfolgen.

Konkurrenztechnologien

In der Ophthalmologie ergab sich aber eine besondere Situation: Mit der Beobachtung, dass Sonnenlicht punktförmige Koagulationen auf der Netzhaut verursachen kann – über der Kerze geschwärzte Glasscheiben sind eben kein ausreichender Schutz, eine Sonnenfinsternis zu beobachten – hatte G. Meyer-Schwickerath 1949 [15] ein völlig neues Behandlungskonzept in der Therapie der Netzhautablösung eingeführt – die Photokoagulation. Da Sonnenlicht jedoch inkonstant war und ist und zudem nicht präzise dosierbar, hatte er zusammen mit Carl Zeiss 1957 einen Xenon Photokoagulator entwickelt [16, 22], mit dem reproduzierbar Photokoagulationen durchgeführt werden konnten. Dieses Verfahren trat daraufhin seinen Siegeszug um die Welt an. Drei Jahre später entwickelt Th. H. Maiman [14] den ersten funktionsfähigen Laser. Welche Notwendigkeit gab es, diese neue Technologie einzuführen? Keine! Zumal dieser erste Laser ein gepulster Rubin-Laser war. Dies bedeutet, dass das Licht im monochromatisch tiefroten bei 694 nm emittiert, wo keine spezifische Absorption mehr am Hämoglobin besteht, aber am Melanin, und das Licht gepulst ist, sodass die photoakustischen Gewebewirkungen mit Schockwellen den eigentlich gewünschten photothermischen Gewebewirkungen überwogen. Bereits 1961 beschreibt Zaret [21] „atomic fireball retinal lesions" als Komplikationen einer Laseranwendung dieses Lasers am Auge. Diese in der Ophthal-

mologie unerwünschten Eigenschaften waren übrigens genau 30 Jahre später in der Dermatologie und der Plastischen Chirurgie die Grundlage für Behandlungskonzepte von benignen Pigmentanomalien und Tätowierungen. Der erste Lasereinsatz in der Medizin hat auch nicht in der Ophthalmologie stattgefunden, sondern 1962 von L. Goldmann in der Dermatologie [5]. Dort beschreibt er die biologischen Gewebereaktionen, die später von anderen unter dem Markennamen selektive Photothermolyse patentiert wurden [7, 8].

Ferner erlaubten die zu dieser Zeit vorhandenen Strahlführungssysteme nicht eine präzise Übertragung der Laserstrahlung. 1968 beschreibt Leuenberger [12] eine Verbesserung des Strahlprofils, aber der Laser kann in der Breite nicht den Xenon-Photokoagulator verdrängen. Beides änderte sich zwar mit der Entwicklung der Argonlaser 1964 und den Fortschritten der Fasertechnologie. Jedoch selbst 1976 [13] ließ die Arbeitsgruppe um O. E. Lund, V.-P. Gabel und R. Birngruber aus München noch offen, „... wieweit der Argonlaser aufgrund theoretischer Überlegungen wirklich Vorteile gegenüber dem Xenonkoagulator bietet". Dem schließt sich G. Meyer-Schwickerath [17] 1978 an. Auch der durchstimmbare Farbstofflaser von F. P. Schäfer aus Marburg [18] mit frei wählbarer Wellenlänge ändert vorerst nichts an diesen Vorbehalten.

Der eigentliche Durchbruch der Lasertechnologie in die Ophthalmologie tritt mit der Weiterentwicklung der ultrakurzgepulsten Laser ein. Hier sind in erster Linie die Behandlung der Nachstarmembran mit den Q-switched Lasern und besonders die photorefraktive Laseranwendung zu nennen [19].

Parallel dazu hat für die thermischen Verfahren die Weiterentwicklung der technisch aufwendigen und störanfälligen Argonlaser durch frequenzvervielfachte Nd:YAG-Laser und insbesondere die Weiterentwicklung der Diodenlaser zu stabilen, leicht handhabbaren Lasersystemen geführt, sodass der Laser jetzt zum Standardrepertoire in der Ophthalmologie gehört [1, 4].

Am Ende setzt sich also das bessere Verfahren durch. Zugleich gilt, was Victor Hugo so formuliert hat: „Nichts auf der Welt ist so mächtig wie eine Idee, deren Zeit gekommen ist" [10].

Literatur

1. *Berlien HP, Müller GJ, Breuer H et al (2003)* Editorial in Applied Laser Medicine 2003. Springer, Heidelberg
2. *Berlien HP (2020)* Was ändert sich durch die neue Verordnung? J Ästhet Chir 13: 30 – 32
3. *Bettermann KA (1960)* Der Beamten Dreisatz. In: Der Spiegel 3: 63
4. *DOG Festschrift zum 150-jährigen Bestehen der Deutschen Ophthalmologischen Gesellschaft 2007*. Biermann, Köln
5. *Goldman L (1962)* Ann Meeting Amer Acad Dermatol, December 3rd, 1962, Chicago, Ill
6. *Goldman L, Blaney D, Donald J et al (1963)* Effect of the laser beam on the skin. J Invest Dermat 40: 121–122
7. *Goldman L, Blanley D, Kindel D et al (1963)* Pathology of the effect of the laser beam on the skin. Nature 197: 912–914
8. *Goldman L (1981)* The biomedical laser technology and clinical applications. Springer, Heidelberg
9. *Hoffmann H (1844)* Die Geschichte vom Suppenkaspar. In: Struwwelpeter. Rütten & Loening, Frankfurt
10. *Hugo VM* franz. Schriftsteller (1802 – 1885) Nichts auf der Welt ist so mächtig wie eine Idee, deren Zeit gekommen
11. *Katz R, Allen T (1982)* Investigating the not invented here (NIH) Syndrome: a look at the performance, tenure and communication patterns of 50 R&D project groups. VCH Wiley, Weinheim
12. *Leuenberger A (1968)* Ergebnisse mit der Laser-Lichtkoagulation. Ophthalmologica 156: 346 – 349
13. *Lund OE, Gabel VP, Birngruber R (1976)* Diathermieverfahren, Licht-/Laserkoagulation, Kryokoagulation. Klin Monatsbl Augenheilkd 168: 603 – 612
14. *Maiman Th H (1960)* Stimulated optical radiation in ruby. Nature 187: 493 – 494
15. *Meyer-Schwickerath G (1949)* Koagulation der Netzhaut mit Sonnenlicht. Ber dtsch ophthal Ges 55: 256
16. *Meyer-Schwickerath G (1959)* Lichtkoagulation. Bücherei des Augenarztes, Heft 33. Enke, Stuttgart
17. *Meyer-Schwickerath G, Littmann H, Gerke E (1978)* Experience with the new photocoagulator (Zeiss). Klin Monatsbl Augenheilkd 173: 875 – 879
18. *Schäfer FP, Schmidt W, Volze J (1966)* Organic dye solution lasers. Appl Phys Lett 9: 306
19. *Schargus M, Schrader WF (2009)* Retinale Photokoagulation Techniken – Indikationen – Anwendungen. Z prakt Augenheilkd 31: 21 – 32
20. *Voltaire FMA (1764)* Il meglio è l'inimico del bene. Dictionnaire philosophique portatif
21. *Zaret MM, Breinin GM, Schmidt H et al (1961)* Ocular lesions produced by an optical maser (laser). Science 134: 1525
22. *100 Jahre Medizintechnik bei Carl Zeiss (2012)* Zeiss, Oberkochen

Korrespondenzadresse:
Prof. Dr. med. Hans-Peter Berlien
Wissenschaft & Forschung
Ev. Elisabeth Klinik Zentrum Lasermedizin
Lützowstraße 24 – 26, 10785 Berlin
laserforschung.elisabeth@jsd.de

Aberrationsneutrale IOL für hohe Sehqualität und effiziente Patientenversorgung im Praxisalltag

PD Dr. Wolfgang Herrmann
Augenklinik Regensburg

→ Viele Kataraktpatienten erwarten heute auch in der Standardversorgung zusätzlich zu einem langfristig guten Visus eine hohe Sehqualität. Diesbezüglich gilt es als anerkannt, dass asphärische Intraokularlinsen (IOL) insbesondere bei weiter Pupille zu einer besseren Abbildungsqualität und erhöhten Kontrastsensitivität beitragen [1, 2]. Dabei haben Operateure im Wesentlichen die Wahl zwischen zwei asphärischen Optikprinzipien: Während aberrationsneutrale IOL so gestaltet sind, dass sie im Gegensatz zu sphärischen IOL keine zusätzlichen positiven sphärischen Aberrationen (SA) in das Auge einbringen, induzieren aberrationskorrigierende IOL negative SA und zielen darauf ab, positive SA der Hornhaut zu kompensieren.

Grenzen aberrationskorrigierender IOL im Praxisalltag

Auch wenn es auf den ersten Blick zwar bestechend erscheinen mag, im Rahmen der Kataraktchirurgie gleichzeitig auch die positiven SA der Hornhaut auszugleichen, so sind aberrationskorrigierende IOL im Praxisalltag nicht für jeden Patienten die beste Wahl. Dies beginnt schon bei der Ausprägung der kornealen SA im menschlichen Auge. Diese fällt individuell sehr unterschiedlich aus, wie unter anderem Beiko et al. anhand einer Messung kornealer SA bei 696 Augen festgestellt haben [3]. Es wurde durchschnittlich eine korneale SA von +0,27 µm ermittelt – allerdings bei einer äußerst großen Spannbreite von +0,041 bis +0,632 µm. Bei über 30 % der Augen lag eine korneale SA von +0,1 µm oder weniger vor. Die SA des Auges sind im Laufe des Lebens nicht stabil, sondern nehmen genau wie eine vertikale Coma möglicherweise zu (Nemeth G, Hassan Z, et al. J Refract Surg 2013). Zudem kann von der kornealen SA des einen Auges nicht zuverlässig auf die des Partnerauges geschlossen werden [4]. In der Praxis bedeutet dies, dass eben nicht alle Patienten gleichermaßen von einer standardmäßigen Versorgung mit einer aberrationskorrigierten IOL mit einheitlich festgelegter negativer SA profitieren. Bei einem nicht unbeträchtlichen Anteil der Patienten kann es auch zu einer Überkorrektur der SA kommen [5]. Zudem ist auch die Frage, in welchem Umfang korneale SA überhaupt ausgeglichen werden sollten, bislang noch nicht hinreichend geklärt. So ist bekannt, dass sich eine gewisse SA positiv auf die Schärfentiefe und damit auf den Sehkomfort auswirken kann und möglicherweise erhalten bleiben sollte [6].

Eine vollständige Korrektur der SA erscheint daher nicht unbedingt erstrebenswert. Bei einer zunehmenden Anzahl von kornealen refraktiven Eingriffen wird die sphärische Aberration der Hornhaut künftig eine noch größere Rolle spielen. Die Korrektur von Myopien auf Hornhautebene führt in der Regel zu einer Zunahme der positiven sphärischen Aberrationen, die Korrektur von Hyperopien führt zu einer Abnahme der SA bis hin zu negativen Werten. Insgesamt bedeutet dies, dass aberrationskorrigierende IOL patientenindividuell hergestellt bzw. ausgewählt und dementsprechend auch vorrätig gehalten werden müssen, da bei einer standardmäßigen Korrektur der kornealen SA auf einen Durchschnittswert bei einigen Patienten das Risiko einer Über- oder Unterkorrektur besteht.

Aberrationsneutrale IOL für hochwertige und effiziente Versorgung

Angesichts dieser Aspekte ist es natürlich erstrebenswert, nach entsprechender Diagnostik eine individualisierte Korrektur der SA vorzunehmen. Dies ist allerdings im Praxisalltag häufig nicht möglich. Vor diesem Hintergrund ist die Implantation aberrationsneutraler IOL eine gute und sichere Alternative. Diese bieten gleich mehrere Vorteile: Erstens tragen sie – da sie keine zusätzlichen positiven SA induzieren – im Vergleich zu sphärischen IOL zu einer besseren Bildqualität bei und können daher Patienten zu einer besseren Sehqualität und einer erhöhten Kontrastsensitivität verhelfen. Zweitens ist – da sie keine negativen SA zum Ausgleich kornealer SA induzieren – präoperativ keine patien-

tenindividuelle IOL-Auswahl erforderlich. Darüber hinaus haben verschiedene Untersuchungen einheitlich gezeigt, dass aberrationskorrigierende IOL deutlich störanfälliger gegenüber Dezentrierung oder Verkippung als aberrationsneutrale IOL sind [5, 7, 8]. Bei ausgeprägter Dezentrierung kann die Abbildungsqualität einer aberrationskorrigierenden IOL sogar schlechter sein als die einer sphärischen IOL [5].

Eine Untersuchung von Pieh et al. zeigt, dass aberrationsneutrale IOL im Gegensatz zu aberrationskorrigierenden IOL sowohl bei perfekter Zentrierung ohne Verkippung als auch bei Dezentrierung und Verkippung sphärischen IOL überlegen sind und eine bessere Abbildungsqualität als diese liefern [5].

Insgesamt bedeutet dies im Praxisalltag, dass bei einer Versorgung mit aberrationsneutralen IOL nahezu alle Patienten mit dem gleichen IOL-Typ versorgt werden können. Dies wiederum kann bei gleichzeitig hochwertiger Patientenversorgung zu mehr Standardisierung und einer erheblich effizienteren Gestaltung der Praxisabläufe als auch der Lagerhaltung beitragen.

Zuverlässige Plattform für langfristig gutes Sehvermögen

Neben den optischen Eigenschaften sind selbstverständlich auch Material- und Designeigenschaften einer IOL entscheidend für den langfristigen Erhalt einer guten Sehqualität. Eine zuverlässige aberrationsneutrale IOL, mit der wir im Praxisalltag sehr gute Erfahrungen gemacht haben, ist die enVista von Bausch + Lomb. Wie mehrere klinische Studien nachweisen, erfüllt sie alle wichtigen Anforderungen an eine moderne IOL [9, 10]: Sie besteht aus hydrophobem Material, das sich in den letzten Jahren in der Kataraktchirurgie klar durchgesetzt hat. Zudem zeichnet sich die Linse durch sehr gute Materialeigenschaften aus und wurde als erste IOL durch die FDA als „glisteningfrei" eingestuft. Das Haptikdesign und damit verbunden ein extrem stabiler Sitz im Kapselsack sorgen für eine langfristige Refraktionsstabilität, sodass wir die IOL in Regensburg jetzt schon seit 2013 einsetzen und sehr zufrieden sind mit den Ergebnissen.

Wenn Sie mehr über die enVista erfahren möchten, besuchen Sie gern den virtuellen Showroom von Bausch + Lomb:
www.bausch-lomb.de/surgical
oder scannen Sie den QR Code.

Literatur

1. *Kohnen T, Klaproth O (2008)* Asphärische Intraokularlinsen. Ophthalmologe 105: 234 – 240
2. *Du W et al (2019)* Personalized aspheric intraocular lens implantation based on corneal spherical aberration: a review. Int J Ophthalmol 12: 1788 – 1792
3. *Beiko GH, Haigis W, Steinmueller A (2007)* Distribution of corneal spherical aberration in a comprehensive ophthalmology practice and whether keratometry can predict aberration values. J Cataract Refract Surg 33: 848 – 858
4. *Wang L, Koch DD (2007)* Custom optimization of intraocular lens asphericity. J Cataract Refract Surg 33: 1713 – 1720
5. *Pieh S, Fiala W, Malz A, Stork W (2009)* In vitro strehl ratios with spherical, aberration-free, average, and customized spherical aberration-correcting intraocular lenses. IOVS 50: 1264 – 1270
6. *Bühren J, Kohnen T (2007)* Anwendung der Wellenfrontanalyse in Klinik und Wissenschaft. Ophthalmologe 104: 909 – 925
7. *Lasta M, Miháltz K, Kovács I, Vécsei-Marlovits PV (2017)* Effect of spherical aberration on the optical quality after implantation of two different aspherical intraocular lenses. J Ophthalmol 2017: 8039719
8. *Altmann GE, Nichamin LD, Lane SS, Pepose JS (2005)* Optical performance of 3 intraocular lens designs in the presence of decentration. J Cataract Refract Surg 31: 574 – 585
9. *Packer M, Fry L, Lavery KT et al (2013)* Safety and effectiveness of a glistening-free single-piece hydrophobic acrylic intraocular lens (enVista). Clin Ophthalmol 7: 1905 – 1912
10. *Heiner P, Ligabue E, Fan A, Lam D (2014)* Safety and effectiveness of a single-piece hydrophobic acrylic intraocular lens (enVista) – results of a European and Asian Pacific study. Clin Ophthalmol 8: 629 – 635

Dieser Technik-Report wird veröffentlicht von KIM – Kommunikation in der Medizin im Dr. R. Kaden Verlag GmbH & Co. KG, Heidelberg
in Zusammenarbeit mit der Bausch + Lomb GmbH, Berlin

Kataraktchirurgie bei Netzhautdystrophien

(Cataract surgery for hereditary retinal dystrophies)

Ulrich Kellner
Siegburg

→ **Zusammenfassung: Kataraktoperationen bei hereditären Netzhautdystrophien sind sinnvoll und sollten bei subjektiver Beeinträchtigung auch frühzeitig durchgeführt werden – unabhängig vom Visus. Eine Verbesserung der Lebensqualität misst sich nicht an der postoperativen Besserung des Visus, sondern an der subjektiven Verbesserung der Lesefähigkeit, der Orientierung und der Nutzung vergrößernder Sehhilfen aufgrund von verbessertem Kontrastsehen und reduzierter Blendungsempfindlichkeit. Die Diagnose einer Katarakt bietet die Möglichkeit, insbesondere Patienten, die lange nicht augenärztlich untersucht wurden, eine differenzierte Diagnostik zur Abklärung aktueller Therapieoptionen anzubieten. Die häufigeren Refraktionsanomalien und höhere Astigmatismen können im Rahmen der Kataraktoperation korrigiert werden. Etwas höhere intra- und postoperative Risiken bestehen nur bei Retinitis pigmentosa und Atrophia gyrata mit einem erhöhten Auftreten einer lockeren Zonula, Nachstarbildung, Kapselschrumpfung und einer IOL-Luxation.**

OPHTHALMO-CHIRURGIE 32: 245 – 249 (2020)

→ **Summary: Cataract surgery for hereditary retinal dystrophies is useful and should be performed early in the case of subjective visual impairment – independent of visual acuity. An improvement in quality of life is not measured by the postoperative improvement in visual acuity, but by the subjective improvement of reading ability, orientation, and the use of magnifying visual aids due to improved contrast vision and reduced glare sensitivity. The diagnosis of a cataract offers the possibility to provide patients, especially those who have not been examined by an ophthalmologist for a long time, with a differentiated diagnosis to clarify current therapeutic options. The more frequent refractive anomalies and higher astigmatisms can be corrected during cataract surgery. Slightly higher rates of intra- and postoperative complications exist only in retinitis pigmentosa and gyrate atrophy with increased occurrence of a loose zonula, secondary cataract formation, capsule shrinkage, and IOL dislocation.**

OPHTHALMO-CHIRURGIE 32: 245 – 249 (2020)

Einführung

Hereditäre Netzhautdystrophien („Inherited Retinal Dystrophies", IRD) bilden eine genetisch heterogene Gruppe mit mehr als 100 klinischen Krankheitsbildern, die in der Regel monogen vererbt werden [14]. Sie sind mit zahlreichen Mutationen in derzeit knapp 300 bekannten Genen assoziiert. Nach einer Hochrechnung, die auf der Häufigkeit von autosomal-rezessiv vererbten Genmutationen in der Bevölkerung [11] beruht, leben in Deutschland zirka 75 000 Patienten mit IRD.

Bei vielen hereditären Netzhautdystrophien treten die Veränderungen vor allem am hinteren Augenabschnitt auf. Andere IRD können mit zusätzlichen okulären Veränderungen (vorzeitiger Kataraktentwicklung, Glaukom) assoziiert sein oder im Rahmen von Syndromen mit Beteiligung verschiedener Organe auftreten. Eine vorzeitige Kataraktentwicklung wird vor allem bei generalisierten Netzhautdystrophien wie der Retinitis pigmentosa und der Atrophia gyrata beobachtet. Sie tritt aber auch bei Syndromen wie der myotonen Dystrophie Typ 1 (Morbus Curschmann-Steinert) [26], dem Wagner-Syndrom [2] und einer Reihe anderer sehr seltener Syndrome auf. Die Abklärung einer Katarakt bei jüngeren Menschen (< 50 Jahre) sollte daher neben der Anamnese nach möglichen traumatischen oder familiären Ursachen immer auch eine sorgfältige Untersuchung der Netzhaut mit Ophthalmoskopie, Fundusautofluoreszenz (FAF), Nahinfrarot-Autofluoreszenz (NIA) und Optischer Kohärenztomografie (OCT) umfassen. Diese Verfahren erlauben es dem Arzt, eine IRD frühzeitig zu erkennen – auch wenn der Augenhintergrund noch unauffällig aussieht [14]. Bei einigen syndromalen Erkrankungen ist die Kataraktentwicklung ein Anzeichen [26], welches bei richtiger Interpretation die frühzeitige Abklärung und Behandlung weiterer Manifestationen des Syndroms in anderen Organen beschleunigen kann.

Neben den IRD-Patienten mit vorzeitiger Kataraktentwicklung gibt es auch ältere IRD-Patienten, bei denen sich eine normale, altersbedingte Katarakt entwickelt. Die Kataraktoperation bei Vorliegen einer IRD unterscheidet sich im operativen Vorgehen nur geringfügig von anderen Kataraktoperationen, jedoch sind

einzelne Besonderheiten bei der Operationsplanung, hinsichtlich der Patientenerwartung und der postoperativen Komplikationen in die Evaluierung mit einzubeziehen.

Die Datenbasis bei Operationen von seltenen Erkrankungen ist begrenzt. Nur wenige Studien mit mehr als 30 operierten Augen, in der Regel häufig beide Augen eines Patienten, sind in den letzten 20 Jahren publiziert worden [4, 5, 9, 13, 19, 21, 27]. Diese geben die Ergebnisse von zirka 600 Augen wieder, die wegen einer Katarakt bei Retinitis pigmentosa operiert wurden. Nur für die Atrophia gyrata gibt es darüber hinaus noch Einzelfallberichte über postoperative Probleme [15, 24]. Für alle anderen IRD ohne vorzeitige Kataraktentwicklung, z. B. die Makuladystrophien wie Morbus Stargardt, lassen sich aus der Literatur keine Hinweise für Besonderheiten beim operativen Ablauf oder spezifische postoperative Probleme entnehmen.

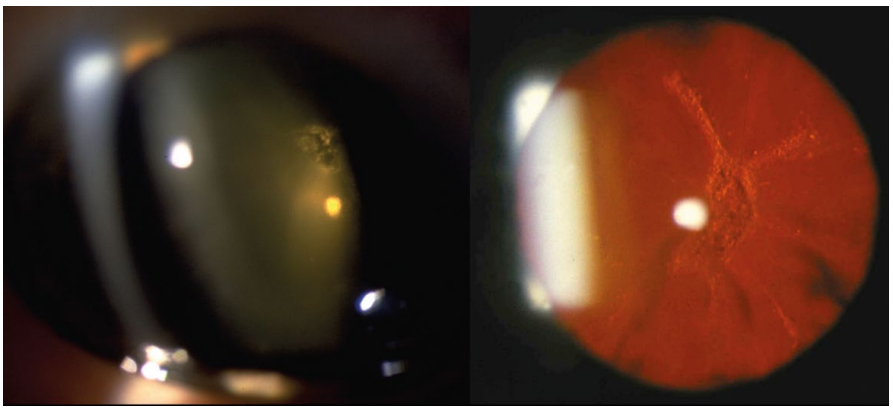

Abbildung 1: Zwei Formen der posterioren Kapseltrübung bei Retinitis pigmentosa

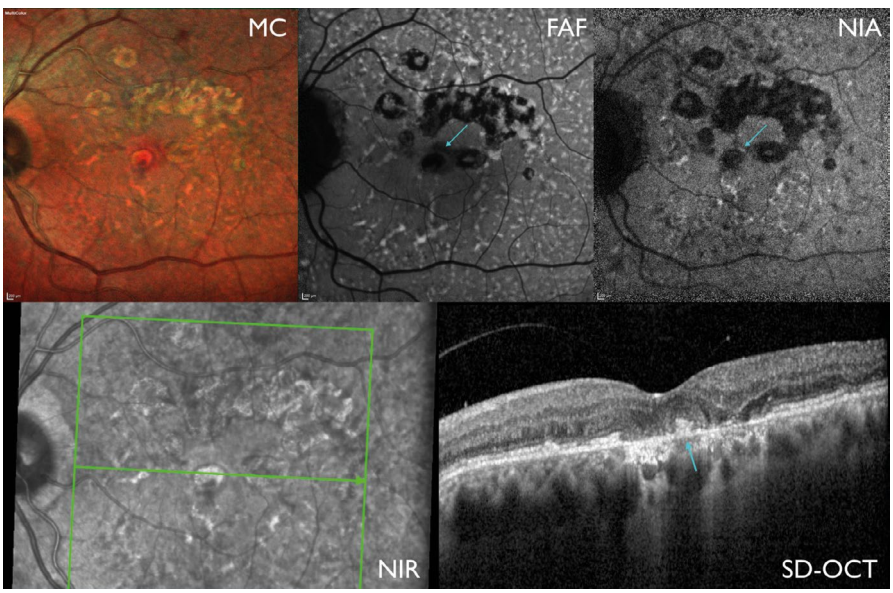

Abbildung 2: Retinale Bildgebung bei einer PRPH2-assoziierten Netzhautdystrophie mit ausgeprägten Makulaveränderungen. Auf dem MultiColor-Bild (links) ist die Fovea schwer zu definieren. In der FAF (Mitte) und NIA (rechts) sowie im SD-OCT (unten) sind die Reste der erhaltenen fovealen Zapfen und des korrespondierenden retinalen Pigmentepithels mit Pfeilen markiert. Der Einzeloptotypenvisus an diesem Auge beträgt 0,5.

Indikationsstellung

Neben der biomikroskopischen Untersuchung sollte die Diagnostik vor einer Kataraktoperation bei IRD mittels Perimetrie sowie einer invasiven retinalen Bildgebung mittels Fundusautofluoreszenz (FAF) und optischer Kohärenztomografie (OCT) erfolgen. Wenn möglich, ist auch eine Nahinfrarot-Autofluoreszenz (NIA) sinnvoll, die eine höhere Sensitivität aufweist. Die Kombination dieser Untersuchungen erlaubt eine Abschätzung der retinalen Struktur und Funktion. Der Visus allein ist insbesondere bei einer Sehschärfe im Low-Vision-Bereich kein verlässlicher Parameter für die Vorhersage der postoperativen Funktion [9].

Die Katarakt bei Retinitis pigmentosa und Atrophia gyrata entwickelt sich bei 97 % der Patienten [9] als zentrale hintere Schalentrübung (Abbildung 1), die auch bei geringer Ausprägung zu einer Kontrastminderung und erhöhter Blendempfindlichkeit und später auch Visusminderung führt. Dabei kann die erhöhte Blendempfindlichkeit die Patienten im täglichen Leben deutlich stärker beeinträchtigen als die Visusminderung [25]. Liegt eine solche Beeinträchtigung vor, ist auch bei geringer Ausprägung der Katarakt eine Operation sinnvoll [13].

Bei einem Teil der Augen ist es aber sowohl für den Operateur als auch den Patienten schwierig, zwischen Katarakt- und IRD-bedingten Ursachen einer Sehstörung zu differenzieren. Sind bei Untersuchungen des zentralen Gesichtsfelds sowie den Ergebnissen von FAF, NIA und OCT keine oder nur geringe Veränderungen zentral erkennbar (keine Veränderungen des retinalen Pigmentepithels in FAF oder NIA zentral, eine intakte ellipsoide Zone im OCT), ist die Prognose für eine deutliche Visusbesserung gut [5, 8, 13, 19, 21, 27]. Ist die Fovea in diesen Untersuchungen verändert (Abbildung 2), hilft manchmal die

Anamnese zu Verlauf und Art der Beschwerden, um zu erkennen, welche Ursache der Sehstörung überwiegt.
Letztlich lässt sich dies jedoch nicht immer entscheiden. Daher ist vor der Operation ausführlich zu erörtern, welche Erwartungen von Seiten des Patienten an das Operationsergebnis gestellt werden, und welche Chancen aufgrund der präoperativen Diagnostik bestehen, dieses Ergebnis zu erreichen. Auch bei Kataraktoperationen aufgrund einer IRD sind falschen Erwartungen der Hauptgrund für enttäuschte Patienten. Bei guter Patientenführung lässt sich eine Zufriedenheit mit dem operativen Ergebnis zwischen 93,3 – 96,0 % erreichen [7, 13]. Eine Verbesserung des Kontrastsehens, eine reduzierte Blendungsempfindlichkeit oder ein verbessertes Farbensehen können bei fortgeschrittener IRD mit einem Visus von weniger als 0,05 die Lebensqualität für den Patienten erheblich verbessern [7, 9, 13], so z. B. in Bezug auf die Orientierung in der Umgebung oder die Erkennung elektronischer Hilfsmittel und anderer Low-Vision-Hilfsmittel [16].
Eine Studie mit Langzeitnachuntersuchung von im Mittel 6,9 Jahren an Augen mit fortgeschrittener Retinitis pigmentosa beschreibt, dass eine einmal erreichte Visusbesserung in der Regel über viele Jahre erhalten bleibt [5]. Außerdem konnte durch Langzeitstudien bewiesen werden, dass eine Kataraktoperation nicht zu einer Beschleunigung des Krankheitsverlaufs der IRD führt [8].
Wenn Operateur und Patient unsicher über eine mögliche Besserung sind, empfehlen wir die Operation zunächst nur am Auge mit der stärker ausgeprägten Katarakt. Nur in Einzelfällen verzichten die Patienten auf die Operation am zweiten Auge.
Stellt sich ein Patient, dessen IRD noch nicht im Detail abgeklärt ist, zur Kataraktoperation vor, sollte ihm eine weitere Abklärung einschließlich einer molekulargenetischen Diagnostik empfohlen werden. Hiermit können IRD-Patienten identifiziert werden, für die eine medikamentöse oder Gentherapie verfügbar ist.

Operationsplanung

Für die Planung einer Kataraktoperation bei einer hereditären Netzhautdystrophie sind drei Aspekte im Vorfeld zu beachten: das Vorhandensein eines zystoiden Makulaödems, das Vorliegen von Zonuladefekten und die Wahl der Intraokularlinse (IOL).
Wichtig ist es auch, präoperativ das Vorliegen eines zystoiden Makulaödems (ZMÖ) mit einer OCT abzuklären. Bei bis zu 50 % der Patienten, die an einer Retinitis pigmentosa erkrankt sind, liegt ein ZMÖ vor, bei der Atrophia gyrata sogar noch häufiger. Ein ZMÖ ist aber auch bei anderen IRD möglich. Bei einem ausgeprägten ZMÖ ist zunächst eine Vorbehandlung mit lokalen oder systemischen Karboanhydrasehemmern empfehlenswert, um postoperativ eine weitere Verschlechterung zu vermeiden. Einen gesicherten Beleg für die Sinnhaftigkeit dieses Vorgehen gibt es nicht, da die Zahl der Patienten mit IRD und ZMÖ in den oben erwähnten Studien begrenzt war. Da ein ZMÖ sowohl unter der oben genannten Therapie als auch unter der Langzeitbehandlung mit intravitrealen Kortikoiden persistieren kann, ist es kein mittelfristiger Hinderungsgrund für eine Kataraktoperation.
Nicht selten entsteht an Augen mit einer IRD eine sekundäre epiretinale Gliose. Diese kommt eher durch die Verdünnung der Netzhaut zustande und ist in den allermeisten Fällen nicht traktiv. Eine Vitrektomie ist nicht indiziert, denn ein Membranpeeling, dass zu zusätzlichen Innenschichtschäden führen kann, kann nachteilig sein und sollte eher vermieden werden.
Im Rahmen der präoperativen Diagnostik sollte bei Patienten mit Retinitis pigmentosa und Atrophia gyrata außerdem darauf geachtet werden, ob sich an der Spaltlampe oder auch im Ultraschall Hinweise auf eine bewegliche Linse mit Zonuladefekten ergeben.
Die Implantation einer IOL ermöglicht auch die Korrektur vorhandener Refraktionsfehler, die häufig bei IRD auftreten. Insbesondere besteht nicht selten ein höherer Astigmatismus, sodass monofokale torische IOL sinnvoll sein können, wenn keine lockere Zonula vorliegt. Die Indikation für multifokale oder EDOF-Linsen („Enhanced Depth of Focus“) hängt im Einzelfall davon ab, inwieweit eine makuläre Beteiligung vorliegt oder zu befürchten ist.

Operationsdurchführung

Inwieweit das Licht während der Operation potentiell schädlich ist, lässt sich aufgrund der Seltenheit der IRD und der variablen individuellen Umstände beim Patienten und den Operationsräumen nicht sicher belegen. Während einige Autoren berichten, die Lichtintensität während der Operation um zirka 15 % reduziert zu haben [27], finden sich bei anderen Autoren keine Hinweise dazu. Es ist aber sicher sinnvoll, dass Kataraktoperationen bei allen IRD von einem erfahrenen Operateur durchgeführt werden, um das Risiko einer Lichtschädigung soweit wie möglich zu minimieren.
Besondere Überlegungen zur Operationsdurchführung betreffen nur Patienten mit Retinitis pigmentosa und Atrophia gyrata. Bei diesen wird kontrovers diskutiert, ob der Einsatz eines Kapselspannringes zur Verhinderung einer raschen Kapselschrumpfung sinnvoll ist und einer späteren Dislokation der Linse im Kapselsack vorbeugt. Eine Dislokation ist in den größeren Studien nur bei wenigen Augen aufgetreten.

Ein klarer Vorteil für die Verwendung von Kapselspannringen ist damit nicht zu belegen und aufgrund der begrenzten Patientenzahl auch schwer zu evaluieren [4]. Andere Autoren empfehlen einen Kapselspannring nur bei Vorliegen von Zonuladefekten [9]. Auch bei sorgfältiger präoperativer Diagnostik sollte man darauf vorbereitet sein, intraoperativ durch eine lockere Zonula überrascht zu werden, in verschiedenen Studien lag bei 10% der Patienten eine lockere Zonula vor [7, 9]. Ist eine IOL-Implantation in den Kapselsack nicht möglich, erscheint die Fixation der IOL an Sklera oder Iris sinnvoll [9], denn eine Implantation in den Sulkus erhöht das Risiko der späteren Subluxation (Abbildung 3).
Eine intraoperative Miosis mit der Notwendigkeit von pupillenerweiternden Maßnahmen tritt sehr selten auf [7].

Postoperative Kurzzeitkomplikationen

Häufiger tritt nach einer Kataraktoperation bei IRD ein ZMÖ auf, insbesondere dann, wenn schon präoperativ ein ZMÖ bestand. Bei der Behandlung eines ZMÖ bei IRD sind lokale oder systemische Karboanhydrasehemmer effektiv. Ob lokal oder systemisch ist davon abhängig, welche unerwünschten Arzneimittelnebenwirkungen der Patient als unangenehmer empfindet (z. B. topisch: Brennen, systemisch: Geschmacksveränderung).

Postoperative Langzeitkomplikationen

Bei den meisten IRD sind keine besonderen Komplikationen im Langzeitverlauf zu erwarten. Nur bei Retinitis pigmentosa [1, 4, 9, 13, 18, 20, 23] und Atrophia gyrata [15, 24] treten drei Langzeitkomplikationen häufiger auf: die Entwicklung eines Nachstars, eine Schrumpfung der Kapsel mit anteriorer Kapselfibrose sowie eine Dislokation der IOL innerhalb des Kapselsacks.

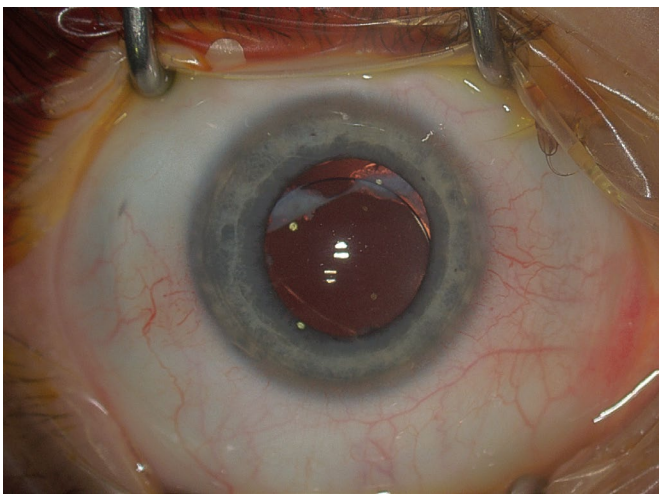

Abbildung 3: Dislokation einer sulcusfixierten IOL nach unten bei einem Patienten mit Retinitis pigmentosa.

Die Angaben zur Häufigkeit eines Nachstars bei Patienten mit ansonsten gesunden Augen variieren zwischen 14 und 32,7 % nach 5 Jahren [1, 17] und sind abhängig von den verwendeten IOL, der Nachbeobachtungszeit und der Definition des Nachstars: Wird jeglicher Nachstar einbezogen, nur der subjektiv als störend empfundene oder nur ein mit dem Nd:YAG-Laser behandelter Nachstar?
Bei Retinitis pigmentosa wird eine Nachstarhäufigkeit von 63 – 95 % angegeben [1, 8, 9, 13]. Es wird spekuliert, dass die besondere Art der Linsentrübung (vorwiegend mit einem hinteren Polstar), das jüngere Alter zum Zeitpunkt der Operation und auch die erhöhte Präsenz von entzündlichen Transmittern im Rahmen der degenerativen Prozesse bei der IRD zu dieser höheren Frequenz beitragen. Eine Nd:YAG-Laserbehandlung ist indiziert, wobei auch darüber diskutiert wird, ob diese reaktiv eine Kapselschrumpfung begünstig. Es wurden einige Fälle mit ausgeprägter Kapselschrumpfung und anteriorer Kapselphimose beschrieben [9, 12, 13, 22, 23, 27]. Es ist schwierig zu ermessen, bei wie vielen Patienten mit IRD nach Kataraktoperation ein solches Problem auftritt. In einigen Studien wird von 23,2 – 45,2 % gesprochen [12, 27], in anderen Studien wurde das Phänomen deutlich seltener beobachtet. Auch hierbei sind Dauer der Nachbeobachtung und wahrscheinlich die Definiton der Kapselschrumpfung variabel. Für Augen ohne IRD wurde eine Frequenz von 4,6 % angegeben [12]. Da eine massive Kapselschrumpfung eine Dislokation der IOL begünstigen kann, wird wie schon erwähnt diskutiert, intraoperativ einen Kapselspannring einzusetzen, wobei auch dieser die Probleme nicht immer verhindert [4, 23, 24]. Eine anteriore Kapsulotomie zur Entlastung der Traktion in der Kapsel ist in solchen Fällen indiziert [22].
Weiterhin kann eine Subluxation der IOL mit dem Kapselsack in die Vorderkammer oder den Glaskörperraum auftreten [4, 9, 13, 15, 18, 20, 24]. Diese ist meist verbunden mit einer Kapselschrumpfung. Bei diesen Augen waren nicht immer Zonuladefekte direkt während der Operation aufgefallen. Das Risiko einer Subluxation beträgt für gesunde Augen 0,1 % nach 10 Jahren und 1,7 % nach 25 Jahren. Nach der Pseudoexfoliation (zirka 50 % der Augen) gehört die Retinitis pigmentosa zur der häufigsten weiteren Ursache (5 – 10 % der Augen) für eine Subluxation oder kompletten Luxation der IOL [1, 3, 12]. In dieser Situation hilft nur die IOL-Entfernung und sekundäre IOL-Implantation entsprechend der jeweils favorisierten Technik mit Iris- oder Sklerafixation.

Netzhautablösungen nicht häufiger

Aufgrund der bei Retinitis pigmentosa häufigeren Myopie, dem jüngeren Alter zum Operationszeitpunkt sowie der häufiger auftretenden Komplikation einer IOL-Luxation wäre zu befürchten, dass diese Patienten auch ein erhöhtes Risiko für eine Netzhautablösung haben. Dafür gibt es jedoch keine Hinweise. In einer großen Studie mit 28 622 an Retinitis pigmentosa leidenden Patienten kam es nur bei 17 Patienten zu einer Netzhautablösung, bei 3 davon war bereits eine Kataraktoperation durchgeführt worden [6]. Die Erfolgsrate der Operationen betrug 91 %. Das Risiko einer Netzhautablösung auch nach Kataraktoperation scheint bei Retinitis pigmentosa eher niedrig zu sein, möglicherweise entsteht durch die Netzhautatrophie eine stärkere Adhärenz der Netzhaut am retinalen Pigmentepithel.

Literatur

1. *Ando H, Ando N, Oshika R (2003)* Cumulative probability of neodymium: YAG laser osterior capsulotomy after phacoemulsification. J Cataract Refract Surg 29: 2148 – 2154
2. *Araújo JR, Tavares-Ferreira J, Estrela-Silva S et al (2018)* Wagner syndrome: anatomic, functional and genetic characterization of a Portuguese family. Graefes Arch Clin Exp Ophthalmol 256: 163 – 171
3. *Ascaso FJ, Huerva V, Grzybowski A (2015)* Epdiemiology, etology, and prevention of late IOL-capsular bag complex dislocation: review of the literature. J Ophthalmol 2015: 805706
4. *Bayyoud T, Bartz-Schmidt KU, Yoeruek E (2013)* Long-term clinical results after cataract surgery with and without capsular tension ring in patients with retinitis pigmentosa: a retrospective study. BMJ Open 3: e002616
5. *Chan TCY, Lam SC, Mohamed S, Wong RLM (2017)* Survival analysis of visual improvement after cataract surgery in advanced retinitis pigmentosa. Eye 31: 1747 – 1748
6. *Dave VP, Jalalai S, Nayaka A et al (2016)* Clinical presentations and outcomes of rhegmatogenous retinal detachment in retinitis pigmentosa. Retina 36: 1345 – 1348
7. *Davies EC, Pineda II R (2017)* Cataract surgery outcomes and complications in retinal dystrophy patients. Can J Ophthalmol 52: 543 – 547
8. *De Rojas JO, Schuerch K, Mathews PM et al(2017)* Evaluating structural progression of retinitis pigmentosa after cataract surgery. Am J Ophthalmol 180: 117 – 123
9. *Dikopf MS, Chow CC, Mieler WF, Yuchen E (2013)* Cataract extraction outcomes and the prevalence of zonular insufficiency in retinitis pigmentosa. Am J Ophthalmol 156: 82 – 88
10. *Garcia-Martin E, Rodriguez-Mena D, Dolz I et al (2013)* Influence of cataract surgery on optical coherence tomography and neurophysiology measurement in patients with retinitis pigmentosa. Am J Ophthalmol 156: 293 – 303
11. *Hanany M, Rivolta C, Sharon D (2020)* Worldwide carrier frequency and genetic prevalence of autosomal recessive inherited retinal diseases. PNAS 117: 2710 – 2716
12. *Hayashi K, Hirata A, Hayashi H (2007)* Possible predisposing factors for in-the-bag and out-the-bag intraocular lens dislocation and outcomes of intraocular lens exchange surgery. Ophthalmology 114: 969 – 975
13. *Jackson H, Garway-Heath D, Rosen P et al (2001)* Outcome of cataract surgery in patients with retinitis pigmentosa. Br J Ophthalmol 85: 936 – 938
14. *Kellner U, Kellner S, Saleh M et al (2020)* Hereditäre Netzhautdystrophien: Kombination ophthalmologischer Methoden zur Optimierung des Readout. Klin Monatsbl Augenheilkd 237: 275 – 287
15. *Kinori M, Desatnik H, Moisseiev J (2012)* Bilateral spontaneous dislocation of posterior chamber intraocular lens in a patient with gyrate atrophy. Indian J Ophthalmol 60: 133 – 134
16. *Kuo IC, Bromann AT, Massof RW, Park W (2011)* The impact of cataract surgery on patients from a low-vision clinic. Can J Ophthalmol 46: 391 – 398
17. *Lavanya R, Wong TY, Aung T et al (2009)* Prevalence of cataract surgery and post-surgical visual outcomes in an urban Asian population: the Singapore Malay Eye Study. Br J Ophthalmol 93: 299 – 304
18. *Lee HJ, Seong-Hee M, Kim TY (2004)* Bilateral spontaneous dislocation of intraocular lenses within the capsular bag in a retinitis pigmentosa patient. Korean J Ophthalmol 18: 52 – 57
19. *Mao J, Fang D, Chen Y et al (2018)* Prediction of visual acuity after cataract surgery using optical coherence tomography findings in eyes with retinitis pigmentosa. Ophthalmic Surg Lasers Imaging Retina 4: 587 – 594
20. *Matsumoto M, Yamada K, Uematsu M et al (2012)* Spontaneous dislocation of in-the-bag intraocular lens primarily in case with prior vitrectomy. Eur J Ophthalmol 22: 363 – 367
21. *Nakamura Y, Mitamura Y, Hagiwara A et al (2015)* Relationship between retinal microstructures and visual acuity after cataract surgery in patients with retinitis pigmentosa. Br J Ophthalmol 99: 946 – 950
22. *Nikpoor N, Stone DU (2010)* Papid capsular phimosis in retinitis pigmentosa. Ophthalmic Surg Lasers Imaging 41: 1 – 3
23. *Sudhir RR, Srinivas KR (2001)* Capsulorhexis phimosis in retinitis pigmentosa despite capsular tension ring implantation. J Cataract Refract Surg 27: 1691 – 1694
24. *Tsilou E, Rubin BI, Abraham FA, Kaiser-Kupfer M (2004)* Bilateral late posterior chamber intraocular lens dislocation with the capsular bag in a patient with gyrate atrophy. J Cataract Refract Surg 30: 1593 – 1594
25. *Van Bree MCJ, Pieerache L, Zijlmans BLM et al (2017)* Straylight as an indicator for cataract extraction in patients with retinal dystrophy. Ophthalmology Retina 1: 531 – 544
26. *Voermans NC, Erasmus CE, Ockeloen CW et al (2015)* Primary cataract as a key to recognition of myotonic dystrophy type 1. Eur J Ophthalmol 25: e46 – e49
27. *Yoshida N, Ikeda Y, Murakami Y et al (2015)* Factors affecting visual acuity after cataract surgery in patients with retinitis pigmentosa. Ophthalmology 122: 903 – 908

Korrespondenzadresse:
Prof. Dr. med. Ulrich Kellner
Zentrum für seltene Netzhauterkrankungen
AugenZentrum Siegburg
MVZ Augenärztliches Diagnostik- und Therapiecentrum Siegburg GmbH
Europaplatz 3, 53721 Siegburg
kellneru@mac.com

Visusrelevante Rotation bei torischer EDOF-Linse äußerst selten

→ Eine Option zur refraktivchirurgischen Korrektur der Presbyopie, die sich in jüngster Zeit etabliert hat, ist die Implantation einer EDOF-Intraokularlinse („extended depth of focus") bei der Kataraktoperation. Besteht ein signifikanter Astigmatismus, gibt es im Wesentlichen zwei Möglichkeiten, diesen während des Eingriffs zu beheben: Durch relaxierende Inzisionen (korneal oder limbal) oder die Implantation einer torischen Intraokularlinse (IOL). Essentiell für die optimale Wirkung einer solchen Kunstlinse und damit für die postoperative Patientenzufriedenheit ist deren Rotationsstabilität nach der Implantation. Man geht davon aus, dass mit jedem Grad der Achsabweichung der IOL von der Achse des Astigmatismus die korrigierende Effizienz der IOL um 3 % abnimmt. Für Studien zur Rotationsstabilität torischer IOL gilt die Richtlinie, dass von einer Rotationsstabilität gesprochen werden kann, wenn bei mindestens zwei Kontrolluntersuchungen 90 % der implantierten torischen Linsen um nicht mehr als 5° von der Zielachse abweichen. Diese Bedingung erfüllt nach einer neuen, von mehreren amerikanischen Augenkliniken durchgeführten Studie eine torische EDOF-IOL (Tecnis Symfony Toric, Johnson & Johnson), deren Lage in insgesamt 150 Augen am ersten postoperativen Tag, nach einem Monat und nach drei Monaten überprüft wurde. Die Evaluation geschah mit an der Spaltlampe aufgenommenen Fotos, die teilweise (bei etwa zwei Drittel der Patienten) noch mit einer Software zur Bildanalyse bearbeitet wurden. Mit der letzteren, etwas genaueren Methode, wurde nach einem Tag bei 98 % der implantierten torischen IOL eine Rotationsstabilität mit einer Abweichung von 5° und weniger gemessen. Nach einem Monat war dies bei 98 %, nach drei Monaten bei 99 % der IOL der Fall. Die Beurteilung nur anhand des Spaltlampenfotos ergab in den gleichen Zeiträumen Werte von 90, 89 und 92 %. Bei zwei Augen (1,3 %) lag am ersten postoperativen Tag eine so erhebliche Rotation der Linse vor, dass eine Reorientierung erfolgte; ein weiteres Auge erforderte diese Intervention nach einem Monat. *Ronald. D. Gerste*

Sandoval HP et al (2020) Evaluating rotational stability of an extended depth of focus toric intraocular lens using a slit lamp and image-based analysis. Clin Ophthalmol 14: 2405 – 2410

9. Bayerische Herbstakademie

Die Veranstaltung findet in diesem Jahr in den neuen, großzügigen Veranstaltungsräumen der Bachmair Arena mit je 1.300 m² und 900 m² statt. Diese Raumgrößen ermöglichen es, alle Vorgaben des Bayerischen Gesundheitsministeriums bezüglich SARS-CoV-2 einzuhalten.

Termin: Freitag, 16. Oktober 2020
Samstag, 17. Oktober 2020

Ort: Tagungshotel Bachmair ****
83700 Weissach (Rottach-Egern)

Zur Programmübersicht:
www.bayerische–herbstakademie.de

QR-Code zur direkten Online-Anmeldung via Smartphone:

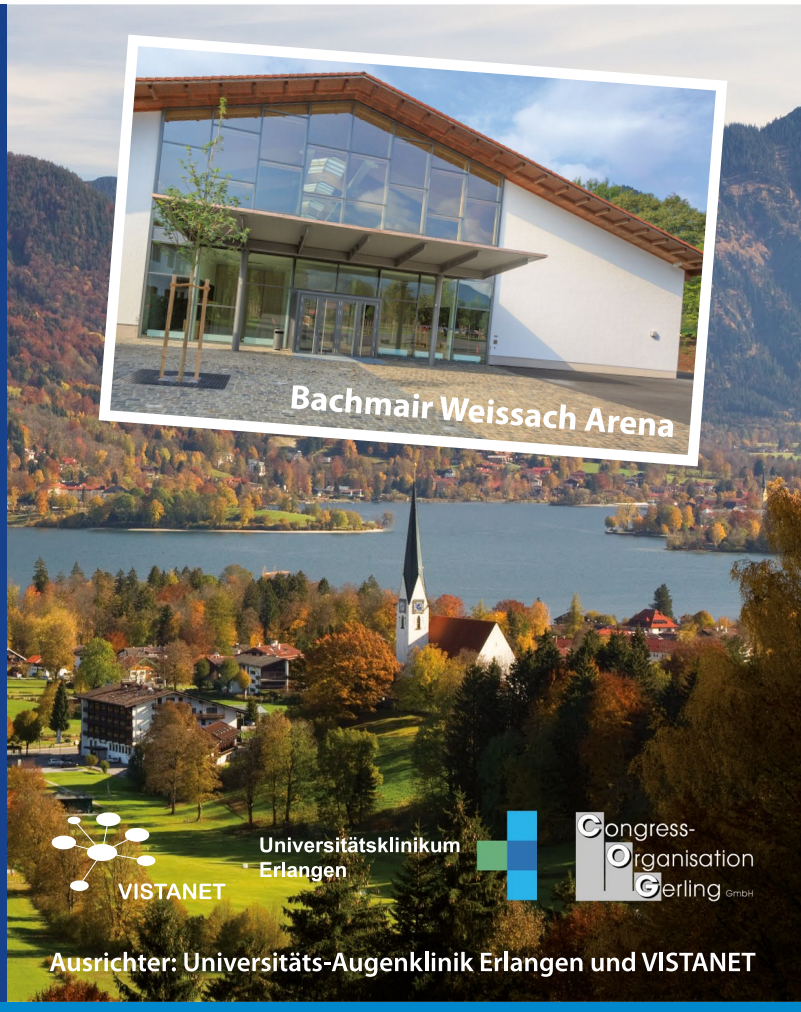

Aktuelle Hornhautchirurgie – der Blick durch das andere Mikroskop: DALK

(Current corneal surgery – the view through the other microscope: DALK)

Elisabeth M. Messmer
München

→ **Zusammenfassung: Bei der „Deep Anterior Lamellar Keratoplasty" (DALK) wird das zentrale korneale Stroma entfernt und die Descemet'sche Membran und das Empfängerendothel erhalten. Sie wird bei Stromaerkrankungen der Hornhaut wie Keratokonus, „stromalen" Dystrophien und nicht penetrierenden Hornhautnarben durchgeführt. Die DALK bietet eine Reihe von Vorteilen: Sie ist ein primär extraokuläres Operationsverfahren, es kommt zu einem minimalen Enothelzellverlust und es treten keine endothelialen Transplantatreaktionen auf. Trotzdem wird die DALK sowohl international als auch in Deutschland weit weniger häufig durchgeführt als perforierende Keratoplastiken oder posteriore lamelläre Keratoplastiken. Die histologische Gewebeaufarbeitung nach In-vitro-Untersuchungen im Rahmen der DALK sowie von in vivo explantiertem Hornhautgewebe bietet die einmalige Möglichkeit, typische Veränderungen durch die Pneumodissektion sowie die Dissektionsebene bei DALK zu analysieren und somit zur Qualitätskontrolle und Standardisierung des Operationsverfahrens beizutragen.**

OPHTHALMO-CHIRURGIE 32: 251 – 257 (2020)

→ **Summary: In „Deep Anterior Lamellar Keratoplasty" (DALK) the central corneal stroma is removed leaving behind the intact recipient's Descemet's membrane and the endothelium. It is indicated in stromal pathologies including keratoconus, „stromal" corneal dystrophies, and non-perforating corneal scars. DALK offers a number of advantages being a primary extraocular procedure with minimal endothelial cell loss and the absence of endothelial transplant reactions. Nevertheless, DALK is performed significantly less often than perforating keratoplasties and posterior lamellar keratoplasties internationally and nationally. Histological work-up of tissue following DALK in vitro studies and in vivo explanted corneal tissue offers the unique possibility to disclose typical changes induced by pneumodissection and analyze the dissection plane in DALK for quality control and to standardize DALK surgery.**

OPHTHALMO-CHIRURGIE 32: 251 – 257 (2020)

Einleitung

Die tiefe anteriore lamelläre Keratoplastik („Deep Anterior Lamellar Keratoplasty", DALK) wird zur visuellen Rehabilitation bei stromalen Erkrankungen der Hornhaut wie dem Keratokonus, Hornhautdystrophien und postinfektiösen sowie posttraumatischen nicht perforierenden Narben durchgeführt [15, 29, 36]. Obwohl die DALK im Vergleich zur perforierenden Keratoplastik eine Reihe von Vorteilen bietet, hat sie sich weder international noch in Deutschland durchgesetzt. In Deutschland lagen 2018 die Operationszahlen für die DALK mit 277 Eingriffen (3 %) weit abgeschlagen hinter den perforierenden Keratoplastiken (3 273 Eingriffe; 36 %) und den endothelialen Keratoplastiken (5 602 Eingriffe; 61 %) zurück (Deutsches Keratoplastikregister 2018*). Ökonomische Überlegungen, lange Operationszeiten und eine gewisse Lernkurve dürften hierfür verantwortlich sein [37].

DALK: Operationstechnik und postoperative Ergebnisse

Bei der DALK wird das zentrale korneale Stroma unter Erhalt der Descemet'schen Membran und dem Empfängerendothel entfernt. Hieraus ergeben sich verschiedene Vorteile [29]:

→ extraokuläres Operationsverfahren,
→ postoperativ stabiler Bulbus mit erhöhter Resistenz gegenüber stumpfem Trauma,

* https://www.dog.org/wp-content/uploads/2010/02/KPL-Register-2018-f%C3%BCr-DOG-WEBSITE.pdf

→ minimaler Endothelzellverlust,
→ keine endothelialen Immunreaktionen,
→ evtl. schnellere Fadenentfernung,
→ evtl. kürzere postoperative Behandlungszeit mit Kortikosteroiden.

Eine Reihe von Operationstechniken zur Durchführung der DALK wurden bereits publiziert. Sugita und Kondo beschrieben eine direkte Dissektion nach partieller Trepanation mit manueller Entfernung der vorderen ⅔ des Hornhautstromas. Darauf folgte eine Flüssigkeitsinjektion in das verbliebene Stroma und die schichtweise Präparation der tiefen Stromaschichten mit dem Spatel sowie die Exposition von 5 mm zentraler Descemet'scher Membran nach Hydrodelamination [34]. Anwar et al. führten zunächst eine partielle Trepanation durch, bevor sie mit Hilfe einer Luftinjektion (Pneumodissektion) eine sogenannte „big bubble" induzierten. Auf diese Weise wird die Entfernung des Stromas erleichtert [1]. Melles et al. schlugen die Präparation einer pankornealen, prädescemetalen Tasche vom Limbus ausgehend vor – mit anschließendem Auffüllen des Spalts mit viskoelastischer Substanz und einer Trepanation zur Entfernung des anterioren Stromas [24]. Die Verwendung einer intraoperativen optischen Kohärenztomografie zur Visualisierung aller Operationsschritte wie z. B. der Tiefenabschätzung der Nadelplatzierung zur Applikation der „big bubble", kann helfen, das operative Verfahren zu standardisieren und die Operation sicherer zu machen [2, 33]. Der Einsatz des Femtosekundenlasers zur Trepanation brachte bei der DALK im Rahmen eines fortgeschrittenen Keratokonus im Vergleich zur manuellen Trepanation keine statistisch signifikanten Vorteile hinsichtlich der anatomischen und funktionellen Ergebnisse [3].

Das postoperative Ergebnis ist sehr davon abhängig, ob die Descemet'sche Membran während der DALK freigelegt werden kann und wie viel posteriores Stroma verbleibt. Huang et al. berichteten, dass die präoperative Diagnose aufzeigen kann, wie gut sich die Descemet'sche Membran im Rahmen der Operation freilegen lässt: Zu 80,6 % bei fortgeschrittenem Keratokonus, zu 73,3 % nach Verätzung/Verbrennung, zu 71,4 % bei Hornhautdystrophie, zu 70,0 % bei Narben nach Herpes simplex Keratitis und zu 31,3 % bei Narben nach bakterieller Keratitis [15].

Auch das verwendete Transplantatgewebe spielt für das postoperative Ergebnis eine Rolle. Meist werden Spendertransplantate von Korneoskleralringen aus intermediären Aufbewahrungslösungen oder aus Organkulturmedien benutzt. Es kann aber auch lyophilisiertes, durch Kryolathe eingefrorenes oder mittels Glyzerin kryokonserviertes Hornhautgewebe benutzt werden. Das Spenderendothel des Transplantats wird grundsätzlich entfernt, um die Antigenlast des Gewebes zu verringern. Manche Chirurgen entfernen auch die Descemet'sche Membran. Eine Studie von Farias et al. fand keinen Unterschied zwischen lyphilisiertem Gewebe und Gewebe aus intermediärer Lagerung in der Aufbewahrungslösung Optisol GS auf das postoperative Ergebnis [8]. Feizi et al. fanden heraus, dass der Gebrauch von minderwertigem Spendergewebe die Rate von Epitheldefekten und Stromaödemen postoperativ signifikant erhöhte [9]. Die Qualität des Spendermaterials hatte jedoch keine Auswirkung auf die letztendliche Sehschärfe, die Refraktion und die Komplikationsrate nach DALK [9]. Das im Vorfeld erfolgte korneale Crosslinking bei Keratokonus scheint keinen negativen Effekt auf die Durchführung einer DALK zu haben [31].

In einer Metaanalyse aus dem Jahr 2011 legten Reinhart et al. dar, dass es beim Vergleich der perforierenden Keratoplastik und der DALK (mit minimalem residualem Empfängerstroma) keine signifikanten Unterschiede im korrigierten Visus, dem sphärischen Äquivalent und dem Astigmatismus gab [29]. Im Gegensatz dazu wiesen Chen et al. in ihrer Metaanalyse von 2016 einen besseren unkorrigierten und korrigierten Visus nach perforierender Keratoplastik im Vergleich zur DALK nach. Allerdings war die Anzahl der Patienten mit einem postoperativ bestkorrigierten Visus von ≥ 0,5 mit den beiden Operationstechniken nicht signifikant unterschiedlich [6]. Die Endothelzellzahl nach DALK stabilisierte sich nach 6 Monaten und war auch im Langzeitverlauf immer signifikant höher als nach perforierender Keratoplastik [6, 29, 30]. Die DALK-Gruppe zeigte im Vergleich zu den Patienten, die mit einer perforierenden Keratoplastik behandelt worden waren, signifikant weniger endotheliale Abstoßungsreaktionen und weniger immunologische Transplantatreaktionen insgesamt [6]. Die periphere und zentrale Hornhautsensibilität war nach DALK und perforierender Keratoplastik in beiden Gruppen deutlich herabgesetzt. Allerdings erholte sich die Augenoberfläche der Patienten nach DALK erheblich schneller als nach perforierender Keratoplastik [21].

Intraoperative Komplikationen bei DALK: Ruptur der Descemet'schen Membran

Die häufigste Komplikation der DALK ist die intraoperative Perforation der Descemet'schen Membran mit kleinen Rissen (≤ 1 mm) bis hin zu Makroperforationen. Während die DALK bei Mikroperforation meist als lamelläres Verfahren beendet werden kann, muss bei großen Descemet-Rissen die Konversion zur perforierenden Keratoplastik erfolgen. Für diesen Fall sollte ein hochwertiges (zweites) Transplantat vorrätig sein. Häufige Gründe für eine Ruptur der Descemet'schen Membran scheinen exzessive intrastromale Luftinsufflationen, chirurgische Manöver sowie die Ausbildung einer Typ 2 „big bubble"

zu sein [17, 19]. Bei der Typ 2 „big bubble" besteht die Hinterwand ausschließlich aus Descemet'scher Membran, während sie sich bei einer Typ 1 „big bubble" aus Descemet'scher Membran und Stromalamellen zusammensetzt [19]. In der Literatur werden intraoperative Perforationen mit rund 11,7 % häufig beschrieben, die intraoperative Konversion zur perforierenden Technik ist jedoch mit 2 % relativ niedrig [29].

Postoperative Komplikationen

Doppelte Vorderkammer

Eine doppelte Vorderkammer mit Abhebung der Descemet'schen Membran ist typischerweise die Folge einer Ruptur. Sie führt zur Visusminderung durch ein Transplantatödem. Eine doppelte Vorderkammer kann persistieren, wenn das Endothel vom Spendergewebe nicht entfernt wurde [22]. Therapiert wird mittels Injektion von Luft oder Gas in die Vorderkammer, die jedoch mit einem Endothelverlust verbunden sein kann [14, 15].

Interface-Komplikationen

Ein „Haze" oder eine Irregularität des Interface treten vor allem beim Verbleiben größerer prädescemetaler Stromareste beim Empfänger (Abbildung 1) sowie beim Verbleib von Descemet'scher Membran und Endothel beim Spender auf [10, 11, 29]. Sie können zu Blendung und Visusminderung führen. Diese Komplikation existiert bei Operationstechniken mit Freilegung der Descemet'schen Membran nicht. Interface-Debris, Blutungen, Vaskularisation, mikrobielle Infektionen und Epitheleinwachsungen sind seltene Interface-Komplikationen nach DALK. Auch verbliebenes Viskoelastikum im Interface kann zu postoperativen Komplikationen wie einem Transplantatödem und -versagen führen [24].

Falten der Descemet'schen Membran

Descemet-Falten treten postoperativ v. a. bei fortgeschrittenem Keratokonus auf und sind Zeichen der Kompression des Konus durch das Transplantat. Sie können zu Blendung und einem reduzierten Visus führen. Durch eine intraoperative Manipulation des Transplantats und Verlegung der Falten aus der visuellen Achse kann diese Komplikation reduziert werden [25].

Vorzeitige Fadenlockerung

Huang et al. beschrieben eine vorzeitige Fadenlockerung nach DALK zwischen dem 4. und 7. postoperativen Monat bei 23,8 % ihrer Patienten [15]. Das durch die „big bubble"-Technik induzierte Luftemphysem (Abbildung 2, 3), das auch das Empfängerbett betrifft, und zu einer reduzierten Resistenz gegenüber der Zugspannung nach Resorption der Luft führt, könnte eine Erklärung für diese Komplikation sein [4].

Stromale Abstoßungsreaktion

Aufgrund des Verbleibs des Empfängerendothels kann es nicht zu endothelialen Abstoßungsreaktionen kommen, allerdings treten stromale Abstoßungsreaktionen recht häufig auf und werden nicht selten übersehen. Sie können bei ausbleibender Therapie zum Endothelzellverlust sowie zum Transplantatversagen führen [15, 28]. Während in vielen Publikationen die Inzidenz von stromalen Abstoßungsreaktionen mit 2 – 12 % als niedrig angegeben wird [12, 27, 38], beschrieben Olson et al. eine stromale Abstoßungreaktion bei 25 % ihrer DALK-Pa-

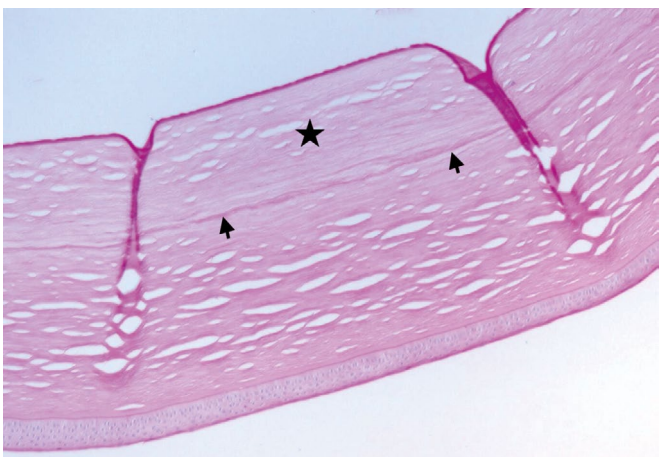

Abbildung 1: Histologisches Präparat nach DALK im Rahmen einer perforierenden Keratoplastik bei tiefstromaler Narbenbildung im Bereich des stromalen Interface (Pfeil). Breite prädescemetale Stromalamelle des Empfängers (*). PAS-Färbung 10-fach

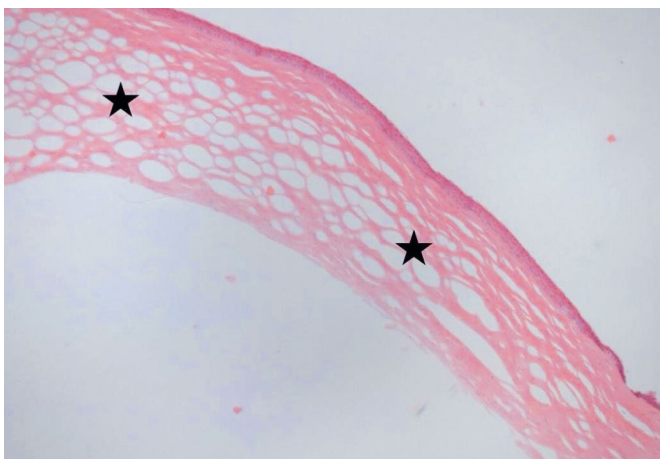

Abbildung 2: Histopathologisches Präparat von postinfektiöser Hornhautnarbe nach DALK–Präparation mit „big bubble". Vorderes Hornhautstroma mit intrastromalem Luftemphysem (*). HE-Färbung 5-fach

tienten [28]. Klinische Zeichen sind ein akutes, meist umschriebenes Stromaödem, teilweise verbunden mit einem Epithelödem und/oder peripherer stromaler Vaskularisation. Die Beschwerden der Patienten sind relativ unspezifisch – wie leichte Photophobie, Augenirritation und Epiphora – und treten typischerweise in den ersten 12 Monaten nach DALK auf [26, 28]. Die Patienten sprechen gut auf topische Kortikosteroide an [26, 28]. Daher scheint auch für die DALK ein ähnliches Protokoll zum postoperativen, langsamen Ausschleichen der topischen Kortikosteroide empfehlenswert wie für die perforierende Keratoplastik [28].

Histologie nach DALK – der Blick durch das andere Mikroskop

Die histologische Untersuchung des Hornhautexplantats nach einer DALK ist aus verschiedenen Gründen sinnvoll:

→ zur Diagnosesicherung,
→ zur Erstellung einer klinisch-pathologischen Korrelation bei nicht bekannter/unsicherer Diagnose,
→ um die Pathogenese der Hornhauterkrankung zu verstehen und nicht zuletzt
→ um die Qualität der DALK-Chirurgie zu verbessern.

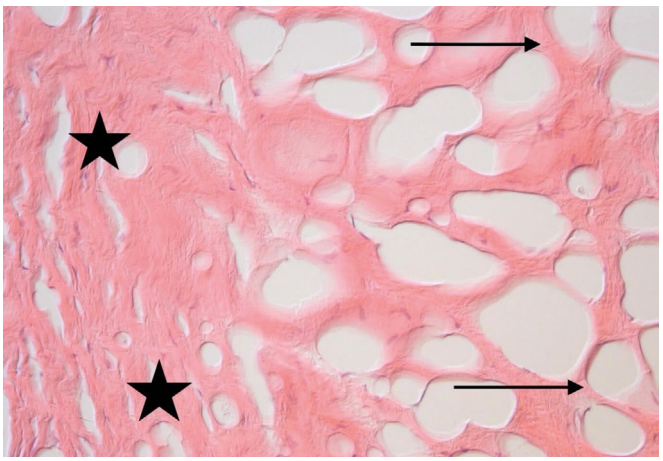

Abbildung 3: Intrastromales Luftemphysem nach DALK-Präparation im vorderen Stroma mit kleinen Blasen (*), im hinteren Stroma großblasig (Pfeile). HE-Färbung 20-fach

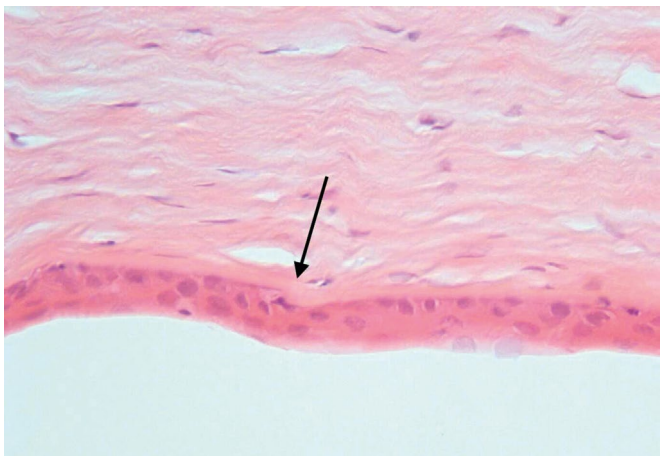

Abbildung 4: Histologisches Präparat bei Keratokonus. Typischer Bruch der Bowman-Lamelle (Pfeil). HE-Färbung 40-fach

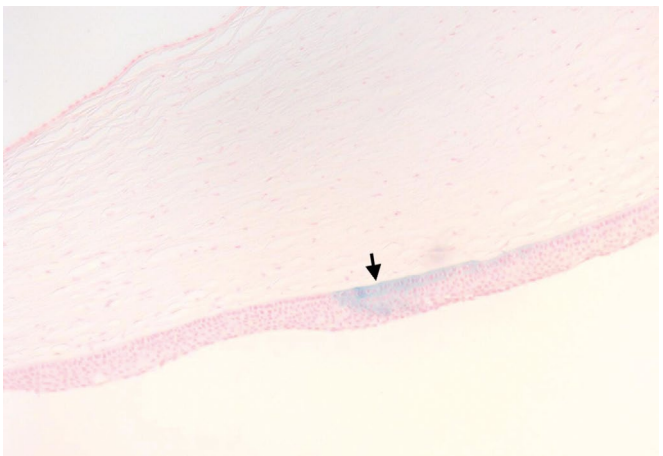

Abbildung 5: Histologisches Präparat bei Keratokonus. Eisenablagerungen im Bereich der epithelialen Basalmembran und intraepithelial (klinisch Fleischer'scher Ring) (Pfeil). Berliner-Blau-Reaktion 10-fach

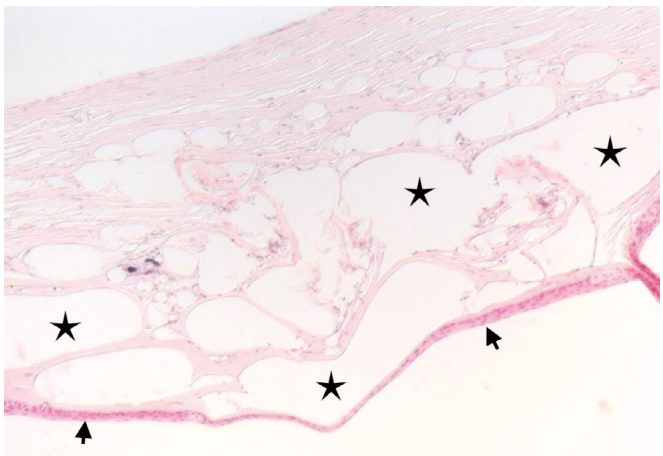

Abbildung 6: Histologisches Präparat bei intrastromaler Silikonölphagozytose der Hornhaut. Epithel (Pfeil), intrastromale Silikonölzysten (*); HE-Färbung 10-fach

Stromales Emphysem

Die histopathologischen Charakteristika von Hornhauterkrankungen können sich durch die DALK-Technik komplett ändern und dem Histopathologen erhebliche Schwierigkeiten bereiten. Durch die Luftinsufflation bei der „big bubble"-Technik entstehen Artefakte und die Integrität des Hornauttrepanats geht verloren [35]. Ting et al. beschrieben ein korneales stromales Emphysem bei 58,2 % der DALK-Explantate (Abbildungen 2, 3) sowie ein epitheliales Hornhautödem – ähnlich wie bei der bullösen Keratopathie – bei 5,3 % der Gewebe. Bei 7,4 % der DALK-Trepanate bei Keratokonus treten die typischen histopathologischen Zeichen wie Hornhautstromaverdünnung, Brüche der Bowman-Lamelle (Abbildung 4) und Eisenablagerungen im Epithel und der epithelialen Basalmembran (Abbildung 5) nicht auf – im Vergleich dazu nur bei 1,6 % der Patienten nach perforierender Keratoplastik [35]. Auch Lim et al. beschrieben die multiplen intrastromalen Räume mit Verbreiterung des kornealen Stromas, die die typische Verdünnung des parazentralen Hornhautstromas bei Keratokonus maskierten [20]. Das intrastromale Emphysem zeigt sich vor allem in den mittleren und posterioren Stromaschichten und kann bis zum Schlemm'schen Kanal reichen [4, 18]. Dies könnte für den Übertritt von Luft in die Vorderkammer auch ohne Perforation der Descemet'schen Membran verantwortlich sein [18]. Braun et al. berichteten, dass die intrastromale Luft im Bereich der inneren Stromaschichten bis zu 39 % des stromalen Volumens einnehmen kann und sich dort signifikant größere Luftblasen bilden als in den äußeren Stromaschichten. Die Luftblasen sind typischerweise rund und von einer CD68-negativen kollagenen Pseudokapsel umhüllt [4] – im Gegensatz zu intrastromalem Silikonöl, das typischerweise von CD68-positiven Makrophagen als Ausdruck der Phagozytose umgeben ist [5] (Abbildung 6).

Dissektionsebene bei DALK

Die Dissektionsebene bei DALK ist intraoperativ am Operationsmikroskop oft nur schwer bis gar nicht abzuschätzen. Durch Untersuchungen nach DALK an Spenderaugen in der künstlichen Vorderkammer sowie durch die histologische Aufarbeitung der entnommenen vorderen Hornhautlamelle nach DALK beim Patienten können Erkenntnisse zur Dissektionsebene der lamellären vorderen Keratoplastik gewonnen werden und somit eine Qualitätskontrolle der Operationstechnik erfolgen. McKee et al. zeigten bei Spenderhornhäuten ex vivo, dass bei der „ big bubble"-Technik prinzipiell zwei unterschiedliche „bubbles" erzeugt werden können: eine mit einem weißen Ring und residualem Stroma auf der Descemet'schen Membran (auch Typ 1) und eine mit einem klaren Ring ohne Reststroma (Typ 2) [23]. Dua et al. injizierten ebenfalls Luft in das korneale Stroma von Spenderbulbi und Korneoskleralscheiben und konnten 3 Typen von „bubbles" erzielen:

- → Typ 1 „bubble", gut umschrieben, zentral eleviert, bis zu 8,5 mm im Durchmesser
- → Typ 2 „bubble", dünnwandig und groß, mit einem maximalen Durchmesser von 10,5 mm sowie
- → Mischtyp „bubble".

Bei der Typ 1 „bubble" konnte im Gegensatz zu Typ 2 die Descemet'sche Membran komplett abpräpariert werden, ohne die Blase abzuflachen – ein Zeichen dafür, dass hier zusätzliches stromales Gewebe vorhanden war. Die Typ 1 „bubble" konnte auch induziert werden, nachdem zunächst die Descemet'sche Membran entfernt worden war. Diese Typ 1 „bubble" war äußerst reißfest und konnte im Gegensatz zu Typ 2 Druckbelastungen bis 1,5 bar standhalten [7]. Histologische Untersuchungen bestätigten, dass die Dissektionsebene der Typ 1 „bubble" in einer azellulären Schicht hinter der letzten Keratozytenreihe erfolgte, die 10,15 ± 3,6 µm breit war und aus 5 – 8 Lamellen von vorwiegend transvers, longitudinal und schräg geschichteten Typ 1-Kollagenbündeln bestand [7]. Diese Schicht wurde als „Dua's Layer" bekannt. Im Gegensatz dazu konnten Schlötzer-Schrehardt et al. in ihren Arbeiten an frischen und organkultivierten Korneaskleralscheiben nach „Descemet Endothelial Keratoplasty" nach Injektion von Luft diese azelluläre prädescemetale Stromaschicht nicht nachweisen. Stromale Keratozyten wurden in einer variablen Distanz zur Descemet'schen Membran im Schnitt von 4,97±2,19 µm zentral, von 8,03±2,47 µm mittelperipher bis zu 9,77±2,90 µm peripher beobachtet. Die Anzahl der Kollagenlamellen zwischen Descemet'scher Membran und posterioren Keratozyten variierte in den Untersuchungen zwischen 2 und 10, mit einer Dicke der Kollagenfibrillen von 23,5 ± 1,8 µm korrespondierend zum übrigen Stroma. Eine dünne Schicht (0,5–1,0 µm) von zufällig angeordneten Kollagenfibrillen positiv für Typ III- und VI-Kollagen ließ sich am Interface zwischen Descemet'scher Membran und posteriorem Stroma nachweisen. Das Reststroma nach Luftdissektion variierte zwischen 4,5 – 27,5 µm, sogar innerhalb individueller Hornhäute mit 5 – 11 Kollagenschichten und Keratozyten auf der anterioren Vorderfläche. Schlötzer-Schrehardt et al. schlussfolgerten, dass die Dissektionsebene nach Pneumodissektion nicht reproduzierbar ist und es eine Abhängigkeit gibt von den intraindividuell und interindividuell unterschiedlichen Abständen der Keratozyten zur Descemet'schen Membran [32]. Auch Jafarinasab demonstrierte an 3 DALK-Präparaten, die in eine perforierende Keratoplastik konvertiert wurden, dass ein der Descemet'schen Membran aufliegendes Reststroma von variabler Dicke (6,4 – 25,8 µm) häufig ist [16].

In vivo scheinen noch zusätzlich Spaltebenen für die DALK möglich. Hirano et al. zeigten histologisch und elektronenmikroskopisch, dass die Dissektionsebene auch innerhalb der Descemet'schen Membran erfolgen kann, wahrscheinlich zwischen der vorderen gebänderten und der hinteren nicht gebänderten Schicht [13]. All diese Erkenntnisse sind nur durch die histopathologische Aufarbeitung der Ex-vivo-Untersuchungen oder des in vivo explantierten Materials, aber nicht intraoperativ am Operationsmikroskop zu gewinnen. Auch die Zuhilfenahme der intraoperativen optischen Kohärenztomografie kann diese Fragen nicht beantworten [18].

Fazit

Die DALK bietet im Vergleich zur perforierenden Keratoplastik signifikante Vorteile bei der operativen Behandlung von stromalen Hornhauterkrankungen. Bei der Ausführung sind die Kenntnisse von unterschiedlichen Operationstechniken sowie möglicher intra- und postoperativer Komplikationen entscheidend. Die histopathologische Aufarbeitung von Hornhautgewebe nach DALK bietet die Möglichkeit der Diagnosesicherung, der Qualitätskontrolle sowie der Standardisierung der Operationstechnik.

Literatur

1. *Anwar M, Teichmann KD (2002)* Bigbubble technique to bare Descemet's membrane in anterior lamellar keratoplasty. J Cataract Refract Surg 28: 398 – 403
2. *Au J, Goshe J, Dupps WJ Jr et al (2015)* Intraoperative optical coherence tomography for enhanced depth visualization in deep anterior lamellar keratoplasty from the PIONEER Study. Cornea 34: 1039 – 1043
3. *Blériot A, Martin E, Lebranchu P et al (2017)* Comparison of 12 month anatomic and functional results between Z6 femtosecond laserassisted and manual trephination in deep anterior lamellar keratoplasty for advanced keratoconus. J Fr Ophtamol 40: e193 – e200
4. *Braun JM, HofmannRummelt C, Schlötzer-Schrehardt U et al (2013)* Histopathological changes after deep anterior lamellar keratoplasty using the ‚bigbubble technique'. Acta Ophthamol 91: 78 – 82
5. *Budde M, Cursiefen C, Holbach LM et al (2001)* Silicone oilassociated optic nerve degeneration. Am J Ophthalmol 131: 392 – 394
6. *Chen G, Tzekov R, Li W et al (2016)* Deep anterior lamellar keratoplasty versus penetrating keratoplasty: A metaanalysis of randomized controlled trials. Cornea 35: 169 – 174
7. *Dua HS, Faraj LA, Said DG et al (2013)* Human corneal anatomy redefined: a novel pre Descemet's layer (Dua's layer). Ophthalmology 120: 1778 – 1785
8. *Farias R, Barbosa L, Lima A et al (2008)* Deep anterior lamellar transplant using lyophilized and Optisol corneas in patients with keratoconus. Cornea 27: 1030 – 1036
9. *Feizi S, Javadi MA, Kanavi MR et al (2014)* Effect of donor graft quality on clinical outcomes after deep anterior lamellar keratoplasty. Cornea 33: 795 – 800
10. *Feizi S, Zare M, Hosseini SB et al (2015)* Donor Descemet off versus Descemet on deep anterior lamellar keratoplasty: a confocal scan study. Eur J Ophthalmol 25: 90 – 95
11. *Fontana L, Parente G, Sincich A et al (2011)* Influence of graft-host interface on the quality of vision after deep anterior lamellar keratoplasty in patients with keratoconus. Cornea 30: 497 – 502
12. *Fontana L, Parente G, Tassinari G (2007)* Clinical outcomes after deep anterior lamellar keratoplasty using the bigbubble technique in patients with keratoconus. Am J Ophthalmol 143: 117 – 124
13. *Hirano K, Sugita J, Kobayashi M (2002)* Separation of corneal stroma and Descemet's membrane during deep lamellar keratoplasty. Cornea 21: 196 – 199
14. *Hong A, Caldwell MC, Kuo AN et al (2009)* Air bubbleassociated endothelial trauma in descemet stripping automated endothelial keratoplasty. Am J Ophthalmol 148: 256 – 259
15. *Huang T, Zhang X, Wang Y et al (2012)* Outcomes of deep anterior lamellar keratoplasty using the bigbubble technique in various corneal diseases. Am J Ophthalmol 154: 282 – 289.e281
16. *Jafarinasab MR, Rahmati-Kamel M, Kanavi MR et al (2010)* Dissection plane in deep anterior lamellar keratoplasty using the bigbubble technique. Cornea 29: 388 – 391
17. *Jhanji V, Sharma N, Vajpayee RB (2010)* Intraoperative perforation of Descemet's membrane during „big bubble" deep anterior lamellar keratoplasty. Int Ophthalmol 30: 291 – 295
18. *Kim SY, Muftuoglu O, Hogan RN et al (2012)* Histopathology and spectral domain OCT findings of pneumatic-assisted dissection in DALK. Cornea 31: 1288 – 1293
19. *Li J, Chen W, Zhao Z et al (2019)* Factors affecting formation of type-1 and type-2 big bubble during deep anterior lamellar keratoplasty. Curr Eye Res 44: 701 – 706
20. *Lim P, Bradley JC, Harocopos GJ et al (2009)* Histopathology of deep anterior lamellar keratoplasty with pneumatic dissection: the „big bubble" technique. Cornea 28: 579 – 582
21. *Lin X, Xu B, Sun Y et al (2014)* Comparison of deep anterior lamellar keratoplasty and penetrating keratoplasty with respect to postoperative corneal sensitivity and tear film function. Graef Arch Clin Exp Ophthalmol 252: 1779 – 1787
22. *Mannan R, Jhanji V, Sharma N et al (2007)* Intracameral C(3)F(8) injection for descemet membrane detachment after phacoemulsification in deep anterior lamellar keratoplasty. Cornea 26: 636 – 638
23. *Mckee HD, Irion LC, Carley FM et al (2011)* Residual corneal stroma in big bubble deep anterior lamellar keratoplasty: a histological study in eyebank corneas. Brit J Ophthalmol 95: 1463 – 1465
24. *Melles GR, Remeijer L, Geerards AJ et al (2000)* A quick surgical technique for deep, anterior lamellar keratoplasty using viscodissection. Cornea 19: 427 – 432

25. *Mohamed SR, Manna A, AmissahArthur K et al (2009)* Nonresolving Descemet folds 2 years following deep anterior lamellar keratoplasty: the impact on visual outcome. Contact Lens Anterio 32: 300–302
26. *Mosca L, Fasciani R, Mosca L et al (2011)* Graft rejection after femtosecond laser-assisted deep anterior lamellar keratoplasty: report of 3 cases. Cornea 30: 912–916
27. *Noble BA, Agrawal A, Collins C et al (2007)* Deep anterior lamellar keratoplasty (DALK): visual outcome and complications for a heterogeneous group of corneal pathologies. Cornea 26: 59–64
28. *Olson EA, Tu EY, Basti S (2012)* Stromal rejection following deep anterior lamellar keratoplasty: implications for postoperative care. Cornea 31: 969–973
29. *Reinhart WJ, Musch DC, Jacobs DS et al (2011)* Deep anterior lamellar keratoplasty as an alternative to penetrating keratoplasty a report by the american academy of ophthalmology. Ophthalmology 118: 209–218
30. *Sarnicola V, Toro P, Gentile D et al (2010)* Descemetic DALK and predescemetic DALK: outcomes in 236 cases of keratoconus. Cornea 29: 53–59
31. *Schaub F, Enders P, Bachmann BO et al (2017)* Effect of corneal collagen crosslinking on subsequent deep anterior lamellar keratoplasty (DALK) in keratoconus. Graefe Arch Clin Exp Ophthalmol 255: 811–816
32. *Schlötzer-Schrehardt U, Bachmann BO, Tourtas T et al (2015)* Ultrastructure of the posterior corneal stroma. Ophthalmology 122: 693–699
33. *Siebelmann S, Steven P, Cursiefen C (2016)* Intraoperative optical coherence tomography in deep anterior lamellar keratoplasty. Klin Monatsbl Augenheilkd 233: 717–721
34. *Sugita J, Kondo J (1997)* Deep lamellar keratoplasty with complete removal of pathological stroma for vision improvement. Br J Ophthalmol 81: 184–188
35. *Ting DS, Ramaesh K, Srinivasan S et al (2012)* Deep anterior lamellar keratoplasty: challenges in histopathological examination. Br J Ophthalmol 96: 1510–1512
36. *Vajpayee RB, Tyagi J, Sharma N et al (2007)* Deep anterior lamellar keratoplasty by big-bubble technique for treatment corneal stromal opacities. Am J Ophthalmol 143: 954–957
37. *Van Den Biggelaar FJ, Cheng YY, Nuijts RM et al (2011)* Economic evaluation of deep anterior lamellar keratoplasty versus penetrating keratoplasty in the Netherlands. Am J Ophthalmol 151: 449459.e442
38. *Watson SL, Ramsay A, Dart JK et al (2004)* Comparison of deep lamellar keratoplasty and penetrating keratoplasty in patients with keratoconus. Ophthalmology 111: 1676–1682

Korrespondenzadresse:
Prof. Dr. med. Elisabeth M. Messmer
Augenklinik der
Ludwig-Maximilians-Universität
Mathildenstraße 8, 80336 München
emessmer@med.uni-muenchen.de

Das **Foliodrape® Augentuch** ist Teil eines individuell vorgepackten **CombiSets®**

… z. B. mit unserem Foliodrape® Augentuch mit perforierter Inzisionsfolie.

Sicher: Kein Zurechtschneiden am Auge

Effizient: Nur eine Person für die Anwendung nötig

Passend: Richtige Größe mit Perforationsöffnung

Nur ein Griff bei jedem Eingriff.

Mit einem **CombiSet®** sparen Sie Zeit und Kosten und sorgen für höchste Zuverlässigkeit in Ihrem OP. Mehr als 4.000 Produkte stehen Ihnen zur Auswahl bereit, um jedes **CombiSet®** maßgeschneidert für Ihre Anforderungen zu konfektionieren.

Vereinbaren Sie einen Termin mit unseren Experten unter hrt.health/augen-op

Negative Dysphotopsie: Untersuchungstechniken und Therapie

(Negative dysphotopia: Examination techniques and therapy)

Martin Wenzel
Trier

→ **Zusammenfassung: Die negative Dysphotopsie (ND) ist ein störender, schwarzer, sichelförmiger Schatten im temporalen Gesichtsfeld, der bei etwa 1 % aller Patienten nach unkomplizierten Kataraktoperationen auftritt. Nach dem bisherigen Kenntnisstand scheint es ein neuroophthalmologisches Krankheitsbild zu sein. Die Ursache der ND hängt bei manchen Patienten wohl mit einer verzögerten Anpassung der kortikalen Verschaltungen an den Größenunterschied des Netzhautbildes zusammenzuhängen, der sich durch die Implantation einer neuen Linse ergibt: Je nach Lage der IOL vergrößert sie die Abbildung auf der Netzhaut um etwa 2 %. Dadurch kommt es zu einer Diskrepanz zwischen der gewohnten Lage des physiologischen blinden Flecks sowie der zentralen Gefäße. Im Rahmen der Therapie ist es wichtig, die Patienten zu beruhigen und durch die Ergebnisse der hier beschriebenen Untersuchungen davon zu überzeugen, dass kein optischer Fehler beim Linsenimplantat vorliegt und keine Nachoperation sinnvoll ist. Die ND verschwindet bei 99 % der Patienten im Laufe der ersten Monate nach der Operation spontan. Ein exakter Refraktionsausgleich führt darüber hinaus bei 83 % der Patienten zu einem völligen Verschwinden der ND. In den wenigen Fällen, in denen Aufklären, Beruhigen, Abwarten und Brillenanpassung nicht geholfen haben, kann eine Okklusionstherapie die ND beenden.**

OPHTHALMO-CHIRURGIE 32: 258 – 264 (2020)

→ **Summary: Negative dysphotopia (ND) is a disturbing, black, sickle-shaped shadow in the temporal visual field, which occurs in about 1 % of all patients after uncomplicated cataract surgery. According to the current state of knowledge, it appears to be a neuroophthalmological clinical picture. Negative dysphotopia is caused by a small postoperative change in the imaging size of the retinal image by approximately 2 %, which is caused by lens implantation. This leads to a discrepancy between the usual position of the physiological blind spot and the central vessels. During therapy it is important to reassure the patients and to convince them by the results of the examinations described here that there is no optical defect in the lens implant. ND disappears spontaneously in 99 % of patients during the first months after the operation. Furthermore, an exact refraction compensation leads to a complete disappearance of ND in 83 % of the patients. In the few cases where clearing up, calming down, waiting and fitting glasses did not help, occlusion therapy can put an end to ND.**

OPHTHALMO-CHIRURGIE 32: 258 – 264 (2020)

Einführung

Seit 20 Jahren wird regelmäßig über ein Phänomen berichtet, das oft ignoriert oder übertherapiert wird: die negative Dysphotopsie (ND). Es ist die Wahrnehmung eines dunklen Schattens im temporalen Gesichtsfeld, der bei etwa 1 % aller Patienten nach komplikationslosen Kataraktoperationen auftritt. Zusätzlich zum typischen „schwarzen, halbmondförmigen Balken oder Schatten im temporalen Gesichtsfeld" berichten einige Patienten über ein großflächiges milchglasartiges flimmerndes Areal in unmittelbarer Nähe zur ND, das auch unabhängig davon auftreten kann [8].

Die ND wurde erstmals von Davison 2000 untersucht [1], und von Olson 2005 als „the most troublesome complication after uncomplicated cataract surgery" beschrieben [9]. Das Phänomen peripherer dunkler Schatten ist Amateurastronomen als „Kidney Bean"-Effekt bekannt und kommt bei dezentralem Einblick in Okulare mit großer Austrittspupille vor (Abbildung 1). Zunächst lag die Vermutung nahe, die ND entspräche diesem Effekt, doch bald zeigte sich, dass dieses optische Phänomen mit einer ND nichts zu tun hat.

Fast alle Patienten beschreiben die Lage der ND als „ganz weit außen". Bisher gingen viele Diagnose- und Therapieansätze der negativen Dysphotopsie davon aus, dass der Schatten, wie

von den Patienten vermutet, in der äußersten Peripherie des Gesichtsfeldes liegen würde. Deshalb suchten Forscher die Ursachen sowie Ansätze zur Therapie und Prävention der ND im Bereich von 90° temporal der Makula [2, 11].

Mit herkömmlichen Untersuchungen des Gesichtsfelds ist es bisher nicht gelungen, eine ND zu objektivieren und auszumessen. Obwohl die Patienten vermuten, die ND liege überwiegend in der äußersten Peripherie, lässt sich mit Hilfe eines Perimetriebogens oder des Maddox-Kreuzes nachweisen, dass sie meist im Bereich von 15° – 20° temporal der Makula liegt. Damit sind die bisherigen Deutungsversuche der ND hinfällig geworden, die die Ursache am Rand der Intraokularlinse (IOL) vermuten. Vor einer Therapie sollte der Augenarzt die Lage der ND objektiv überprüfen und seine Therapie daran ausrichten. Diese Untersuchungstechniken und die damit erhobenen Ergebnisse werden hier vorgestellt.

Angaben zur Anzahl der untersuchten Patienten

In der Zeit von November 2014 bis April 2020 wurden in der Augenklinik Petrisberg (Trier) 212 Augen von 157 Patienten mit ND untersucht. Bei 30 Patienten wurde bis April 2020 nur ein Auge operiert, bei 127 Patienten wurden beide Augen operiert. Von den 127 Patienten, bei denen beide Augen (insgesamt 254 Augen) operiert worden sind, lag bei 55 Patienten eine ND an beiden Augen (110 Augen) und bei 72 nur an einem Auge vor. Von den 55 Patienten mit einer beidseitigen ND konnten bei 33 Patienten beide Augen ausführlich untersucht werden, bei 22 Patienten lagen lediglich anamnestische Daten zur ND des Partnerauges und keine Untersuchungsbefunde vor, sodass klinische Befunde zu insgesamt 90 Augen mit ND erhoben werden konnten.



Abbildung 1: Das Phänomen peripherer dunkler Schatten ist Amateurastronomen als „Kidney Bean"-Effekt bekannt und kommt durch einen dezentralen Einblick – mit einer ND hat das aber nichts zu tun.

Einseitige auftretende ND

Bei 72 (57 %) der untersuchten 127 beidseits operierten Patienten trat die ND nur einseitig auf; innerhalb dieser Gruppe von 72 Augen war bei 64 (89 %) das linke Auge betroffen und lediglich bei 8 (11 %) das rechte. Dieser Unterschied zwischen links und rechts bestand unabhängig davon, welches Auge das Führungsauge war und welches Auge zuerst operiert worden war. Bei der biometrischen Untersuchung der Augen mit ND ergaben sich – wie bereits in einer vorausgegangenen Studie mit 77 Augen (55 Patienten) [14] – unauffällige Befunde für Vorderkammertiefe, Hornhautradien und Linsenimplantate, jedoch fanden wir bisher keine ND bei Bulbuslängen von über 25,1 mm.

Lage der negativen Dysphotopsie

Einschätzung der Lage durch Patienten

Von 157 Patienten (212 Augen) konnte bei 177 Augen Daten zur vermuteten Lage der ND erhoben werden [14]. Die geschätzten Werte lagen zwischen 0° und 120°, im Median bei 90° (Tabelle 1a). Ein Patient vermutete die Lage der ND bei 0°, vermutlich hatte dieser Patient die Frage nicht richtig verstanden. Bei 141 Augen (80 %) wurde die Lage zwischen 80° und 120° vermutet (Tabelle 1b).

Messung in der Nähe bei 25 cm

Untersuchungsmethode

Seit 2015 versuchen wir, die Lage der ND zu objektivieren [12]. Zur Messung und Dokumentation der Lage der ND nutzen wir die bekannte Position des blinden Fleckes, zirka 15° im temporalen Gesichtsfeld, als Referenzpunkt. Dabei wird ein Perimetriebogen (Abbildung 2) eingesetzt, der einen anderen Vergrößerungsfaktor als der Goldmann-Bogen hat.

Auf der horizontalen Achse wird beim Kreisbogen 15° ein roter Punkt eingetragen. Die Patienten setzen sich in Leseposition an einen Tisch. Der vorbereitete Bogen wird vor sie gelegt. Dabei wird das Zentrum des Bogens vor das Auge gelegt, das von der ND betroffen ist, der rote Punkt erscheint temporal. Das andere Auge wird abgedeckt. Nun nähern sich die Patienten unter Beibehaltung der Fixation dem Zentrum (0°) des Blattes, bis der rote Fleck verschwindet. Im Regelfall geschieht das, wenn das Auge etwa 25 cm vom Blatt entfernt ist. Unter Beibehaltung dieser Position und weiterer Fixation des Zentrums zeichnen die Patienten den von ihnen wahrgenommenen Schatten

auf das Blatt (Abbildung 3). So kann die Lage der ND auf dem Bogen abgelesen werden.

Falls die ND monokular verschwinden sollte (Tabelle 3), kann die Abdeckung des Partnerauges unter Beibehaltung der Kopfstellung beendet werden. Bei weit peripher gelegener ND können weitere Blätter an den Bogen angefügt werden (Tabelle 2). Wenn dieser Test mit dem gleichen Patienten mehrfach wiederholt wird, können kurzfristige Abweichungen von etwa 5° auftreten, da der rote Punkt auf dem Papier kleiner als der blinde Fleck ist. Bei einigen Patienten konnten wir mehrere Messungen zur Verlaufskontrolle vornehmen. Für die Auswertung haben wir immer den ersten gemessenen Wert genommen.

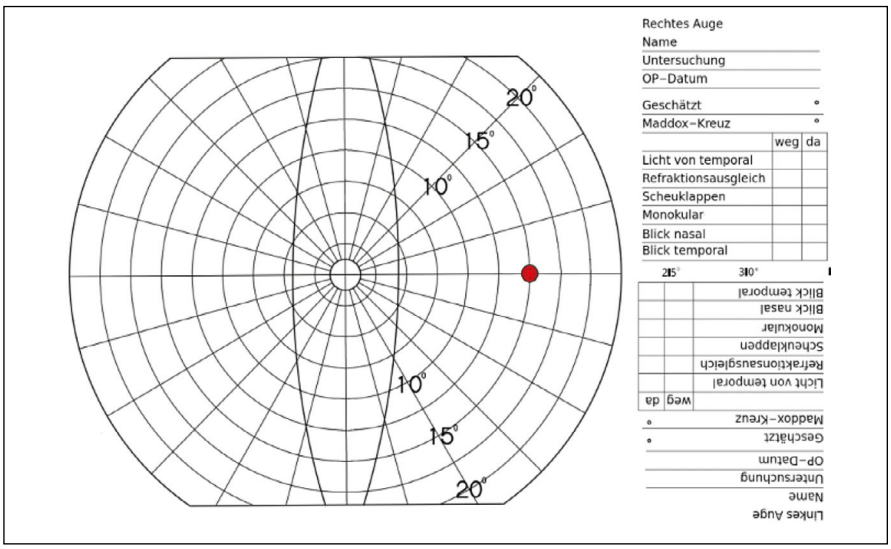

Abbildung 2: Perimetrieblatt zur Objektivierung der Lage der ND in einer Entfernung von 25 cm. Beim Kreisbogen 15° ist in 7 cm Entfernung zum Zentrum ein roter Punkt eingetragen, damit kann die Lage des blinden Flecks als Referenzpunkt verwendet werden.

Ergebnisse

Von 152 Patienten (185 Augen) konnte die Lage der ND in der Nähe gemessen werden. Die erhobenen Werte lagen zwischen 6° und 70°, im Median bei 18° (Tabelle 1a). Bei 136 Augen (73 %) lag sie zwischen 9° und 21° (Tabelle 1b).

Vergleich der geschätzten Werte mit den objektiven Werten in der Nähe

Oft besteht ein sehr großer Unterschied zwischen der vermuteten und der gemessenen Lage der ND (Abbildung 4, Tabellen 1 a und b). Während die meisten Patienten vermuten, die ND läge weit außen bei 90°, lag sie objektiv meist etwa 18° vom Zentrum entfernt. Nur 4,5 % der Patienten vermuteten, die ND läge in einer Entfernung von bis zu 40° vom Zentrum, objektiv gemessen lag sie jedoch bei 92 % innerhalb von 40°.

Im Gegensatz zu unseren ersten Vermutungen lag die ND nicht bei allen, sondern nur bei ¾ der Patienten in einem Areal, das in Zusammenhang mit dem blinden Fleck stehen könnte, und zu ¼ außerhalb dieses Areals.

Tabelle 1a: Lage der ND (in Grad gemessen vom Zentrum aus) im Gesichtsfeld bei unterschiedlichen Untersuchungsarten (n = Anzahl der untersuchten Augen)

Untersuchung	(n)	Minimum	1. Quartil	**Median**	2. Quartil	Maximum
Schätzung durch die Patienten	(177)	0°	75°	**90°**	90°	120°
Gemessen in 25 cm (Perimetrieblatt)	(185)	6°	15°	**18°**	22°	70°
Gemessen in 2 m (Maddox-Kreuz)	(126)	5°	15°	**20°**	35°	90°

Tabelle 1b: Lage der ND im Gesichtsfeld bei unterschiedlichen Untersuchungsmethoden, Anzahl der Patienten, die Angaben im jeweiligen Intervall machten (n = Anzahl der untersuchten Augen)

	(n)	0°–8°	9°–21°	22°–40°	45°–75°	80°–120°
Schätzung (Patient)	(177)	1 (1 %)	0	7 (4 %)	28 (16 %)	**141 (80 %)**
Gemessen in 25 cm (Perimetrieblatt)	(185)	5 (3 %)	**136 (73 %)**	30 (16 %)	14 (8 %)	0
Gemessen in 2 m (Maddox-Kreuz)	(126)	6 (5 %)	**61 (48 %)**	38 (30 %)	16 (13 %)	5 (4 %)

Messung in einer Entfernung von 2 Metern

Untersuchungsmethode

Nachdem wir zwei Jahre erfolgreich die Lage der ND mit dem Perimetriebogen objektivieren konnten, gingen wir auf Empfehlung von Prof. Dr. Michael Bach aus Freiburg dazu über, die Lage der ND zusätzlich auch mit anderen Methoden zu untersuchen, die in der Strabologie bewährt sind. Hier griffen wir auf die Harmswand oder das Maddox-Kreuz zurück. Die Untersuchung mit Hilfe eines Maddox-Kreuzes erfolgt binokular. Sie ist technisch einfacher durchzuführen als die monokulare Untersuchung in der Nähe mit dem Perimetriebogen. Die Patienten fixieren dabei das Zentrum des Kreuzes und projizieren mit einem indirekten Hand-Ophthalmoskop (z. B. Bonoskop mit Spalt) die Lage der ND auf das Maddox-Kreuz (Abbildung 5). Die meisten Maddox-Kreuze sind für einen Untersuchungsabstand von 1 m und von 5 m gebaut. Wir verwenden ein Maddox-Kreuz, das in 2 m Entfernung vom Untersuchungsstuhl an der Wand hängt. Auf diesem sind die Winkel, die mit Hilfe des Tangens berechnet worden sind, markiert (Tabelle 2).

Ergebnisse

Bei 103 Patienten (126 Augen) konnte die Lage der ND in 2 m Entfernung gemessen werden. Die bei diesen Augen erhobenen Werte lagen zwischen 5° und 90°, im Median bei 20° (Tabelle 1a). Bei 61 Augen (48 %) lag die ND zwischen 9° und 21°; bei 38 Augen (30 %) zwischen 22° und 40° (Tabelle1b).

Vergleich der gemessenen Werte in der Nähe und in der Ferne

Es besteht ein Unterschied zwischen der gemessenen Lage der ND in der Ferne und in der Nähe (Abbildung 6). Viele Patienten geben an, dass die ND beim Blick in 2 m Entfernung, gemessen mit dem Maddox-Kreuz, etwas weiter temporal liegt als bei der Messung in der Nähe (25 cm) mit dem Perimetriebogen. Mit dem Perimetriebogen gemessen lagen 24 % der Werte oberhalb von 21°, mit dem Maddox-Kreuz waren es mit 46 % fast doppelt so viele (Abbildung 6, Tabelle 1 a, b).

Verschwinden der negativen Dysphotopsie

Bei 93 Patienten (114 Augen) wurde untersucht, ob ein Refraktionsausgleich einen Einfluss auf die ND hat. Bei exaktem Refraktionsausgleich verschwindet die ND zu 83 %, bei weiteren 11 % der Augen besserte sich die ND, so dass 94 % der Patienten von einem exakten Refraktionsausgleich profitieren (Tabelle 3). Dies gilt auch für den Ausgleich von geringen myopen Astigmatismen.

Bei 137 Patienten (165 Augen) wurde untersucht, ob die Beleuchtung von temporal einen Einfluss auf die ND hat. Bei 68 % der untersuchten Augen verschwand durch die Beleuchtung von temporal die ND oder sie wurde abgeschwächt. Bei 32 % änderte sich die Intensität der ND dadurch nicht (Tabelle 3).

Bei 136 Patienten (164 Augen) wurde untersucht, ob ein Vorhalten beider Hände neben das Gesicht („Scheuklappen"-Effekt) die Ausprägung der ND beeinflusst. Dies kann auch mit dem Aufsetzen einer Probierbrille mit einem 0-dpt-Glas geschehen. Bei 61 % der untersuchten Augen verschwand durch dieses Vorgehen die ND oder sie wurde abgeschwächt (Tabelle 3). Bei

Tabelle 2: Umrechnungstabelle: Entfernung der ND von der Makula (in °); in Abhängigkeit von der Entfernung der Makula zur Projektionsfläche.

Abstand von Makula	15°	30°	45°	60°	75°
Entfernung zur Projektionsfläche					
26 cm (Perimetrieblatt)	7 cm	15 cm	26 cm	45 cm	98 cm
2 m (Maddox-Kreuz)	0,54 m	1,73 m	2,0 m	3,46 m	7,46 m

Tabelle 3: Beeinflussung der ND durch unterschiedliche Untersuchungsbedingungen (n = Anzahl der untersuchten Augen)

Methode	(n)	ND weg	ND weniger	(zus.)	ND da	ND mehr
Exakter Refraktionsausgleich	(114)	95 (83 %)	12 (11 %)	94 %	7 (6 %)	0
Licht von temporal	(165)	86 (52 %)	27 (16 %)	68 %	46 (28 %)	6 (4 %)
„Scheuklappen"	(164)	78 (48 %)	22 (13 %)	61 %	64 (39 %)	0
Blick nach temporal	(84)	34 (40 %)	11 (13 %)	53 %	30 (36 %)	9 (11 %)
Monokular	(157)	46 (29 %)	26 (17 %)	46 %	81 (52 %)	4 (2 %)
Blick nach nasal	(84)	17 (20 %)	17 (20 %)	40 %	43 (51 %)	7 (8 %)

39 % änderte sich die Intensität der ND dadurch nicht, bei einem dieser Patienten (2 Augen) jedoch verschwand die ND, wenn die Hände seitlich des Kopfs bewegt wurden.
68 Patienten (84 Augen) wurden darauf untersucht, ob sich die ND beim Blick nach rechts oder links ändert. Bei 16 Patienten konnten beide Augen untersucht werden, bei 52 nur ein Auge. Bei 79 Augen (63 Patienten) änderte sich die Intensität beim Blick zur Seite, bei 5 Augen (5 Patienten) änderte sich die ND beim Blick nach rechts und links nicht. Bei 40 % der Patienten schwächte sich die ND beim Blick nach nasal ab oder verschwand

Abbildung 3: Untersuchung der ND mit dem Perimetrieblatt: Der Bogen wird vor die Patienten gelegt, der rote Punkt liegt temporal. Das andere Auge wird abgedeckt. Die Patienten nähern sich dem Blatt unter Beibehaltung der Fixation des Zentrums (0°), bis der rote Fleck verschwindet. Dies ist typischerweise bei zirka 25 cm Abstand der Fall. Unter Einhaltung dieser Position und weiterer Fixation des Zentrums zeichnen die Patienten den von ihnen wahrgenommenen Schatten auf das Blatt.

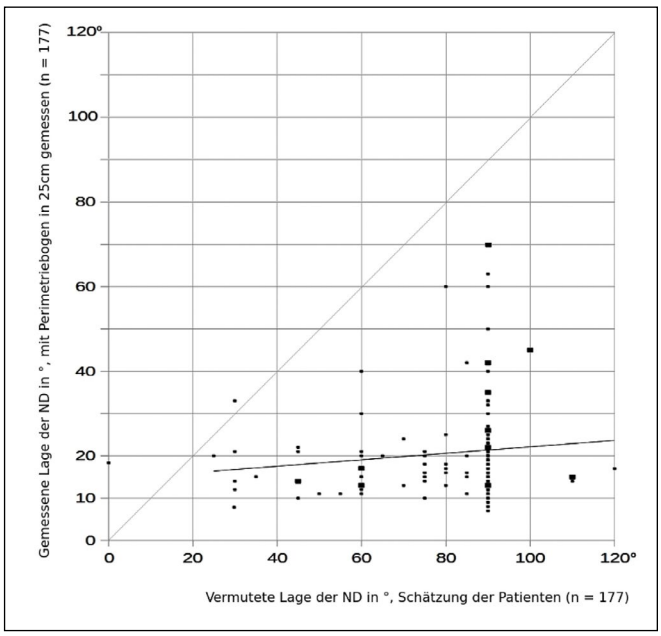

Abbildung 4: Geschätzte Werte der Lage der ND (Patientenangaben) im Vergleich zur Objektivierung der Lage der ND mit Hilfe eines Perimetriebogens.



Abbildung 5: Untersuchung der ND mit dem Maddox-Kreuz: Die Patienten fixieren das kleine Kreuz im Zentrum und projizieren mit einem indirekten Hand-Ophthalmoskop die Lage der ND auf das Maddox-Kreuz, das in einer Entfernung von 2 m hängt. Die Kalibrierung erfolgte mit dem Tangens, die Gradwerte sind auf dem Kreuz aufgebracht (Tabelle 2).

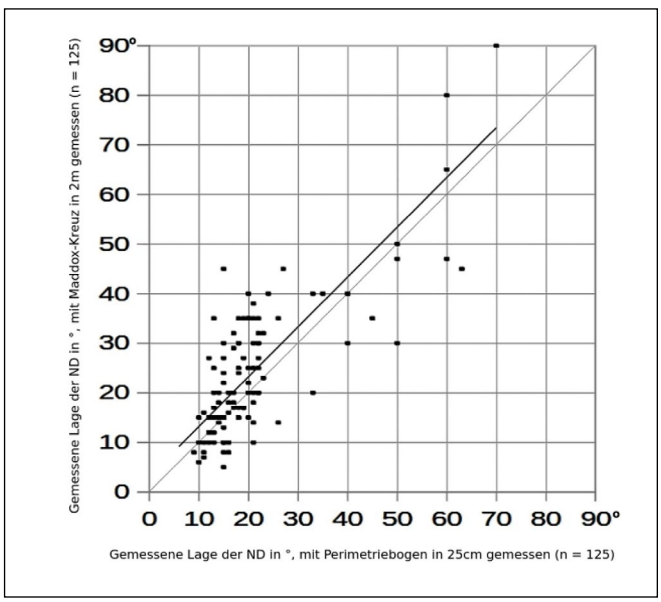

Abbildung 6: Vergleich der Lage der ND in einer Entfernung von 2 m, gemessen mit einem Maddox-Kreuz, mit der Lage der ND in einer Entfernung von 25 cm, gemessen mit einem Perimetriebogen.

ganz. Bei 55 % der Patienten schwächte sich die ND beim Blick nach temporal ab oder verschwand ganz (Tabelle 3).
Bei 131 Patienten (157 Augen) wurde untersucht, ob die Abdeckung des anderen Auges einen Einfluss auf die ND hat. Bei 105 Patienten konnte nur ein Auge untersucht werden, bei 26 Patienten beide. Bei 46 % der untersuchten Augen verschwand die ND bei monokularer Untersuchung oder sie wurde abgeschwächt. Bei 54 % änderte sich die Intensität der ND dadurch nicht (Tabelle 3). Auch S. Masket et al. (2019) beschrieben den positiven Effekt einer kontralateralen Okklusion auf die ND [6].

Ursachen einer negativen Dysphotopsie

Die Ursache der ND ist heute schwieriger zu deuten als vor 10 Jahren. Damals herrschte Einigkeit darüber, dass die negative Dysphotopsie eine Störung sei, die durch den Rand der IOL hervorgerufen sei. Laboruntersuchungen an Linsenmodellen, theoretische Überlegungen und Berechnungen könnten vielleicht erklären, wie ein diffuser Schatten in der Peripherie entstehen könnte. Diese Theorien sind bis heute noch verbreitet und werden laufend modifiziert [11]. Indes erklären diese Theorien nicht, warum die ND meist viel weiter zentral liegt und die Patienten derart stört. Ebenso wenig wird dadurch geklärt, warum die ND im Alltag sehr variabel in Erscheinung tritt und irgendwann verschwindet oder warum sie immer nur temporal auftritt und das linke Auge öfter betroffen ist als das rechte. Außerdem wird durch diese Theorie nicht erklärt, warum die ND bei Betrachtungen von Gegenständen in unterschiedlichen Entfernungen im Gesichtsfeld wandert.

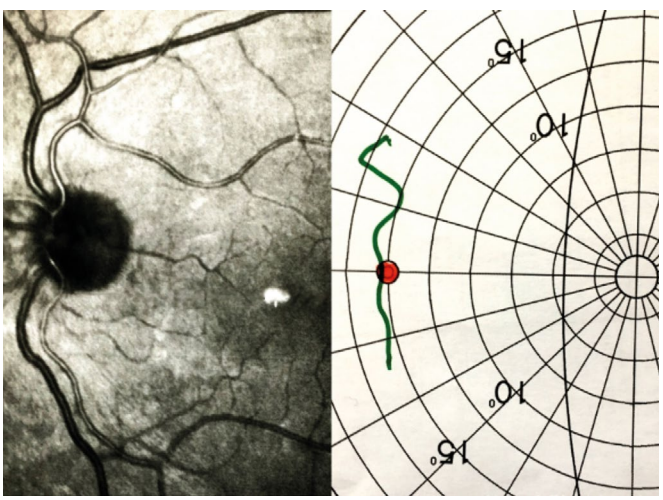

Abbildung 7: Fundusbild einer Patientin und gezeichnetes Bild der ND der gleichen Patientin. Als der Patientin das Fundusbild gezeigt wurde, erkannte sie in den großen Gefäßen die von ihr geklagten „schwarzen Schatten" der ND.

Hilfreicher bei der Suche nach der Ursache der ND können neuroophthalmologische Aspekte sein:
Mit der Implantation einer neuen Linse kommt es zu einem gewissen Unterschied der Vergrößerung des Netzhautbildes. Je nach Lage der IOL vergrößert sie die Abbildung auf der Netzhaut um etwa 2 %. Diese Veränderung kann berechnet werden und wir konnten sie auch durch den Vergleich von prä- mit postoperativen OCT-Untersuchungen nachmessen. Die Ursache der ND scheint mit einer verzögerten Anpassung der kortikalen Verschaltungen an diesen Größenunterschied zusammenzuhängen. Die Erkenntnis, dass es sich bei der ND um ein neuroophthalmologisches Krankheitsbild handelt, findet zunehmend Akzeptanz [2, 6, 7, 10, 14].
Mit Ray-Tracing konnten A. Langenbucher und T. Eppig nachweisen, dass der Größenunterschied im Bereich des blinden Flecks einen sichelförmigen Schatten erzeugt, der vielen Patientenzeichnungen einer ND entspricht [14]. Darüber hinaus gibt es vereinzelt Patienten, die den Schatten der ND sofort beim Zeigen ihres Netzhautbildes als den blinden Fleck oder die großen Gefäße erkennen (Abbildung 7). So kann in einigen Fällen sicher nachgewiesen werden, dass die ND dem Rand des N. opticus oder der großen Gefäße entspricht. In etwa ⅔ der Fälle ist eine Beziehung zum blinden Fleck wahrscheinlich, aber in ⅓ der Fälle liegt die ND zu weit außen oder sie ist in der Lokalisation zu variabel, sodass keine Beziehung zum blinden Fleck besteht.

Therapie der negativen Dysphotopsie: Erfahrungen mit der Okklusionstherapie

Viele Patienten sind durch das Auftreten einer ND sehr beunruhigt und vermuten die Ursache in einem Fehler der neu eingesetzten Linse. Von einigen Ärzten wird diese Vermutung leider auch bestätigt. Die in der Literatur angegebenen Therapieoptionen sind widersprüchlich und beruhen nicht auf evidenzbasierten Studien [2, 14]. Die Verzweiflung der Operateure ist so groß, dass der Vorschlag, einen Teil der IOL abzuschneiden und zu verwerfen, es bis auf das Titelblatt eines renommierten Journals geschafft hat.
Im Gegensatz zu anderen Zentren war in der Augenklinik Petrisberg nach über 20 000 operierten Patienten in den letzten 6 Jahren keine Re-Operation zur Therapie einer ND notwendig geworden. Wenn wir die Patienten über die Harmlosigkeit des Befundes aufklären und versichern, dass die ND nicht mit dem Rand der IOL zusammenhängt, sind viele sehr beruhigt und merken meist, dass sie mit einer Brille verschwindet. Sofern eine räumliche Beziehung zum blinden Fleck besteht, wird ihnen ihr Netzhautbild gezeigt und erklärt, dass sie sich als kleine Kinder an den blinden Fleck und die Gefäße so gewöhnt

haben, dass sie im Alltag nicht mehr auffallen. So eine Gewöhnung würde jetzt, bei geänderten Größenverhältnissen, auch nach der Operation wieder eintreten und die ND verschwinden lassen.

Bei 4 Patienten trat die Gewöhnung auch nach längerer Wartezeit nicht ein. Diese wurden erfolgreich mit einer Okklusionstherapie behandelt. Im folgenden Abschnitt werden diese Patienten vorgestellt [13]. Die Idee der Okklusionstherapie kam bei unserem ersten ND-Patienten auf.

Patient 1

Ein 66-jähriger Mann bemerkte nach einer Kataraktoperation am rechten Auge eine ND. Nach 9 Tagen verschwand diese spontan. Vier Monate später erfolgte die Kataraktoperation links. Wie nach der OP des ersten Auges auch, kam es zu einer sehr störenden ND, die über 6 Monate nicht verschwand. Während dieser Zeit hatte der Patient auf Glatteis einen Fahrradunfall. Über 2 Wochen hatte er ein Lidhämatom und das linke Auge war komplett zugeschwollen. Nachdem das Lid abgeschwollen war, war auch die ND links dauerhaft verschwunden.

Patient 2

Eine 63-jährige Patientin bemerkte einen sehr störenden dunklen Fleck im linken Auge temporal, der bei seitlicher Beleuchtung oder unter Stress verschwand. Vor der Operation trug sie im Alltag immer eine Brille, postoperativ nicht mehr. Nach vier Monaten entschied sie sich zu einer Okklusionstherapie, über 2 Wochen blieb das linke Auge streng verschlossen. Nach Abnahme des Verbandes war die ND zunächst komplett verschwunden, kam jedoch selten wieder und verschwand dann nach Aufsetzen der Brille sofort. Das erzielte Ergebnis war für die Patientin sehr zufriedenstellend.

Patient 3

Eine 78-jährige Patientin nahm links eine ND wahr, die durch das Tragen einer Brille verschwand. Da die Patientin jedoch ohne Brille leben wollte, entschied sie sich nach 4 Monaten zu einer dreiwöchigen strengen Okklusionstherapie. Danach war die ND komplett verschwunden, eine Brille musste im Alltag nicht mehr getragen werden.

Patient 4

Ein 83-jähriger Patient wurde in einer anderen Klinik nacheinander an beiden Augen kataraktoperiert, die Eingriffe verliefen komplikationslos. Postoperativ kam es jedoch auf beiden Augen zu einer ND. 18 Monate nach der zweiten Operation stellte er sich an unserer Klinik vor. Auf dem rechten Auge bestand neben der ND zusätzlich ein alter Arterienastverschluss mit Gesichtsfelddefekt. Der Patient entschloss sich zu einer dreiwöchigen Okklusionstherapie rechts, die erfolgreich verlief. Da die ND beim Tragen einer Brille auch links verschwand, erfolgte auf diesem Auge keine Okklusionstherapie.

Literatur

1. *Davison JA (2000)* Positive and negative dysphotopsia in patients with acrylic intraocular lenses. J Cataract Refract Surg 26: 1346 – 1355
2. *Geneva II, Henderson, BA (2017)* The complexities of negative dysphotopsia. Asia-Pac J Ophthalmol 6: 364 – 371
3. *Horton JC, Hoyt WF (1991)* The representation of the visual field in human striate cortex. A revision of the classic holmes map. Arch Ophthalmol 109: 816 – 824
4. *Hubel DH (1990)* Auge und Gehirn. Neurobiologie des Sehens, Bd. 20. Spektrum-Bibliothek, Heidelberg
5. *Kaule F, Grzeschik R, Behrens-Baumann W et al (2011)* Retinotope Kartierung des menschlichen visuellen Kortex mit funktioneller Magnetresonanztomografie – Grundlagen, aktuelle Entwicklungen und Perspektiven für die Ophthalmologie. Klin Monatsbl Augenheilkd 228: 613 – 620
6. *Masket S, Rupnik ZM, Fram NR (2019)* Neuroadaptive changes in negative dysphotopsia during contralateral eye occlusion. J Cataract Refract Surg 45: 242 – 243
7. *Masket S, Rupnik ZM, Fram NR et al (2020)* Binocular Goldmann visual field testing of negative dysphotopsia. J Cataract Refract Surg: 46: 147 – 148
8. *Mc Fadzean R, Brosnahan D, Hadley D et al (1994)* Representation of the visual field in the occipital striate cortex. Br J Ophthalmol 78: 185 – 190
9. *Olson RJ (2005)* Cataract surgical problem. In: Consultation section. J Cataract Refract Surg 31: 653 – 654
10. *Osher RH (2008)* Negative dysphotopsia: long-term study and possible explanation for transient symptoms. J Cataract Refract Surg 34: 1699 – 1707
11. *Simpson, MJ (2020)* Intraocular lens far peripheral vision: image detail and negative dysphotoipsia. J Cataract Refract Surg 46: 451 – 458
12. *Wenzel M, Menapace R, Eppig T, Langenbucher A (2015)* Is the memory effect of the blind spot involved in negative dysphotopsia after cataract surgery? J Ophthalmol, doi: 10.1155/2015/786579
13. *Wenzel M, Devogelaere T (2018)* Therapie der Negativen Dysphotopsie (ND) mit Brille oder Okklusion 32. In: 32. Kongress der Deutschsprachigen Gesellschaft für Intraokularlinsen-Implantation, Interventionelle und Refraktive Chirurgie, Dresden (Hrsg: Pillunat LE, Dick HB, Auffarth GU) S 267 – 270 DGII, Gießen
14. *Wenzel M, Langenbucher A, Eppig T (2019)* Ursachen, Diagnose und Therapie der negativen Dysphotopsie. Klin Monatsbl Augenheilkd 236: 767 – 776

Korrespondenzadresse
Prof. Dr. med. Martin Wenzel
Augenklinik Petrisberg
Max-Planck-Straße 14 – 16
54296 Trier
martin.wenzel@augenklinik-petrisberg.de

Perfektionist. Analytiker. Visionär. Diagnostiker.

OCULUS-SPECIALS ZUR DOG

LIVE-SEMINAR + EXPERTEN-CHATS

Jetzt anmelden
> oculus.de/dog

Welcher Pentacam® Typ sind Sie?

Finden Sie die Antwort online. Jede Menge Inspiration auf dem **interaktiven OCULUS Kongress**.

LIVE-SEMINAR
9.10. 19:00 – 20:00 Uhr
Prof. Dr. Thomas Kohnen, Frankfurt/M.

ONLINE-SEMINARE
Online-Seminare zu **Diagnostik, Katarakt-OP, Refraktiv-OP** und **IOL**

LIVE-CHAT
Vereinbaren Sie Exklusivtermine mit OCULUS Produkt-Experten

SPECIALS
Downloads von **Tutorials** und **Demo-Daten** „ungewöhnliche Fälle"

Das alles gibt's auf unserem Messe-Special zur DOG unter **www.oculus.de/dog** – Besuchen Sie uns auch auf der virtuellen DOG.

125 YEARS OCULUS®

NEU

iStent *inject*® W

EVOLVING DESIGN. ADVANCING PREDICTABILITY.



INNOVATIONEN IN DER MICRO-INVASIVE GLAUCOMA SURGERY

iStent®–Sicherheit und Wirksamkeit in Studien belegt

- **Ausgezeichnetes Sicherheitsprofil**
  Vergleichbar mit Kataraktchirurgie[1]
- **Langfristige signifikante IOD-Senkung**
- **Über 500.000 Implantationen mit der iStent-Technologie**

IOD im Zeitverlauf[2]

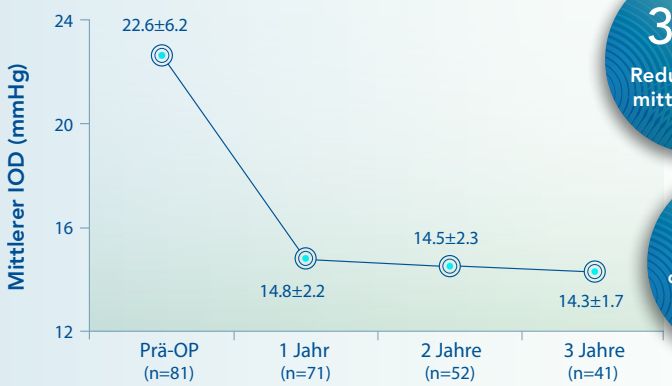

37 %
Reduktion des mittleren IOD

100 %
der Patienten mit einem IOD ≤ 18 mmHg

Referenzen

1. iStent *inject*® Trabecular Micro-Bypass System: Directions for Use, Part # 45-0176

2. Hengerer FH. Personal experience with second-generation trabecular micro-bypass stents in combination with cataract surgery in patients with glaucoma: 3-year follow-up. ASCRS 2018 Presentation

GLAUKOS®
Transforming Glaucoma Therapy

© 2019 Glaukos Corporation. iStent *inject*® und Glaukos sind eingetragene Warenzeichen der Glaukos Corporation.

Glaukos Germany GmbH, Gustav-Stresemann-Ring 1, 65189 Wiesbaden 410-0314-2016-GER Rev. 1

www.glaukos.com www.istent.de

Muraine-Nähte bei akutem Keratokonus

(Muraine sutures for acute keratoconus)

Berthold Seitz[1], Gesine Schießl[1], Sonia Razafimino[1], Fidelis Flockerzi[2], Johanna Dahle[1], Loay Daas[1], Elias Flockerzi[1]
Homburg/Saar

→ **Zusammenfassung: Beim akuten Keratokonus ist die perforierende Keratoplastik à chaud kontraindiziert. Früher wartete man unter Gabe von hyperosmolaren Augentropfen über 3–6 Monate die stromale Vernarbung ab. Nach einer prophylaktischen YAG-Iridotomie durch die noch klare Hornhaut kaudal gibt man heute Luft in die Vorderkammer und legt multiple, tiefstromale 10-0 Nylon Einzelknüpfnähte senkrecht zum Riss in der Descemet'schen Membran. Schon am ersten postoperativen Tag imponiert typischerweise eine deutlich aufgeklarte Hornhaut. Die histologische Analyse zeigt einen signifikant geringeren Abstand der Rissenden der Descemet'schen Membran im Bereich von 100 µm nach diesen tiefstromalen sogenannten Muraine-Nähten im Vergleich zu mehr als 1 000 µm im Spontanverlauf.**

OPHTHALMO-CHIRURGIE 32: 267 – 275 (2020)

→ **Summary: Penetrating keratoplasty à chaud is contraindicated in acute keratoconus. In the past the stromal scarring was waited for 3–6 months with the administration of hyperosmolar eye drops. Today, after a prophylactic YAG-iridotomy caudally through the still clear cornea, air is injected into the anterior chamber and multiple deep-stromal 10-0 nylon single compression sutures are placed perpendicular to the tear of the Descemet's membrane. The cornea is typically much clearer already on the first day postoperatively. The histological analysis shows a significantly smaller distance between the ends of the tear of the Descemet's membrane in the range of 100 µm after deep-stromal so-called Muraine sutures compared to more than 1000 µm in the spontaneous course.**

OPHTHALMO-CHIRURGIE 32: 267 – 275 (2020)

Hintergrund

Seit mehr als 10 Jahren wurden in unserem Homburger Keratokonus Center (HKC) [6] mehr als 1 750 Patienten aufgenommen, von denen mittlerweile einige schon zu 15 Verlaufskontrollen erschienen sind (Abbildung 1). Die stadiengerechte Therapie dieser Patienten reicht von Kontaktlinsen über Crosslinking und intrakornealen Ringsegmenten bis zur Excimerlaser-assistierten, tiefen anterioren lamellären Keratoplastik (DALK) oder perforierenden Keratoplastik (PKP) [1, 14, 15].

Bei Hornhautektasien wie Keratokonus, Keratotorus („Pellucide marginale Degeneration", PMD) und Keratoglobus kann am häufigsten im Rahmen einer Progression ein Hydrops corneae, ein sogenannter „akuter Keratokonus", entstehen. Eine sofortige eklatante Visusminderung ist die Folge (Tabelle 1). Der Hydrops entsteht aufgrund eines Risses in der Descemet'schen Membran und wahrscheinlich der Dua-Schicht, wodurch sich ein Hornhautödem mit großen Vakuolen und Pseudozysten entwickelt [5, 17] (Tabelle 2). Sehr selten kann ein kornealer Hydrops auch die Ursache für eine akute sekundäre Transplantatinsuffizienz sein, die viele Jahre nach einer perforierenden Keratoplastik auftritt, die wegen eines Keratokonus durchgeführt wurde [7].

Die Prävalenz des kornealen Hydrops beim Keratokonus liegt bei 1,6 – 2,8 %. Ein höheres Risiko besteht für Ostasiaten und dunkelhäutige Keratokonus-Patienten [3]. Als Prädisposition

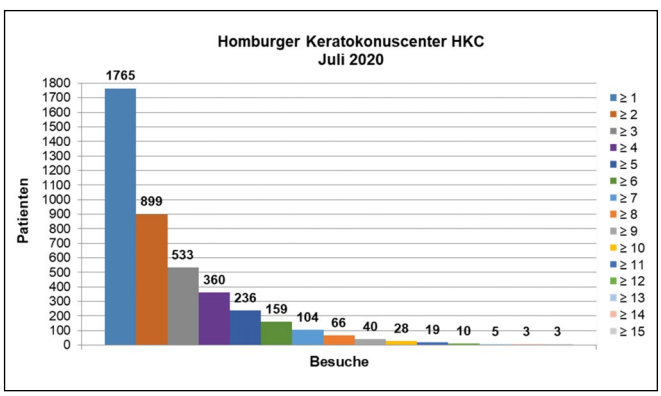

Abbildung 1: Seit 2010 wurden in das Homburger Keratokonus Center HKC mehr als 1 750 Patienten aufgenommen (Stand Juli 2020).

[1] Klinik für Augenheilkunde, Homburg/Saar
[2] Institut für Allgemeine und Spezielle Pathologie, Homburg/Saar

gelten: Augenreiben, Atopie, Allergie, vernale Keratokonjunktivitis und Trisomie 21. Der Trigger ist oft ein Hornhauttrauma, exzessives Reiben mit den Fingergelenken oder Husten.
Ein Hydrops corneae ist üblicherweise innerhalb von 3 – 6 Monaten selbstlimitierend. Anschließend ist aufgrund einer narbenbedingten Visusminderung häufig eine PKP notwendig. Allerdings besteht auch die Möglichkeit des Visusanstieges durch eine vernarbungsbedingte Abflachung und topographische Regularisierung, wenn die Narbe (mittel-)peripher liegt.
Bei persistierendem kornealem Ödem können Infektionen, stromale Narben, Neovaskularisationen und extrem selten (z. B. bei okulodigitalem Phänomen bei Down-Syndrom) eine Hornhautperforation als Komplikationen auftreten, weshalb eine zügige Reduktion des Hornhautödems anzustreben ist. Insbesondere starke Gefäßeinsprossungen bei langem Verlauf des Ödems verschlechtern die Prognose der anschließenden Keratoplastik [13].

Therapie

Über viele Jahrzehnte bestand in Deutschland die allgemein anerkannte „Therapie" des akuten Keratokonus in Abwarten, unter Gabe einer 5 % hypertonen Natriumchloridlösung, Pflege und ggf. Drucksenkung (Tabelle 3). Die Keratoplastik à chaud im Stadium des akuten Keratokonus war und ist kontraindiziert, weil das Risiko der Fadenlockerung bei dem stark ödematösen Hornhautgewebe sehr hoch ist. Die Folgen hiervon können Infiltrate, stromale Vaskularisation, eine Immunreaktion und sogar eine Durchwanderungsendophthalmitis sein [13].
Seit Januar 2017 bevorzugen wir tiefstromale, prädescemetale oder durchgreifende – aber nie zu oberflächlich gestochene – Kompressionsnähte, gefolgt von intrakameraler Lufttamponade („Muraine-Nähte") [19]. Das Ziel ist die Readaptation der rupturierten Descemet-Ränder. Die Luft in der Vorderkammer soll zusätzlich den Wassereinstrom in das korneale Stroma vermeiden (Tabelle 4).
Die Patienten werden stationär aufgenommen und mit einer hypertonen 5 % Natriumchloridlösung zum Entquellen des Hornhautödems stündlich getropft. Wenn möglich erfolgt präoperativ eine YAG-Iridotomie „kaudal" – idealerweise bei 6 Uhr, wenn das Ödem es erlaubt – gerne aber auch bei 5 oder 7 Uhr, um einem Luftblock mit akutem Anstieg des Augeninnendrucks (IOD) vorzubeugen.
Im Operationssaal wird in Tropfanästhesie oder Retrobulbäranästhesie bei luftgefüllter Vorderkammer der Descemet-Riss sichtbar. Senkrecht zum Riss werden multiple (typischerweise 4 – 6) tiefstromale, idealerweise prädescemetale 10-0 Nylon Einzelknüpfnähte gelegt. Im Zweifel sollten durchgreifende Stiche angestrebt werden – keinesfalls zu oberflächliche! Am Ende der Operation belassen wir eine 90 %ige Luftfüllung in der Vorderkammer und bitten den Patienten – wie bei der posterioren lamellären Keratoplastik – um Rückenlage für einige Tage. Am OP-Tag wird der Augeninnendruck alle 2 Stunden gemessen. Bei Bedarf kann über die Parazentese ein wenig Luft abgelassen werden.

Tabelle 1: Symptome des kornealen Hydrops (= „akuter Keratokonus")

- → fast immer einseitig
- → starker, plötzlicher Visusabfall
- → Photophobie (Lichtscheu)
- → Epiphora („Tränenträufeln")
- → Fremdkörpergefühl
- → Schmerzen

Tabelle 2: Befunde des kornealen Hydrops an der Spaltlampe

- → Starkes fokales Stromaödem mit Vakuolen und Pseudozysten
- → Fokale bullöse Keratopathie mit/ohne Erosio corneae
- → Kontralaterale Keratokonus-Zeichen
- → Keine Zeichen einer Infektion (Zellen in Vorderkammer, Hypopyon, Synechien), DDx: HSV-Endotheliitis

Tabelle 3: Konservative Therapieoptionen beim kornealen Hydrops

- → Abwarten
- → 5 % Natriumchlorid-Augentropfen (hyperosmolar)
- → pflegende Therapie
- → evtl. Drucksenkung (CAVE: falsch niedrige Werte bei Stromaödem!)
- → antibiotische Tropfen bei Epitheldefekt
- → Steroidaugentropfen (?)
- → evtl. Verbandskontaktlinse

Tabelle 4: Chirurgische Therapieoptionen beim kornealen Hydrops

- → Luft- oder Gaseingabe (20 % SF6, 14 % C2F6, 14 % C3F8) intrakameral (Pneumodescemetopexie) [4, 8, 9]
- → Lufteingabe mit intrastromalen „venting incisions" [18]
- → Mini-DMEK als Descemet Patch [2]
- → tiefe Kompressionsnähte (prädescemetal/full-thickness) + Gas/Luft [10, 12, 19]
- → keine perforierende Keratoplastik im Akutstadium! [13, 14]

Postoperatives Vorgehen

Bei der Kontrolluntersuchung 6 Wochen postoperativ zeigt sich typischerweise eine abgeheilte reizfreie Hornhaut mit einer regulären Dicke. Zu diesem Zeitpunkt entfernen wir alle Fäden in Tropfanästhesie. Lockert sich zuvor ein Hornhautfaden wird dieser – wie immer – sofort entfernt!

Abbildung 2a: Ein 52-jähriger Patient stellte sich mit seit 1 Woche bestehender Visusminderung am rechten Auge erstmalig in unserer Ambulanz vor. Durch das Spaltlampenmikroskop wurde präoperativ am rechten Auge kaudal bis zum Zentrum reichend ein ausgeprägtes Hornhautödem (Hydrops corneae bei pellucider marginaler Degeneration = Keratotorus) sichtbar.

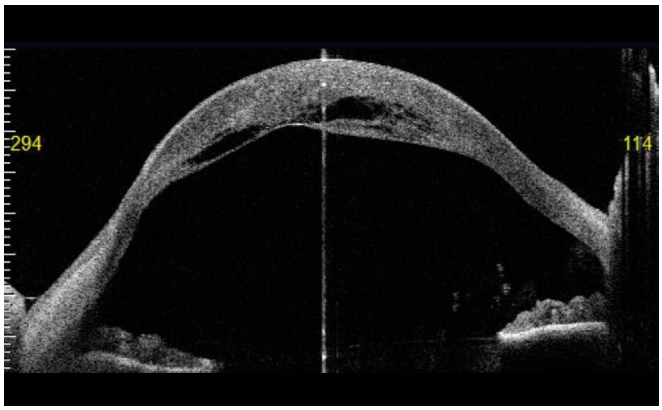

Abbildung 2b: Die Vorderabschnitts-OCT (CASIA 2, Tomey GmbH) zeigte eine Hornhautdicke von 1107 µm am Apex.

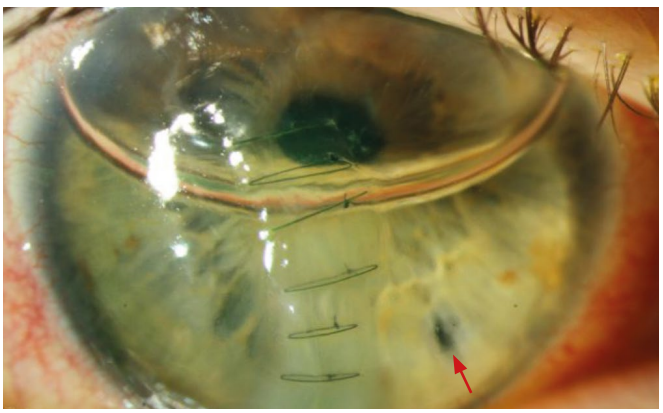

Abbildung 2c: Bereits am 1. postoperativen Tag klarte die Hornhaut deutlich auf; YAG-Iridotomie durch roten Pfeil gekennzeichnet.

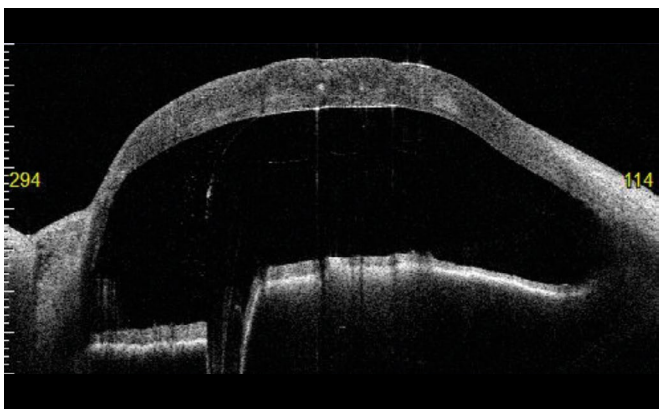

Abbildung 2d: Vorderabschnitts-OCT am 1. postoperativen Tag: Die Hornhautdicke war auf 701 µm abgeschwollen und der Visus lag bei 1/20 Lesetafel.

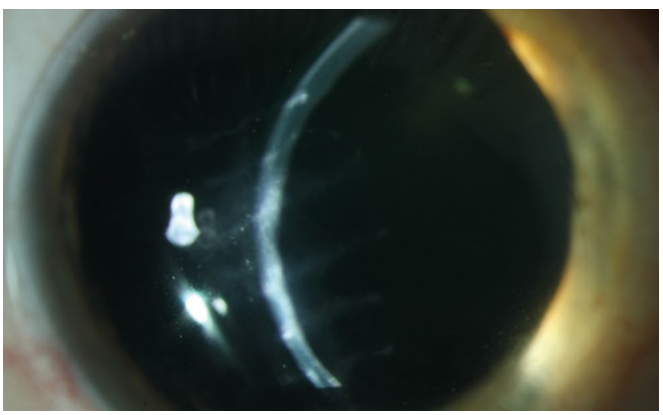

Abbildung 2e: Bei der Kontrolluntersuchung 20 Wochen postoperativ wurden Fadennarben und eine geringe Hornhautdicke von 373 µm sichtbar. Der Kontaktlinsenvisus war mit 0,4 stabil. Auf Wunsch des Patienten wurde auf die perforierende Excimerlaser-Keratoplastik verzichtet.

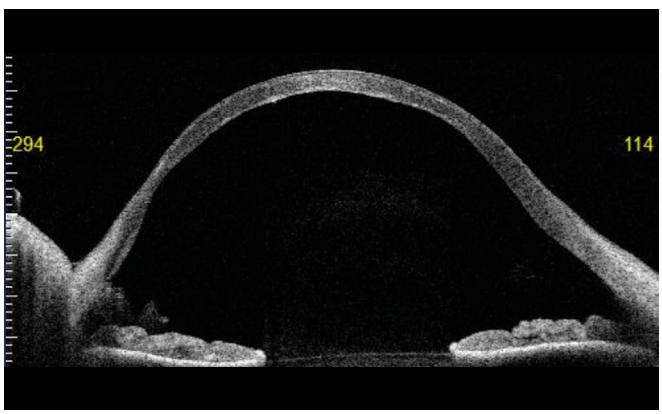

Abbildung 2f: Vorderabschnitts-OCT (VA-OCT) 20 Wochen postoperativ

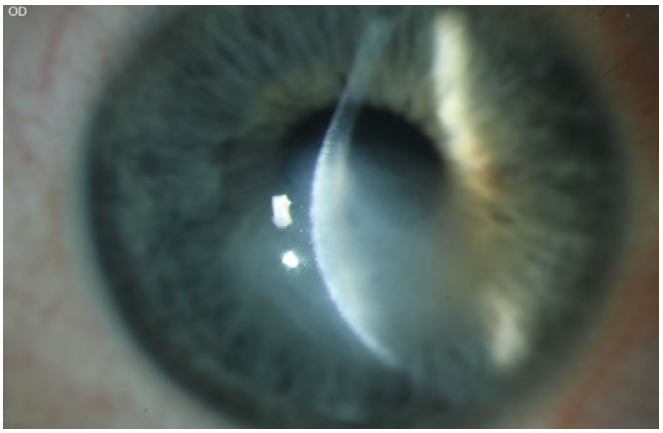

Abbildung 3a: 30-jährige Patientin mit akutem kornealen Hydrops. Klinisches Bild im Akutstadium

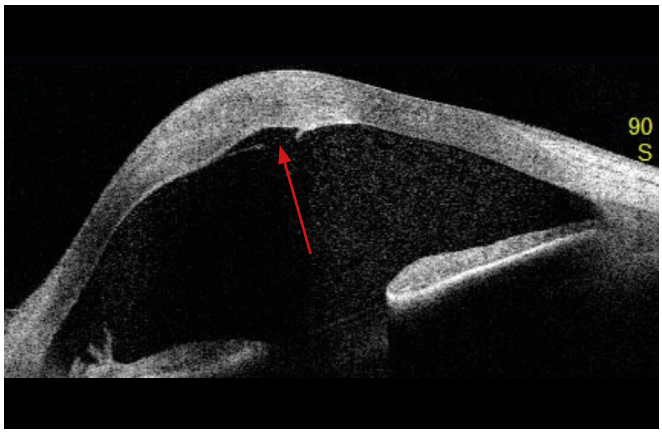

Abbildung 3b: VA-OCT im Akutstadium mit Descemet-Ruptur (roter Pfeil)

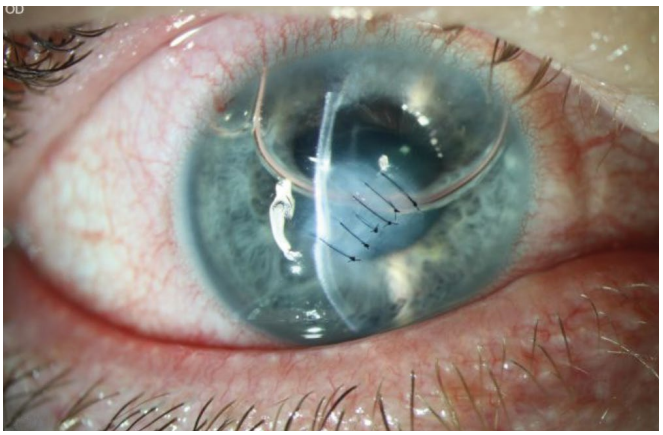

Abbildung 3c: Am 1. postoperativen Tag nach 6 Muraine-Nähten senkrecht zum Descemet-Riss und Luft in der Vorderkammer klarte die Hornhaut deutlich auf.

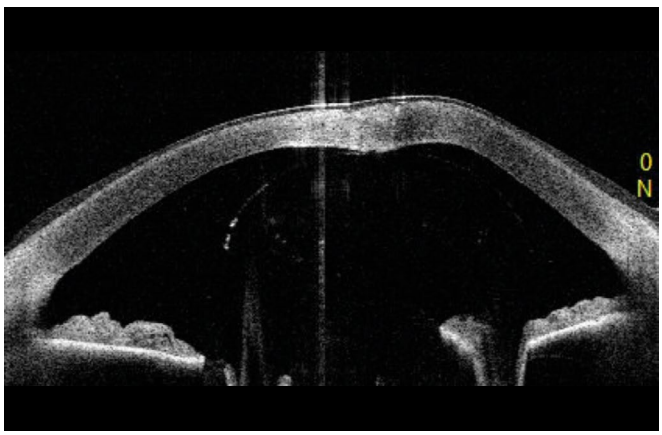

Abbildung 3d: Das VA-OCT zeigte deutliche Reduktion der Hornhautschwellung.

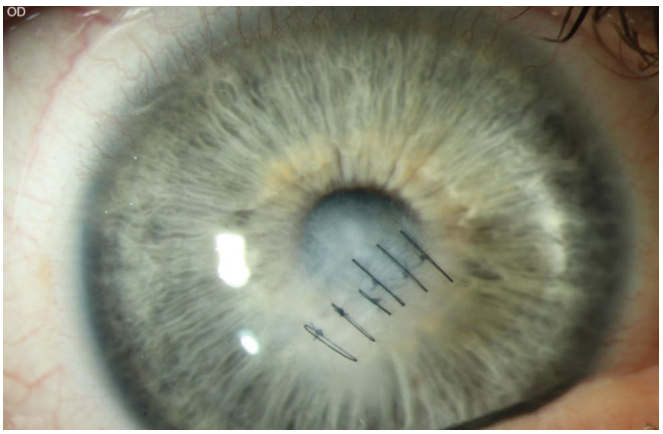

Abbildung 3e: 6 Wochen postoperativ vor Fadenentfernung

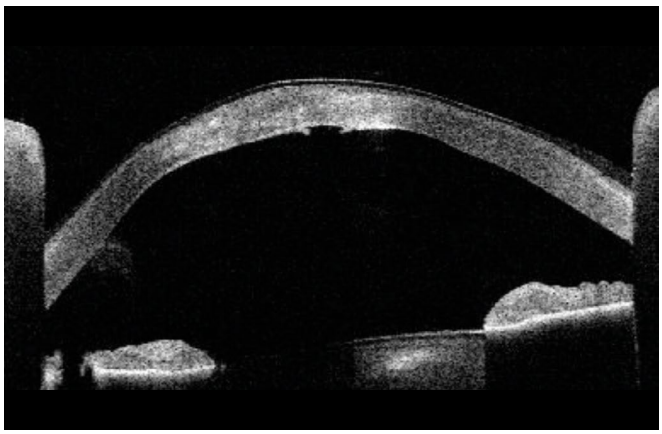

Abbildung 3f: VA-OCT 6 Wochen postoperativ

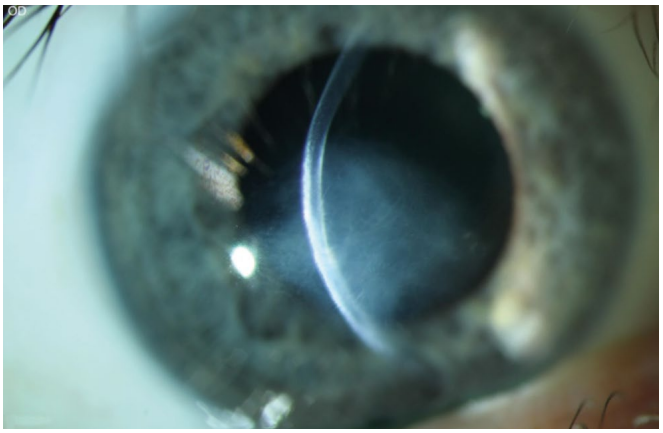

Abbildung 3g: Stabile Narbe 3 Monate postoperativ vor der Excimerlaser-PKP

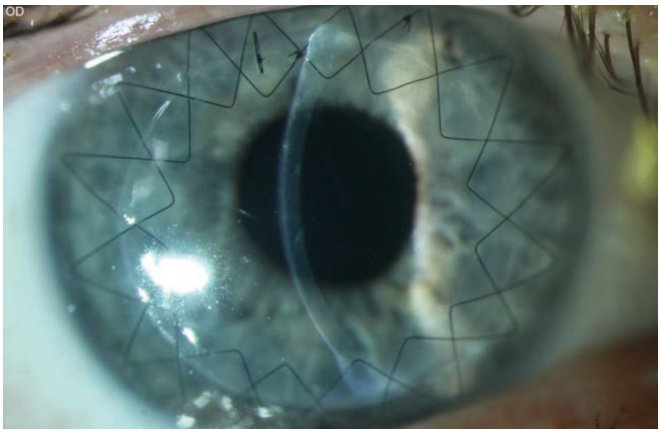

Abbildung 3h: 6 Wochen nach Excimerlaser-PKP (8,0/8,1 mm) mit doppelt-fortlaufender Kreuzstichnaht nach Hoffmann

Abbildung 4a: 38-jähriger Patient mit exzessivem akutem kornealen Hydrops. Klinisches Bild im Akutstadium

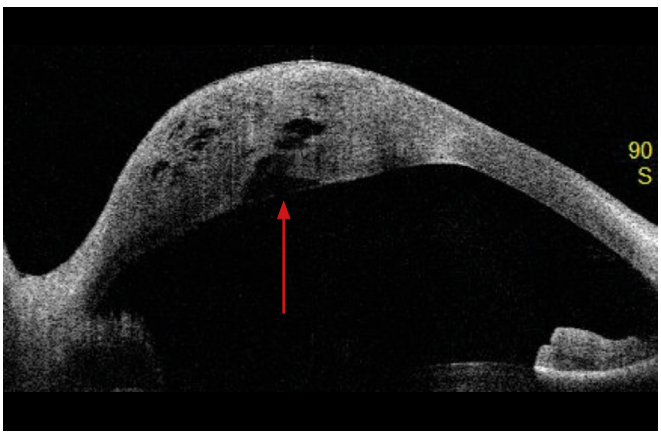

Abbildung 4b: VA-OCT im Akutstadium mit Descemet-Ruptur (roter Pfeil) und dramatischer Hornhautschwellung

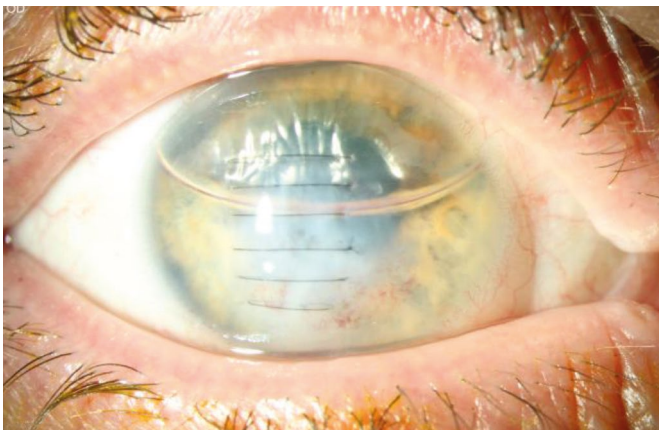

Abbildung 4c: Am 1. postoperativen Tag nach 6 Muraine-Nähten senkrecht zum Descemet-Riss und Luft in der Vorderkammer klarte die Hornhaut schon teilweise auf.

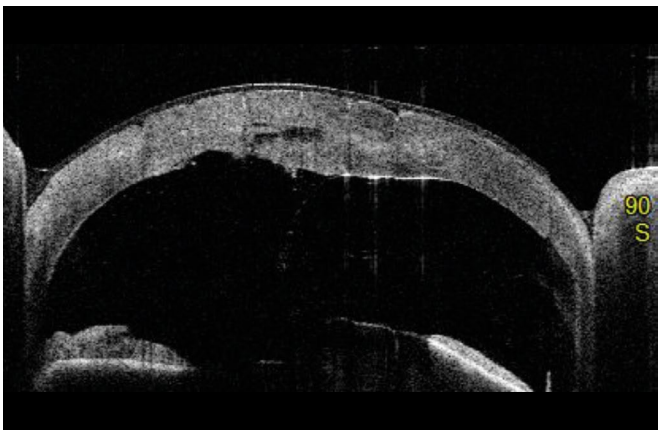

Abbildung 4d: Die VA-OCT zeigt eine deutliche Reduktion der Hornhautschwellung.

Dann wird entschieden, ob der Patient weiter harte Kontaktlinsen tragen kann (besonders bei PMD oder Keratoglobus), oder ob dem Patienten mit einer Excimerlaser-assistierten PKP besser gedient ist [1, 15]. Aufgrund des Descemet-Risses erscheint die DALK mit der aus unserer Sicht unerlässlichen Freilegung der Descemet'schen Membran nicht als sinnvolle Behandlungsoption. Die Femtosekundenlaser-assistierte PKP hat eindeutig schlechtere Ergebnisse als die Excimerlaser-assistierte PKP, die im Jahr 2019 ihren 30. Geburtstag feiern konnte [14–16].

Eigene klinische Ergebnisse

Typischerweise ist die Hornhautschwellung schon am ersten postoperativen Tag deutlich reduziert [12] (Abbildung 2). Wir untersuchten die klinischen Verläufe bei 8 Patienten, die bei akutem kornealem Hydrops mit 3–6 kombinierten prädescemetalen Muraine-Nähten orthogonal zur Achse der Ruptur der Descemet'schen Membran mit simultaner intrakameraler Lufttamponade behandelt wurden [11]. Die Hornhautdicke nahm bei allen unseren Patienten schnell (= innerhalb von wenigen Tagen) signifikant ab. Die mediane präoperative Hornhautpachymetrie betrug 1 605 µm (zwischen 805–2 423), reduzierte sich bereits am ersten Tag postoperativ signifikant auf 1 039 µm (zwischen 573–1 395) und 6 Wochen nach der Operation auf 672 µm (zwischen 398–871) (p=0,02). Der Visus verbesserte sich 6 Wochen nach der Operation von 1,5 logMAR präoperativ auf 0,95 logMAR. Eine akute Erhöhung des Augeninnendrucks trat nach vorheriger kaudaler YAG-Iridotomie nicht auf (Abbildung 3 und 4).

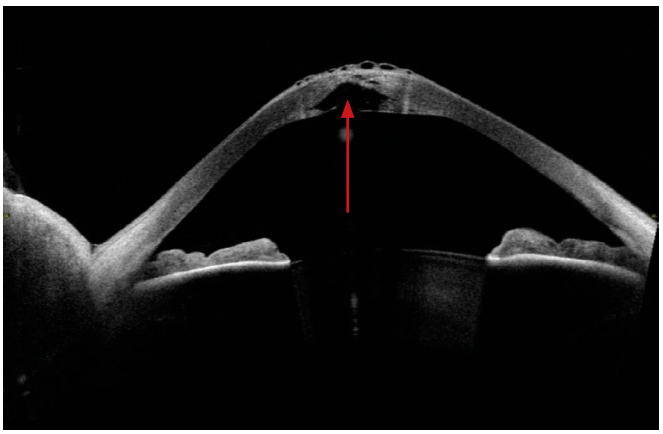

Abbildung 5a: 50-jähriger Patient mit kornealem Hydrops. A: VA-OCT im Akutstadium mit bullöser Keratopathie (roter Pfeil)

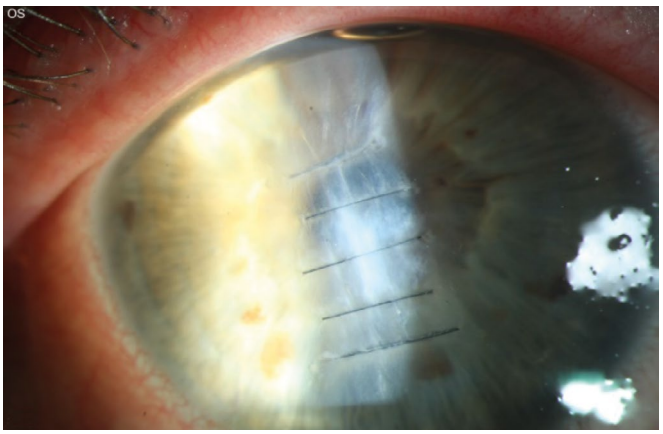

Abbildung 5b: Spaltlampenbiomikroskopie 3 Tage nach 5 Muraine-Nähten

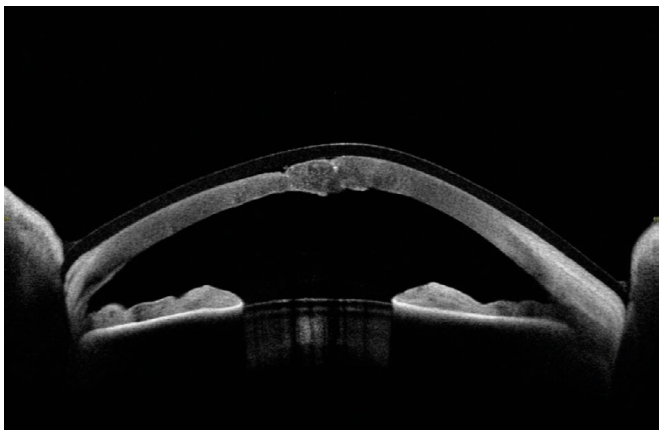

Abbildung 5c: VA-OCT 3 Tage nach 5 Muraine-Nähten

Abbildung 5d: Histologischer Befund der Kornea (PAS-Färbung): senkrechter Schnitt zum Descemet-Riss nach PKP: Der Abstand zwischen den Descemet-Enden beträgt nur 67µm.

Eigene histologische Ergebnisse

Alle Hornhautexzisate bei Keratoplastik werden im Homburger Institut für Allgemeine und Spezielle Pathologie untersucht. Bei zurückliegendem akuten Keratokonus bemühen wir uns bei der Keratoplastik im Narbenstadium eine Mikrotomschnittführung senkrecht zur Descemet-Ruptur einzuhalten, um den Abstand der Descemet-Ränder vermessen zu können. Bei der histopathologischen Aufarbeitung der Hornhautexzisate nach akutem Keratokonus mit bzw. ohne tiefstromale Muraine-Nähte zeigte sich beispielhaft ein signifikant geringerer Abstand der Descemet-Ränder von 67 µm (Abbildung 5) bzw. 147 µm (Abbildung 6) nach Muraine-Nähten im Vergleich zur 1 249 µm (Abbildung 7) bzw. 1 654 µm (Abbildung 8) nach Spontanheilung.

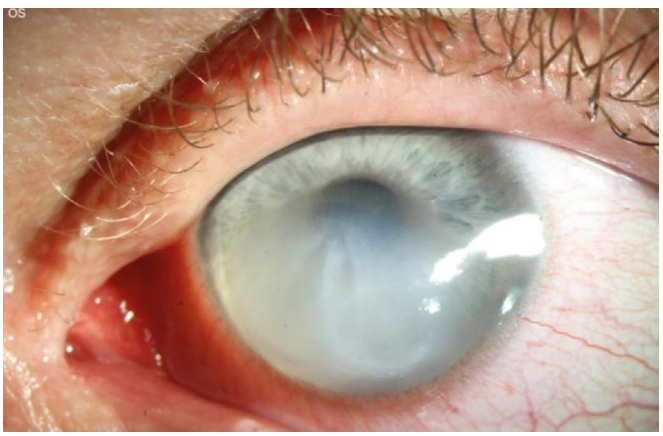

Abbildung 6a: 37-jähriger Patient mit kornealem Hydrops. Klinisches Bild im Akutstadium

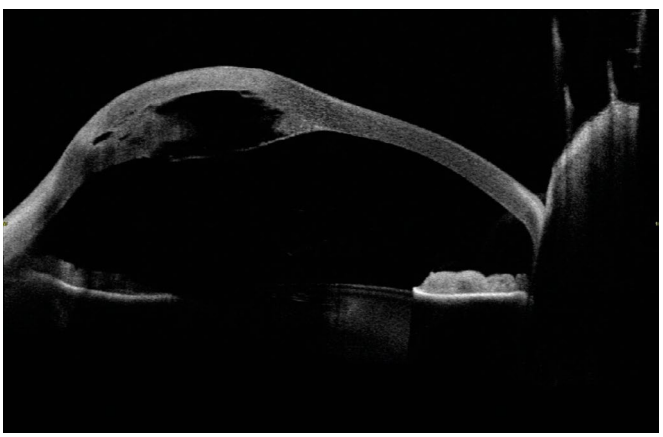

Abbildung 6b: VA-OCT im Akutstadium

Diskussion

Yahia Chérif et al. aus der Arbeitsgruppe von Prof. Muraine in Rouen (Frankreich) beschrieben die intrakamerale Injektion von Luft mit prädescemetalen Kompressionsnähten senkrecht zum Riss: Bereits am ersten postoperativen Tag nahm das Hornhautödem bei akutem Keratokonus sichtbar ab [19]. Diese Arbeit war der Anlass, die Technik der Muraine-Nähte im Januar 2017 in den klinischen Alltag der Universitätsaugenklinik des Saarlandes zu integrieren.

In einer retrospektiven Studie beschrieben Rajaraman et al., dass eine intrakamerale Injektion mit 0,2 ml Perfluorpropan (14 % C_3F_8) kombiniert mit Kompressionsnähten über die gesamte Hornhautdicke zu einem Aufklaren innerhalb von 8,8 ± 4,9 Tagen führt. Prophylaktisch erhielten die Patienten Acetazolamid 250 mg 2-mal täglich für 5 Tage und mussten für 3 Tage die Rückenlage einhalten [10].

Miyata et al. führten intrakamerale Injektionen mit 0,1 ml gefilterter Luft durch. Es wurden 2,4 ± 1,3 Injektionen pro Auge durchgeführt und prophylaktisch erhielten die Patienten Acetazolamid 750 mg täglich für 3 Tage. Dabei ergab sich eine Persistenz des Ödems von 20,1 ± 9 Tagen. Ohne Luftinjektion betrug die Zeitspanne 64,7 ± 34,6 Tage [8].

Panda et al. bewiesen die Effektivität von intrakameralem Schwefelhexafluorid (20 % SF6) bei akutem Hydrops corneae. Die Patienten erhielten Acetazolamid 250 mg 3-mal täglich und mussten 3 Tage die Rückenlage einhalten. Das Hornhautödem heilte innerhalb von 4 Wochen ab [9].

Basu et al. untersuchten die Ergebnisse mit Gabe von intrakameralem Perfluorpropan (14 % C3F8) bei der Behandlung von Hydrops corneae. Aufgrund postoperativer IOD-Erhöhungen wurden chirurgische Iridektomien durchgeführt. Eine

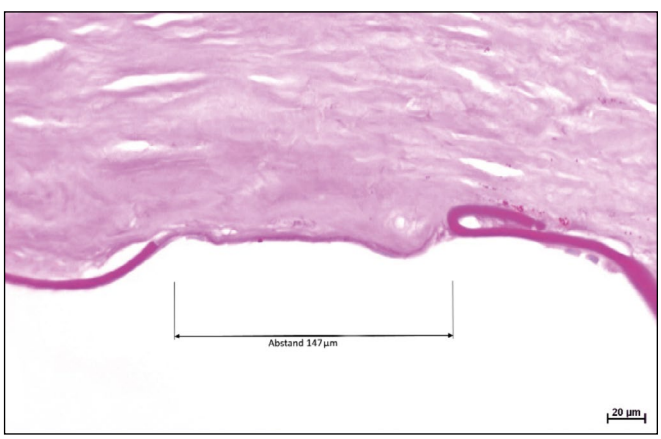

Abbildung 6c: Histologischer Befund der Kornea (PAS-Färbung): senkrechter Schnitt zum Descemet-Riss nach PKP: Der Abstand zwischen den Descemet-Enden beträgt nur 147µm.

Rückenlage musste für 2 Wochen eingehalten werden. Die Zeitspanne zwischen Therapiebeginn und Abschluss betrug beim Keratokonus mit Gaseingabe 57,2 ± 37,1 Tage, bei der Kontrollgruppe 104 ± 51,4 Tage. Bei Keratoglobus und Keratotorus konnte kein signifikanter Unterschied zur Kontrollgruppe festgestellt werden [4].
Jüngst schlugen Bachmann et al. eine Mini-DMEK als Patch zur frühen Abdichtung des Descemet-Defektes vor [2]. Diese Technik dürfte allerdings – bei typischerweise stark reduziertem Einblick in die Vorderkammer – mikrochirurgischen Künstlern vorbehalten bleiben.

Schlussfolgerungen

Unsere eigenen klinischen Ergebnisse zeigen eine schnelle und signifikante Abnahme der Hornhautdicke und eine rasche Verbesserung des Visus nach tiefstromalen 10-0 Nylon Kompressionsnähten und Lufttamponade. Tiefstromale Muraine-Nähte sind ein wirksames und sicheres Verfahren, um die Hornhautschwellung bei akutem kornealem Hydrops zügig zu reduzieren und damit eine schnellere Wiederanpassung von Kontaktlinsen und – wenn nötig – eine frühere Hornhauttransplantation zu ermöglichen [20].

Fazit für die Praxis

→ Der akute Keratokonus ist meistens eine selbstlimitierende Hornhauterkrankung, die allerdings immer mit erheblicher Visusbeeinträchtigung verbunden ist.
→ Die operative Intervention mittels tiefer 10-0 Nylon Kompressionsnähte mit intrakameraler Luft- oder Gaseingabe führt zu einer raschen Abnahme des Hornhautödems und schnellerem Visusanstieg.
→ Eine perforierende Keratoplastik kann so entweder vermieden werden oder bei Kontaktlinsenintoleranz schneller erfolgen, ohne dass mit Fadenlockerungen wie nach Keratoplastik im Akutstadium des Hydrops zu rechnen ist.

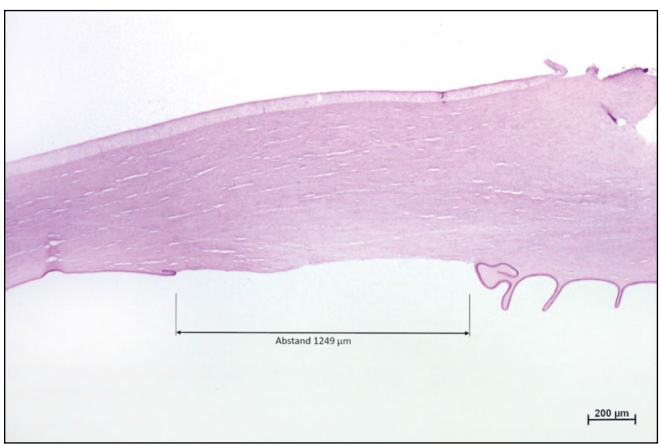

Abbildung 7: Histologie Kornea (PAS-Färbung): senkrechter Schnitt zum Descemet-Riss nach PKP wegen einer kornealen Narbe nach Spontanverlauf eines kornealen Hydrops ohne Muraine-Nähte: Der Abstand zwischen den Descemet-Enden beträgt 1 249 µm.

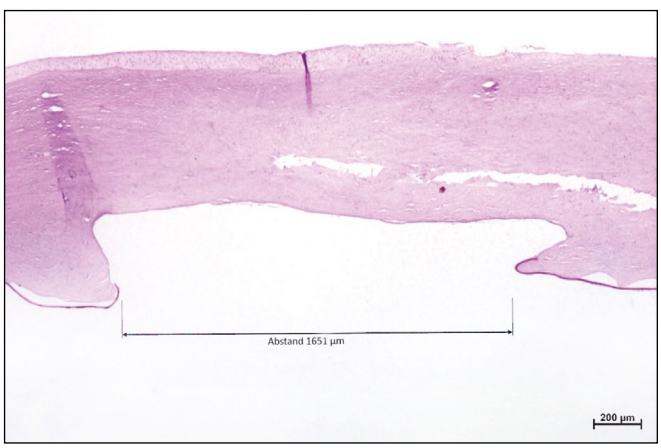

Abbildung 8: Histologie Kornea (PAS-Färbung): senkrechter Schnitt zum Descemet-Riss nach PKP wegen einer kornealen Narbe nach Spontanverlauf eines kornealen Hydrops ohne Muraine-Nähte: Der Abstand zwischen den Descemet-Enden beträgt 1 651 µm.

Literatur

1. *Alfaro Rangel R, Lepper S, Langenbucher A et al (2020)* 8.5/8.6-mm excimer laser assisted penetrating keratoplasties in a tertiary corneal subspecialty referral center – Indications and outcomes in 107 eyes. Cornea 39: 806 – 811
2. *Bachmann B, Händel A, Siebelmann S et al (2019)* Mini-Descemet membrane endothelial keratoplasty for the early treatment of acute corneal hydrops in keratoconus. Cornea 38: 1043 – 1048
3. *Barsam A, Petrushkin H, Brennan N et al (2015)* Acute corneal hydrops in keratoconus: a national prospective study of incidence and management. Eye 29: 469 – 474
4. *Basu S, Vaddavalli PK, Ramappa M (2011)* Intracameral perfluoropropane gas in the treatment of acute corneal hydrops. Ophthalmology 118: 934 – 939
5. *Basu S, Vaddavalli PK, Vemuganti GK et al (2012)* Anterior segment optical coherence tomography features of acute corneal hydrops. Cornea 31: 479 – 485
6. *Goebels S, Seitz B, Langenbucher A (2013)* Diagnostik und stadiengerechte Therapie des Keratokonus – Eine Einführung in das Homburger Keratoconus Center (HKC). Ophthalmologe 110: 808 – 809
7. *Maamri A, Hamon L, Daas L et al (2020)* Ein 63-jähriger Mann mit akuter Sehverschlechterung nach perforierender Keratoplastik bei Keratokonus. Ophthalmologe angenommen am 18.8.2020
8. *Miyata K, Tsuji H, Tanabe T et al (2002)* Intracameral air injection for acute hydrops in keratoconus. Am J Ophthalmol 133: 750 – 752
9. *Panda A, Aggarwal A, Madhavi P et al (2007)* Management of acute corneal hydrops secondary to keratoconus with intracameral injection of sulfur hexafluoride (SF6). Cornea 26: 1067 – 1069
10. *Rajaraman R, Singh S, Raghavan A et al (2009)* Efficacy and safety of intracameral perfluoropropane (C3F8) tamponade and compression sutures for the management of acute corneal hydrops. Cornea 28: 317 – 320
11. *Razafimino S, Daas L, Quintin A et al (2020)* Combined „Muraine sutures" and intracameral air tamponade for the management of corneal hydrops in acute keratoconus. Ophthalmologe 117 (Suppl 2): Abstract-Band der DOG 2020, erscheint 09/2020
12. *Schießl G, Suffo S, Seitz B (2019)* Muraine-Nähte beschleunigen die Abheilung des Hydrops corneae bei akutem Keratotorus. Ophthalmologe 116: 665 – 668
13. *Seitz B, El-Husseiny M, Langenbucher A, Szentmáry N (2013)* Prophylaxe und Management von Komplikationen bei perforierender Keratoplastik. Ophthalmologe 110: 605 – 613
14. *Seitz B, Szentmáry N, Langenbucher A et al (2016)* Perforierende Keratoplastik bei fortgeschrittenem Keratokonus – vom Hand/-Motortrepan zum Excimerlaser und zurück zum Femtosekundenlaser. Klin Monatsbl Augenheilkd 233: 727 – 736
15. *Seitz B, Daas L, Milioti G et al (2019)* Excimerlaser-assistierte perforierende Keratoplastik – Am 01.07.2019 feierte die perforierende Excimerlaserkeratoplastik ihren 30. Geburtstag. Videobeitrag. Ophthalmologe 116: 1221 – 1230
16. *Tóth G, Szentmáry N, Langenbucher A et al (2019)* Comparison of excimer laser versus femtosecond laser assisted trephination in penetrating keratoplasty – a retrospective study. Adv Ther 36: 3471 – 3482
17. *Tuft SJ, Gregory WM, Buckley RJ (1994)* Acute corneal hydrops in keratoconus. Ophthalmology 101: 1738 – 1744
18. *Vajpayee RB, Maharana PK, Kaweri L (2013)* Intrastromal fluid drainage with air tamponade: Anterior segment optical coherence tomography guided technique for the management of acute corneal hydrops. Br J Ophthalmol. 97: 834 – 836
19. *Yahia Chérif H, Afriat JGM, Delcampe A et al (2015)* Efficacy and safety of pre-Descemet's membrane sutures for management of acute corneal hydrops in keratoconus. Br J Ophthalmol 99: 773 – 777
20. *Liu Y, Seitz B, Langenbucher A, Nguyen NX et al (2003)* Impact of preoperative corneal curvature on the outcome of penetrating keratoplasty in keratoconus. Cornea 22: 409 – 412

Korrespondenzadresse:
Prof. Dr. med. Berthold Seitz
Klinik für Augenheilkunde
und Hochschulambulanz
Universitätsklinikum des Saarlandes UKS
Kirrberger Straße, 66421 Homburg/Saar
berthold.seitz@uks.eu

Ein Video zum operativen Vorgehen finden Sie unter https://vimeo.com/444156902

Femto versus Phako: Leichte Vorteile für die Laserkataraktchirurgie

→ Die Augenheilkunde kann sich glücklich schätzen – und deren Patienten erst recht –, dass sie für ihre häufigste Operation über zwei Methoden verfügt, die von so hoher Effizienz und Sicherheit sind, dass es sich in verschiedenen Studien als schwierig erwiesen hat, Unterschiede zwischen ihnen aufzuzeigen. Die Rede ist von der „klassischen" Variante der Kataraktchirurgie, der Phakoemulsifikation mit Kleinschnitttechnik, und der Durchführung des Eingriffs mit dem Femtosekundenlaser („laser cataract surgery", LCS), die 2008 von Zoltan Z. Nagy in Budapest eingeführt wurde. Autoren der Universitätsaugenkliniken Frankfurt am Main und München haben eine Meta-Analyse vorgelegt, die sich von früheren Arbeiten, in denen beide Techniken miteinander verglichen wurden, durch die Aufnahme einiger aussagekräftiger retrospektiver Studien unterscheidet und die hohe Qualitätskriterien für die Inklusion setzte. Außerdem konnten die Autoren auf neueste Literatur bei ihrer Recherche in Datenbanken wie PubMed, Cochrane und Embase zurückgreifen. Die letzte Meta-Analyse, in der die Ergebnisse der Kataraktchirurgie mit dem Femtosekundenlaser der etablierten Phakoemulsifikation gegenübergestellt wurden, stammt aus dem Jahr 2016.

Insgesamt 73 Studien entsprachen den Kriterien der Autoren und wurden ausgewertet. In diesen Publikationen waren 12769 Augen mit dem Femtosekundenlaser und 12 274 Augen mittels Phakoemulsifikation operiert worden. Von den fünf derzeit gebräuchlichen Laserplattformen waren die mit Abstand meisten Augen (n = 7 119) mit dem Catalys (Johnson & Johnson) operiert worden, die kleinste Gruppe (n = 102 Augen) waren jene, bei denen der Lensar (Lensar, Inc.) eingesetzt wurde. Beim Visus fand sich kurzfristig – binnen 1 Woche nach der Operation – kein signifikanter Unterschied, bei Untersuchungen nach 1 bis 3 Monaten war der unkorrigierte Fernvisus nach LCS leicht besser. Der dort ermittelte Unterschied von knapp 0,05 logMAR wird indes von den Autoren nicht als klinisch relevant betrachtet. Die Abweichung von der Zielrefraktion war nach Laserkataraktchirurgie im mittelfristigen Nachbeobachtungszeitraum etwas geringer.

Der oft deutlich geringere Einsatz an Ultraschallenergie bei der LCS – quantifiziert in der effektiven Phakozeit (EPT) – nach Laserkapsulotomie und -linsenfragmentation wird weithin als ein Vorzug betrachtet, wenn Augen mit vorgeschädigter Hornhaut aufgrund von Befunden wie der Fuchs'schen Endotheldystrophie und Cornea guttata kataraktoperiert werden. Darauf deuten auch die Ergebnisse der neuen Meta-Analyse: Die mittlere Hornhautdicke war sowohl einen Tag als auch 1 bis 3 Monate postoperativ nach herkömmlicher Operationstechnik signifikant höher, der durchschnittliche endotheliale Zellverlust nach 3 bis 6 Wochen und nach 3 Monaten signifkant geringer nach LCS als nach Phakoemulsifikation. Weder beim Auftreten eines zystoiden Makulaödems noch eines akuten postoperativer Druckanstiegs zeigten sich signifikante Unterschiede. Der einzige Parameter, bei dem der Laser etwas schlechter abschnitt, war die Häufigkeit der intraoperativen Vorderkapselruptur mit 0,97 gegenüber 0,20 % bei reiner Phakoemulsifikation.

Die Autoren resümieren, dass „…es gewisse Vorteile der laserassistierten Kataraktchirurgie gegenüber der Phakoemulsifikation gibt. Die unkorrigierte und korrigierte Sehschärfe, die wichtigsten Parameter hinsichtlich der Patientenzufriedenheit, waren in den meisten Studien mittelfristig mit dem Laser besser. Die Untersuchung zeigt, dass LCS eine sichere Technik ist und die Komplikationshäufigkeit mit steigender chirurgischer Erfahrung weiter zurückgehen wird. Eine Lösung der logistischen Probleme und Kosteneffizienz sind wünschenswert. Weitere Entwicklungen und Verbesserungen können bei der noch jungen Lasertechnik erwartet werden". *Ronald D. Gerste*

Kolb C et al (2020) Comparison of femtosecond laser-assisted cataract surgery and conventional cataract surgery: meta-analysis and systematic review. J Cataract Refract Surg, online publiziert am 30. April. DOI: 10.1097/j.jcrs.0000000000000228

Ziemer Deutschland baut Premium-IOL-Portfolio weiter aus

→ Ziemer setzt in Deutschland den umsichtigen Ausbau seines Premium-IOL-Portfolios für die refraktive Kataraktchirurgie weiter fort und vertreibt nun mit der trifokalen, hydrophoben Finevision HP, der trifokal torischen Finevision Toric und der EDOF-IOL IsoPure 1.2.3 gleich drei innovative IOL. Damit können sowohl Patienten mit dem Wunsch nach weitgehender Brillenunabhängigkeit von nah bis fern versorgt werden als auch Patienten, die großen Wert auf einen exzellenten Fernvisus legen und zusätzlich im Intermediärbereich mehr Unabhängigkeit von der Brille wünschen.

„Viele Kataraktpatienten pflegen heutzutage einen sehr aktiven Lebensstil und wünschen sich in ihrem Alltag oder bei ihren Hobbys mehr Unabhängigkeit von einer Brille. Das Interesse an leistungsfähiger Presbyopiekorrektur wächst daher zunehmend. Unser Bestreben ist es, refraktive Chirurgen bestmöglich dabei zu unterstützen, ihre Patienten mit einer hervorragenden Presbyopiekorrektur zu versorgen. Wir freuen uns daher sehr, unseren Partnern nun auch – passend zu unserem Femtosekundenlaser FEMTO LDV Z8 – innovative und hochwertige IOL zur Presbyopiekorrektur anbieten zu können", hebt Manuel Tietze, Head of Sales Force & Marketing von Ziemer Deutschland, hervor.

Bereits Mitte letzten Jahres hatte Ziemer in Deutschland mit dem Aufbau eines Premium-IOL-Portfolios für die refraktive Kataraktchirurgie begonnen und vertreibt seither vorgeladene, hydrophobe monofokale und torische IOL. Nun wurde das Portfolio umsichtig und ganz im Sinne des hohen Qualitätsanspruches von Ziemer ausgeweitet: Die Finevision HP sowie die IsoPure 1.2.3 zeichnen sich durch ein hydrophobes

Das Ziemer Premium-Portfolio

und zudem patentiert glisteningfreies Material aus, das zu hoher Abbildungsqualität und einer niedrigen Nachstarrate beiträgt. Weiterhin sind beide IOL mit leistungsfähigen UV- und Blaulichtfiltern ausgestattet, um die Netzhaut der Patienten vor energiereichem Licht zu schützen.

Hydrophobe Finevision HP – hohe Brillenunabhängigkeit und Patientenzufriedenheit

Dr. med. Stefanie Schmickler

Mit der trifokalen Finevision HP können Patienten ein gutes Sehvermögen von nah bis fern und somit hohe Brillenunabhängigkeit und Zufriedenheit erreichen: In einer Real-World Untersuchung benötigten 95 % der bilateral mit der Finevision versorgten Patienten gar keine Brille mehr. Dementsprechend waren auch 97 % der Patienten zufrieden oder sogar sehr zufrieden mit dieser IOL und würden sie weiterempfehlen [1]. Grundlage dieser guten Ergebnisse ist das asphärische, apodisiert-diffraktive IOL-Design, dessen diffraktive Stufen zudem sanft abgerundet sind. Diese Abrundung trägt dazu bei, Lichtstreuungseffekte und somit störende Lichtphänomene wie z. B. Halos zu reduzieren. Zudem wird mit zunehmender Pupillengröße mehr Licht für den Fernvisus zur Verfügung gestellt – für ein gutes Sehvermögen auch unter mesopischen Lichtbedingungen. Die doppelten C-Loop-Haptiken und das hydrophobe Material sorgen außerdem für eine hervorragende Stabilität. „Wir sind sehr glücklich, dass Ziemer nun die hydrophobe Finevision HP anbietet, da wir in der Vergangenheit mit der hydrophilen Version dieser IOL bereits sehr gute Erfahrungen hinsichtlich Brillenunabhängigkeit und Patientenzufriedenheit gemacht haben, aber das hydrophobe Material klar vorziehen", hebt daher auch Stefanie Schmickler (Ahaus), eine der ersten Anwenderinnen dieser IOL hervor.

IsoPure 1.2.3 – einzigartige, isofokale Optik für erweiterten Fokusbereich

„Nicht alle Patienten mit dem Wunsch nach Brillenunabhängigkeit sind allerdings tatsächlich auch für eine trifokale IOL geeignet. Wir sind daher sehr stolz, mit der IsoPure 1.2.3 eine innovative EDOF-IOL im Programm zu haben, die auf einer völlig neuen, isofokalen Optik Technologie basiert", betont M. Tietze. Dabei handelt es sich um eine refraktive Optik, die durch ein einzigartiges Oberflächendesign für einen erweiterten Fokusbereich sorgt: Über einen Defokusbereich von etwa 1,5 dpt wird ein Visus von 0,2 logMar oder besser erreicht. So können

Patienten einen exzellenten Fernvisus erzielen, der dem einer Monofokallinse vergleichbar ist, und zusätzlich im Intermediärbereich bis etwa 66 cm, d. h. also in typischer Handy- oder Tablet-Entfernung, ein gutes Sehvermögen erreichen. Dabei werden aufgrund des refraktiven Optikdesigns nicht mehr störende Lichtphänomene als durch eine Monofokallinse induziert.

Auch im Bereich seiner Lasertechnologien geht Ziemer weiter innovativ voran: So hat das Unternehmen nach intensiver Entwicklungsarbeit die CE-Zulassung für die neue Lentikel-Applikation „CLEAR" („Corneal Lenticule Extraction for Advanced Refractive Correction") zur Myopie- und Astigmatismusbehandlung erhalten, die den FEMTO LDV Z8 zur mit Abstand vielseitigsten Laser-Plattform in der Ophthalmochirurgie macht und von bestehenden Z8-Anwendern als Software-Upgrade erworben werden kann. „Insgesamt freuen wir uns sehr, Ärztinnen und Ärzten sowie Patientinnen und Patienten nun eine noch umfangreichere Bandbreite an Behandlungsoptionen anbieten zu können", fasst M. Tietze die neuesten Entwicklungen bei Ziemer zusammen.

Literatur

1. Bilbao-Calabuig R et al (2017) Visual outcomes following bilateral implantation of two diffractive trifocal intraocular lenses in 10 084 eyes. Am J Ophthalmol 179: 55 – 66

Der Technik-Report wird veröffentlicht von KIM – Kommunikation in der Medizin im Dr. R. Kaden Verlag GmbH & Co. KG, Heidelberg in Zusammenarbeit mit der Ziemer Ophthalmology (Deutschland) GmbH, Emmendingen
Autorin: Dr. Eva Stetzer

REFERAT

Kataraktoperation bei vitrektomierten Augen: Gute Ergebnisse bei oft schwieriger Ausgangslage

Das „European Registry of Quality Outcomes of Cataract and Refractive Surgery" (EUREQUO) hat mit seinem riesigen Datenschatz Material für verschiedene große Studien geliefert. Jetzt ist eine neue Publikation zu einer in der klinischen Praxis nicht ganz seltenen Ausgangslage hinzugekommen. Die Autoren unter Federführung von Mats Lundström (Karlskrona) haben die Häufigkeit und die Ergebnisse der Kataraktoperation in vitrektomierten Augen untersucht. Die Vitrektomie kann die Entstehung einer Kernsklerose forcieren und derart vorbehandelte Augen haben bekanntermaßen ein höheres Komplikationsrisiko.

Von den zwischen 2008 und 2018 in EUREQUO erfassten 1 715 348 Kataraktoperationen wurden 19 416 an Augen durchgeführt, die eine Vitrektomie hinter sich hatten, was einer Häufigkeit von 1,1 % entspricht. Das Durchschnittsalter dieser Patienten war mit 64,1 Jahren beträchtlich jünger als das der übrigen in der Datensammlung erfassten Patienten (73,7 Jahren). Frauen waren im Gegensatz zum Gesamtkollektiv mit 47,5 gegenüber 58,1 % unterrepräsentiert. Die vitrektomierten Augen hatten einen präoperativen Visus von durchschnittlich 0,25 und verfügten damit über eine schlechtere Sehschärfe als die übrigen Patienten mit 0,45. Die postoperativen visuellen Ergebnisse werden von den Studienautoren als gut eingeschätzt, auch wenn sie erwartungsgemäß etwas hinter jenen des Gesamtkollektivs zurückblieben, die überwiegend keine Voroperationen hatten. Bei 82,8 % wurde nach der Kataraktoperation ein bestkorrigierter Visus von 0,5 oder besser erzielt im Vergleich zu 95,6 % unter allen im EUREQUO aufgenommenen Eingriffen. Jene Augen, die vitrektomiert waren, zum OP-Zeitpunkt aber keine Komorbidität aufwiesen, erreichten sogar zu 91,8 % ein solches Ergebnis, mit Komorbiditäten war dies bei 78,9 % der Fall. Das refraktive Ergebnis war bei vitrektomierten Augen im Schnitt um 0,52 dpt von der Zielrefraktion entfernt (Gesamtkollektiv: 0,43 dpt); innerhalb von 0,5 dpt von der Zielrefraktion lagen 68,3 % (Gesamtkollektiv: 72,0 %). Postoperative Komplikationen traten bei 4,64 % (Gesamtkollektiv: 1,96 %) auf.

Ronald D. Gerste

Lundström M et al (2020) Cataract surgery of eyes with previous vitrectomy: risks and benefits as reflected in the European Registry of Quality Outcomes for Cataract and Refractive Surgery. J Cataract Refract Surg, online publiziert am 6. Juli. doi: 10.1097/j.jcrs.0000000000000296

Entquellungsrate zur Evaluation endothelialer Pumpfunktion per OCT ermitteln – ein neuer Qualitätsparameter?

Marcus Walckling[1], Anja Noerenberg[1], Nicola Hofmann[2], Martin Börgel[2], Thomas A. Fuchsluger[1]
Rostock, Hannover

→ **Zusammenfassung: Der Hornhautersatz durch Transplantation von menschlichen Spenderhornhäuten ist eine der erfolgreichsten Optionen zur Visusrehabilitation von Patienten mit Hornhauterkrankungen. Der Grundstein für eine erfolgreiche Transplantation wird durch die Prozessierung einer funktionsfähigen Hornhaut in der Hornhautbank gelegt. Grundsätzlich ist es vor der OP wünschenswert, neben der Anzahl der Endothelzellen einen Parameter zur Leistungsfähigkeit des Transplantates zur Hand zu haben. Ziel einer Studie der Universitätsaugenklinik Rostock war es, verschiedene Faktoren hinsichtlich ihrer Aussagekraft zur endothelialen Entquellfunktion bei Hornhautspenden zu prüfen.**

OPHTHALMO-CHIRURGIE 32: 279 – 280 (2020)

→ **Summary: Corneal replacement by transplantation of human donor cornea is one of the most successful options for visual rehabilitation of patients with corneal diseases. The foundation for a successful transplantation is laid by processing a functional cornea in the cornea bank. In principle, it is desirable to have a parameter on the performance of the transplant at hand before surgery, in addition to the number of endothelial cells. The aim of a study at the University College of Ophthalmology Rostock was to examine various factors with regard to their significance for endothelial deswelling function in cornea donations**

OPHTHALMO-CHIRURGIE 32: 279 – 280 (2020)

→ Der Hornhautersatz durch Transplantation von menschlichen Spenderhornhäuten ist eine der erfolgreichsten Optionen zur Visusrehabilitation von Patienten mit Hornhauterkrankungen. Auf die 7 325 [3] im Jahr 2016 durchgeführten Transplantationen entfielen in Deutschland bereits 3 850 (53,8 %) auf die „Descemet Membrane Endothelial Keratoplasty" (DMEK), bei der selektiv die Descemet'sche Membran inklusive der Endothelzellen transplantiert wird. Diese von Melles et al. [4] etablierte Methode hat zu einer deutlichen Verbesserung hinsichtlich des postoperativen Visus und der Abstoßungsrate geführt.

Der Grundstein für eine erfolgreiche Transplantation wird durch die Prozessierung einer funktionsfähigen Hornhaut in der Hornhautbank gelegt. Bei der DMEK ist aktuell die Anzahl der vorhandenen Endothelzellen der Spenderhornhaut vor der Freigabe der Hornhaut zur Transplantation der wesentliche Faktor. Ob eine Spenderhornhaut verwendet werden kann, wird derzeit anhand der Anzahl der in der zentralen Hornhaut gemessenen Endothelzellen festgemacht. Dabei werden Hornhäute mit weniger als 2 000 Endothelzellen pro mm^2 nur für Notfallpatienten verwendet. Liegt die Zahl über 2 000 pro mm^2, ist die Hornhaut für die Verwendung bei einer DMEK oder perforierenden Keratoplastik geeignet.

Grundsätzlich stellt sich die Frage, ob sich die Funktion der kornealen Endothelzellen je nach Alter und Begleiterkrankung des Spenders unterscheiden. Im klinischen Alltag beobachtet man teilweise Patienten nach DMEK mit entquollener Hornhaut und gutem Visus, bei denen aber nur eine geringe Anzahl an Endothelzellen pro Fläche vorliegt (z. T. unter 1 000 Zellen pro mm^2). Bei Patienten mit einer großen Anzahl an Endothelzellen pro Fläche liegt manchmal dennoch eine verdickte Hornhaut vor. Somit wäre es vor der OP wünschenswert, neben der Anzahl der Endothelzellen einen Parameter zur Leistungsfähigkeit des Transplantates zur Hand zu haben. Die Auswahl und Prozessierung der Spenderhornhäute erfolgt in Deutschland nach strengen Kriterien und gesetzlichen Vorgaben [2]. Die Prozessierung umfasst im Wesentlichen die Überführung der Spenderhornhaut in ein Nährmedium auf Basis von Minimal Essential Medium (MEM), den Ausschluss mikrobieller Erreger sowie eine regelmäßige Re-Evaluierung der Endothelzellzahl und Morphologie der gewonnenen Spende. In der Organkultur kommt es aufgrund der abweichenden Osmolarität des Kulturmediums zum Kammerwasser und zur offenen

[1] Universitätsaugenklinik Rostock
[2] Deutsche Gesellschaft für Gewebetransplantation gGmbH (DGFG)

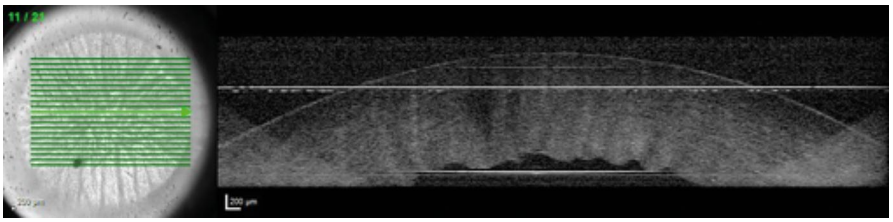

Abbildung 1: Stark gequollene Hornhaut in Nährmedium K1

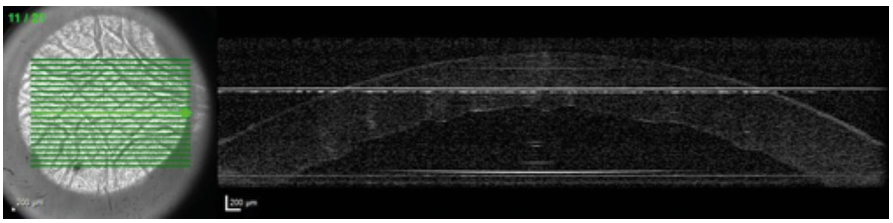

Abbildung 2: Entquellung 4 Stunden nach Umsetzen in Transportmedium K2 (Dextran +)

Grenzflächen zu einer Quellung mit konsekutiver Trübung der Hornhaut. Ist eine perforierende Keratoplastik geplant, sollte die Hornhaut jedoch klar und entquollen sein, da anderenfalls postoperativ Komplikationen wie eine Fadenlockerung auftreten können. Zum Transport werden die Spenderhornhäute daher in ein Transportmedium überführt, das Dextran zum Entquellen der Hornhäute enthält. Für die endotheliale Keratoplastik weisen Studien darauf hin, dass ein dextranhaltiges Medium beim Transport von gestrippten Descemet'schen Membranen endotheltoxisch wirken könnte [1].

Ziel einer Studie der Universitätsaugenklinik Rostock war es, verschiedene Faktoren hinsichtlich ihrer Aussagekraft zur endothelialen Entquellfunktion bei Hornhautspenden zu prüfen. Die Messungen der Geschwindigkeit des Entquellens wurden mit der optischen Kohärenztomografie (Spectralis-Vorderabschnittsmodul, Heidelberg Engineering) zu verschiedenen Zeitpunkten (nach 4 und 24 Stunden) und in verschiedenen Schnittebenen nach der Überführung vom Nährmedium in das Transportmedium durchgeführt. Der Vorteil dieser Untersuchung war dabei, dass das Transplantat völlig unbeeinträchtigt blieb und weiterhin für eine Transplantation zur Verfügung stand. In einem ersten Schritt wurde geprüft, inwieweit es bei Transplantaten innerhalb verschiedener Zeitintervalle zum Entquellen kam, nachdem sie vom Kulturmedium in ein Dextran-haltiges Medium überführt worden waren.

Die Untersuchung sollte aufzeigen, welche Unterschiede (zeitlich und in der Dicke der Hornhaut) beim Entquellen der Transplantate im gleichen Medium auftreten, um daraus die Entquellungsrate pro 100 Zellen zu evaluieren. Diese Rate könnte anschließend als Maß für die Pumpleistung der Zellen des Gewebepräparates herangezogen werden, um die Aussage über die Gesamtqualität des Transplantats zu vervollständigen. In den ersten 4 Stunden nach der Überführung vom Nährmedium in das Transportmedium erfolgte eine Entquellung der Hornhäute um 44,7 %. Im Zeitraum 4 bis 24 Stunden nach Umsetzen des Transplantates erfolgte die restliche Entquellung (55,3 %). Es zeigten sich keine signifikanten Unterschiede beim Entquellen hinsichtlich des Spenderalters und der zentralen Endothelzelldichte der Spenden. Vor dem Umsetzen zeigen sich unterschiedliche Hornhautdicken ohne Korrelation mit den o.g. Parametern.

In einem nächsten Schritt soll die Morphologie der Hornhäute in den einzelnen OCT-Schnitten evaluiert werden. Zudem wird untersucht, wie die klinischen Ergebnisse der Empfänger sind. Nach gegenwärtiger Einschätzung der Autoren kann aufgrund der bisher ermittelten Basiswerte die Messung der Transplantatdicke zu verschiedenen Zeitpunkten mittels „No-Touch''-OCT zur Etablierung eines zweiten Parameters zur Bewertung von Hornhautspenden dienen. Dafür sollen die erhobenen Daten hinsichtlich einer Korrelation mit dem Ergebnis nach DMEK analysiert werden. Ein Zusammenhang zwischen der Transplantatdicke und der Pumpleistung der Endothelzellen sowie dem klinischem Ergebnis könnte als Qualitätsparameter angesehen werden, nach dem auch eine Spenderhornhaut mit weniger, aber aktiveren Zellen für eine erfolgreiche Transplantation einsetzbar wäre.

Literatur

1. *Abdin A, Daas L, Pattmöller M, Suffo S, Langenbucher A, Seitz B (2018)* Negative impact of dextran in organ culture media for pre-stripped tissue preservation on DMEK (Descemet membrane endothelial keratoplasty) outcome. Graefes Arch Clin Exp Ophthalmol 256: 2135 – 2142
2. *Bundesärztekammer (2018)* Richtlinie zur Gewinnung von Spenderhornhäuten und zum Führen einer Augenhornhautbank. Erste Fortschreibung. Dtsch Ärztebl doi: 10.3238/arztebl.2018.rl_augenhornhautbank_02
3. *Flockerzi E, Maier P, Böhringer D, Reinshagen H, Kruse F, Cursiefen C et al (2018)* Trends in corneal transplantation from 2001 to 2016 in Germany: A report of the DOG-Section Cornea and its keratoplasty registry. Am J Ophthalmol 188: 91 – 98
4. *Melles GR, Ong TS, Ververs B, van der Wees J (2006)* Descemet membrane endothelial keratoplasty (DMEK). Cornea 25: 987 – 990

Korrespondenzadresse:
Dr. med. Marcus Walckling
Universitätsaugenklinik
Doberaner Straße 140
18057 Rostock
marcus.walckling@med.uni-rostock.de

Einführung in die Ophthalmochirurgie Teil 12.2: Phakoemulsifikation Schritt für Schritt – Kapsulorhexis, Hydrodissektion

Peter Hoffmann
Castrop-Rauxel

→ **Viele Handgriffe und Abläufe im OP werden von einer Generation zur nächsten weitergegeben – häufig bleibt aber doch nicht viel Zeit für Erklärungen. Damit dieses wertvolle Wissen nicht verloren geht, geben die Autoren dieser Beitragsserie eine Übersicht über das Basiswissen für Ophthalmochirurgen. In der Serie werden alle wichtigen Aspekte von Augenoperationen dargestellt, die ein Facharzt beherrschen sollte. In Teil 12 wird die Phakoemulsifikation in ihren einzelnen Schritten dargelegt.**

Kapsulorhexis

Die Kapsulorhexis ist eine Technik zur Eröffnung der vorderen Linsenkapsel. Gegenüber älteren Methoden wie der „Can opener"- oder „Letter box"-Kapsulotomie bietet sie eine erheblich größere Stabilität und ist damit unbedingte Voraussetzung für die sichere Durchführung der Manipulationen, welche die Phakoemulsifikation erfordert. Die kontinuierliche, mehr oder minder zirkuläre und in sich geschlossene Führung des Rissrandes vermeidet Kerbwirkungen und führt im Ergebnis zu einer erstaunlichen Belastbarkeit.
Die höchste Stabilität ist bei einem Durchmesser von 5,0 bis 5,5 mm vorhanden, weil die Kapsel hier ihre größte Dicke hat. Da die meisten IOL einen Optikdurchmesser von 6,0 mm haben, ist es sinnvoll, eine Rhexisgröße von gut 5,0 mm anzustreben. Eine 360°-Überlappung der IOL ist erstrebenswert hinsichtlich einer langfristig guten Positionierung und dem Vermeiden einer schrumpfungsbedingten Verkippung oder gar der Ausbildung eines Knopfloches („buttonholing") in der Linsenkapsel.

Kapselanfärbung mit Trypanblau

Um den Vorgang der Kapsulorhexis gut visualisieren zu können, ist ein kräftiger Rotlichtreflex wichtig. Nur so ist der Rhexisrand einwandfrei erkennbar. Ist der Rotlichtreflex nicht ausreichend gut, sollte die Kapsel angefärbt werden. Dies geschieht zumeist mit Trypanblau (z. B. Vision blue®). Der Farbstoff wird einfach mit einer Sautter-Kanüle über die Kapsel gespült, dabei darf ruhig die ganze Vorderkammer eingefärbt werden. Dann wartet man einige Sekunden und spült den Farbstoff vorsichtig, aber gründlich mit „Balanced Salt Solution" (BSS) komplett aus. Zurück bleibt ein leichter Blauschleier, der zunächst wenig beeindruckend aussieht, aber nach Inzision der Kapsel die Schnitt- bzw. Rissränder optisch klar definiert. Die Rhexis kann sowohl mit einer Kanüle als auch mit einer Pinzette durchgeführt werden.

Instillation eines hochviskösen Viskoelastikums

1987, zur Zeit der Erfindung der Kapsulorhexis, war es üblich, die Rhexis ohne Viskoelastikum nur unter Infusionsdruck in der BSS-gefüllten Vorderkammer zu machen. Dies hat den Vorteil, dass der freie Rand der Rhexis flattert und sehr gut sichtbar ist. Eine sichere Durchführung erfordert allerdings eine sehr kleine Inzision/Parazentese bzw. ein reines Durchstechen der Kanüle am Limbus.

MERKE: Erhöht man über den Infusionsdruck den Druck in der Vorderkammer, so wirkt dies dem Zug der Zonula und der Elastizität der Kapsel entgegen, die sonst ein zentrifugales Verhalten des Rissrandes bewirken können.

Alternativ kann die Nadelrhexis auch unter Viskoelastikum durchgeführt werden. Die Infusion erübrigt sich dann natürlich. Die Eigenschaften eines hochviskösen Viskoelastikums wird man besonders bei z. B. flacher Vorderkammer, sehr jungen Patienten (hohe Elastizität der Kapsel), Glaskörperdruck

und intumeszenter Linse zu schätzen wissen. Die Vorderkammer sollte ausreichend tief sein, damit die Vorwölbung der Kapsel und der Zonulazug minimiert werden. Eine Überfüllung sollte allerdings vermieden werden, damit nicht durch viel zu hohen Augeninnendruck die Iris aus dem Auge herausgedrückt wird.

Kapsulorhexis mit der Nadel

Die ursprünglich von Thomas Neuhann angegebene Technik der „Kapsulorhexis" bezog sich auf die Nadel. Typischerweise wird eine 27G-Kanüle verwendet. Diese wird auf ein Handstück aufgesetzt, das an eine Infusion angeschlossen wird. Mit einem Nadelhalter wird die Kanülenspitze mit Anschliff oben um 90° umgebogen und auch der Schaft der Kanüle wird etwas gebogen, um einen besseren Zugang zu erhalten. Die Formung der Kanüle ist individuell, hier muss jeder Operateur seinen Stil finden.
Zu Beginn wird die Linsenkapsel zentral (ganz wichtig!) punktiert und dann die Nadel mit der Schärfe ihres Anschliffs radiär bewegt (Abbildung 1). Hier genügt ein sehr kleiner Schnitt von 1 mm Länge. Der entstandene Kapsellappen wird dann umgeklappt (vom Operateur weg), sodass man auf die Unterseite des Kapsellappens schaut. Unter sanftem und kontrolliertem Druck wird die Kanülenspitze auf den Kapsellappen aufgesetzt und dieser dann in einer bogenförmigen Bewegung geschoben, damit ein kontinuierlicher Riss entsteht. Die erste Bewegung erfolgt von zentral spiralförmig nach peripher, bis der gewünschte Radius erreicht ist. Dann wird dieser Riss kreisförmig fortgesetzt.
Meistens wird im Uhrzeigersinn gearbeitet. Ist der Vollkreis nahezu vollendet, zieht man die Rhexis von außen in den bereits vorhandenen Rissrand hinein. Hierdurch werden Kerben als potentielle Schwachstellen vermieden.

Kapsulorhexis mit der Pinzette

Die grundsätzliche Technik der mit einer Pinzette ausgeführten Kapsulorhexis (Abbildung 2) ist ähnlich wie diejenige mit der Nadel. Zuerst wird die Linsenkapsel zentral punktiert. Dies kann mit der Nadel, der Parazenteselanze oder direkt mit der Pinzette (Pinzette leicht kanten und eins der „Mausezähnchen" zum Einstechen verwenden) ausgeführt werden. Der entstehende Einriss, meist angedeutet dreieckig, kann dann direkt mit der Pinzette gefasst, umgeklappt und direkt in der oben schon beschriebenen Form weitergezogen werden. Hierbei sollte darauf geachtet werden, dass die Ebene des Zuges minimal oberhalb der Kapsel liegt, damit kein Rindenmaterial mitgeschleppt wird.
Vorteilhaft an der Pinzette sind die bessere Kontrolle und die schnellere Ausführbarkeit, allerdings gibt es auch Nachteile gegenüber der Nadel. In sehr kleinen Hornhautschnitten hat

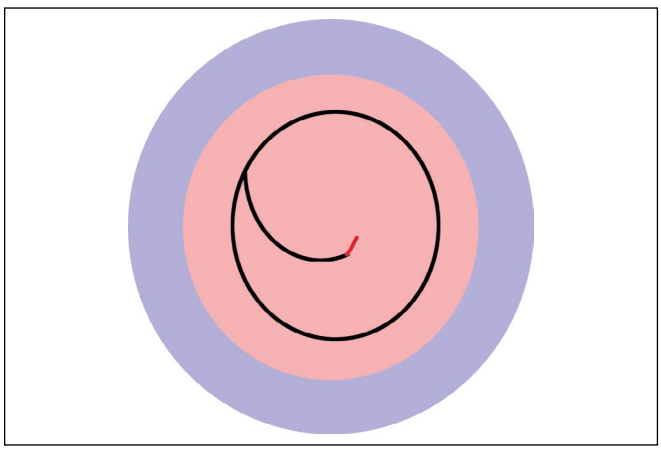

Abbildung 1: Schema der Kapsulorhexis. Zu Beginn wird die Linsenkapsel mit der Nadel zentral punktiert und dann wird diese mit der Schärfe ihres Anschliffs radiär bewegt. Der entstandene Kapsellappen wird dann umgeklappt (vom Operateur weg), sodass man auf die Unterseite des Kapsellappens schaut. Die erste Bewegung erfolgt von zentral spiralförmig nach peripher, bis der gewünschte Radius erreicht ist. Dann wird dieser Riss kreisförmig fortgesetzt.

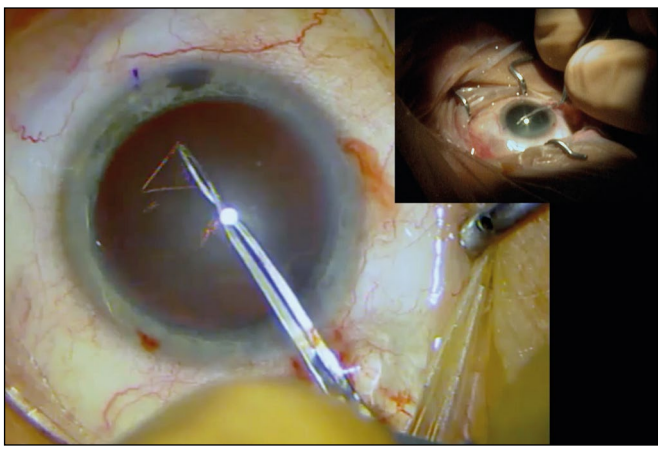

Abbildung 2: Kapsulorhexis mit der Double-Cross-Pinzette. Zuerst wird die Linsenkapsel zentral punktiert. Dies kann mit der Nadel, der Parazenteselanze oder direkt mit der Pinzette (Pinzette leicht kanten und eins der „Mausezähnchen" zum Einstechen verwenden) ausgeführt werden. Der entstehende Einriss, meist angedeutet dreieckig, wird dann direkt mit der Pinzette gefasst, umgeklappt und von zentral spiralförmig nach peripher gezogen, bis der gewünschte Radius erreicht ist. Dann wird dieser Riss kreisförmig fortgesetzt.

man mit der weit verbreiteten Kapselpinzette nach Utrata wenig Spielraum und kann den Kapsellappen unter Umständen nicht überall gut führen.

MERKE: Je kleiner der Hornhautschnitt, desto schwieriger wird die Rhexis mit der Pinzette. Abhilfe schaffen rohrgeführte Instrumente (z. B. Kapselzängchen nach Koch), diese können über beliebig platzierte Parazentesen benutzt werden. Diese Instrumente sind allerdings teuer und schwierig zu reinigen. Ein guter Kompromiss, der sich bewährt hat, ist die doppelt-kreuzende Pinzette nach Auffarth, diese ist auch in extrem kleinen Schnitten sicher zu handhaben und leicht aufzubereiten.

Mit der Pinzette muss man weniger oft nachfassen als mit der Nadel, allerdings gilt auch hier: Lieber einmal mehr als einmal weniger. Wird der Kapsellappen zu lang, verliert man leicht die Kontrolle und die Rhexis läuft nach peripher in die Zonula. Beim Nachfassen ist es vorteilhaft, den Kapsellappen nahe am Rand zu greifen; dies erlaubt eine deutlich bessere Kontrolle. Insbesondere in unmittelbarer Nähe der Inzision ist das Umgreifen oft schwierig, daher sollte man z. B. bei Schnittposition 12 h rechtzeitig bei 10 bis ½ 11 h umgreifen, um einen kurzen Kapsellappen zu haben und diesen mit einem Zug an der Inzision vorbeiziehen zu können.

High-Tech-Alternativen

Femtosekundenlaser

Die Kapsulotomie mit dem Femtosekundenlaser kann präoperativ programmiert werden. Die Größe und Rundheit ist immer perfekt, die Zentrierung je nach Lasersystem der manuellen Rhexis ebenfalls überlegen. Die Belastbarkeit der Rhexis und die Wahrscheinlichkeit radiärer Einrisse sind im realen Leben nicht besser, sondern eher schlechter als bei der manuellen Rhexis. Bei sehr jungen Patienten mit sehr elastischen Kapseln ist die Laser-Kapsulotomie äußerst hilfreich. Die exaktere Überlappung der IOL kann langfristig Vorteile für die axiale und laterale Positionierung der IOL bringen (Zentrierung und Verkippung).
Für das Erlernen der Phakoemulsifikation ist der Femtosekundenlaser ohne Belang und wird daher nur der Vollständigkeit halber erwähnt.

Zepto capsulotomy

Zepto ist ein Gerät, mit dem eine Kapsulotomie mittels elektrischer Mikroimpulse in einer Standardgröße (5 mm) automatisiert durchgeführt werden kann. Die Stabilität des Randes ist sehr hoch, allerdings ist der Ansaugvorgang recht rustikal und setzt die Zonula unter Stress. Für den Phako-Anfänger ist dieses Verfahren ebenfalls ohne Bedeutung.

Kapsulorhexis: Probleme, Tipps & Tricks

1. Rhexis läuft nach peripher hin aus

Merkt man, dass die Rhexis nach peripher aus der gewünschten Kreisbahn ausläuft, sollte man nicht versuchen, diese durch abrupte Richtungsänderung wird auf Kurs zu bringen. Besser ist es, zunächst zu pausieren und Viskoelastikum nachzugeben. Ein super-kohäsives Viskoelastikum wie z. B. Healon GV erleichtert die Angelegenheit erheblich. Dann kann man versuchen, die Zugrichtung langsam und vorsichtig zu verändern (engere Kreisbahn). Sollte die Risskante dennoch ihre Auswärtstendenz beibehalten: Stop! Den Lappen rückwärts ziehen, genau in die Richtung, aus der man ursprünglich kam. Mit leichtem Nachdruck bekommt die Rhexis meist wieder den gewünschten zentripetalen Schwenk. Danach kann normal weiter operiert werden.

2. Rhexis ist zu klein oder exzentrisch

Ist die Rhexis zu klein ausgefallen, kann man – anstatt sie durch Zug nach innen zu komplettieren – spiralförmig an dem initialen Riss außen vorbeiziehen und eine zweite Spur eröffnen, bis die gewünschte Größe hergestellt ist.
War die Rhexis bereits 360° vollständig, kann man sie an einer geeigneten Stelle im 30°- bis 45°-Winkel leicht einschneiden (rohrgeführte Schere aus dem Vitrektomiesieb oder Kapselschere nach Koch) und den kleinen, neu entstandenen Lappen dann mit der Kapselpinzette fassen und die neue Spur beginnen.

3. Rhexis ist hoffnungslos nach peripher verloren

Ist die Rhexis soweit nach peripher gelaufen, dass sie sich in der Zonula verfängt, wird es schwierig. Das Rückwärtsziehen kann versucht werden, manchmal lässt sich die Rhexis so noch retten und aus der Zonula herausmanövrieren. Gelingt dies nicht, bleiben zwei Optionen. Das Freischneiden aus der Zonula mit einer rohrgeführten Schere (Kapselschere nach Koch o. ä.) oder die Rhexis von einer anderen Stelle her gegenläufig (!) neu beginnen und versuchen, diese neue Spur mit der ausgelaufenen Stelle zu vereinigen. Ohne eine kontinuierliche Rhexis ist die Phakoemulsifikation stark erschwert und das Risiko einer auf die hintere Linsenkapsel ziehende Kapselruptur ist erheblich.

Hydrodissektion

Für die Phakoemulsifikation ist es essentiell, dass der Linsenkern frei rotierbar ist. Zusätzlich wird die Operation wesentlich einfacher und atraumatischer, wenn Linsenkapsel und Linsenrinde gut voneinander getrennt sind. Die Trennung der einzelnen Gewebsschichten der Linse erfolgt durch Einspritzung von Wasser – der Hydrodissektion – mittels einer standardisierten Technik.

Vorgehen im Detail

Am besten gelingt die Hydrodissektion mittels einer 2-ml-Spritze (5 ml vermittelt zu wenig Gefühl) und einer dedizierten 27G-Hydrodissektionskanüle („Sautter-Kanüle"). Diese Kanüle hat im Schaft einen kleinen Knick von 30° und ist peripher abgeflacht. Es sind sehr viele, teils exotische Varianten von Hydrodissektionskanülen auf dem Markt erhältlich. Das richtige Modell sollte jeder Operateur für sich aussuchen.
Ist die Kanüle sicher auf der 2-ml-Spritze fixiert, geht man mit der abgeflachten Kanüle bei z. B. 5 h möglichst flach unter den Rand der Kapsulorhexis.

CAVE: Bei zu hohem hydraulischem Druck kann die Kanüle sich von der Spritze lösen und zum Geschoss werden.

Die Kanüle wird unter leichtem Anheben („Zelt-Effekt") vorgeschoben, bis die Spitze über den Kern hinausragt (Abbildung 3). Dann wird mit Gefühl, aber doch mit dem nötigen Nachdruck ein Bolus an Flüssigkeit injiziert. Dabei wird beobachtet, ob die Flüssigkeitswelle hinter Kern und Rinde herumläuft. Diese Welle ist normalerweise gut zu beobachten.
Gelingt die Dissektion im ersten Anlauf nicht, wiederholt man den Versuch an einer anderen Stelle, z. B. bei 7h. Wichtig ist dabei, dass man nicht zu viel Volumen injiziert und auf den Abfluss aus der Vorderkammer achtet. Sonst bahnt sich der Wasserdruck den Weg des geringsten Widerstandes: durch die zentrale Hinterkapsel. Es ist ein sehr eindrucksvolles Erlebnis, wenn der Linsenkern dann buchstäblich schlagartig in den Glaskörper absinkt.
Ein gewisser „Schwung" bei der Injektion ist allerdings notwendig, damit die Welle auch sauber herumlaufen kann.

CAVE: Vorsicht ist geboten, wenn sehr hochvisköse Viskoelastika verwendet wurden, bspw. Healon 5®. Die Gefahr des Druckanstiegs ist sehr groß. Die Kanüle sollte deshalb in ihrem Kanal ein bisschen bewegt werden, um einen Ablauf zu schaffen, weiterhin gilt wie oben schon ausgeführt: möglichst wenig Volumen geben.

Hat man den Eindruck, dass die Flüssigkeitswelle den Weg hinter Kern und Rinde herum geschafft hat, sollte man versuchen, den Kern mit der Kanüle etwas zu rotieren. Das hat zwei Vorteile: Erstens ist man dann ganz sicher, dass der Kern wirklich rotierbar ist, wenn er auch rotiert. Zweitens werden noch vorhandene Adhärenzen damit gleichzeitig gelöst.

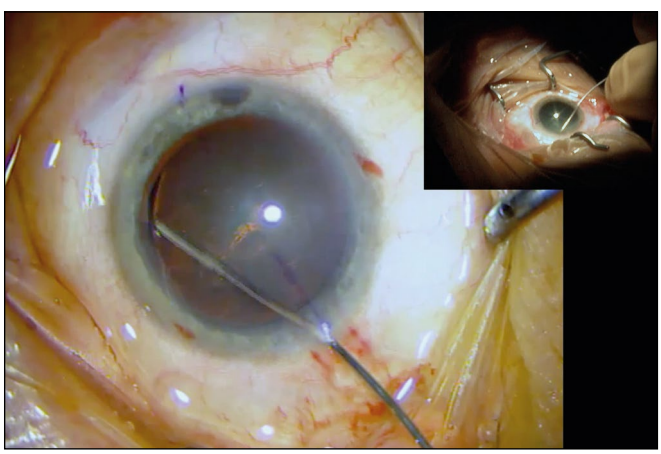

Abbildung 3: Hydrodissektion. Die Kanüle wird unter leichtem Anheben („Zelt-Effekt") vorgeschoben, bis die Spitze über den Kern hinausragt. Dann wird mit Gefühl, aber doch mit dem nötigen Nachdruck ein Bolus an Flüssigkeit injiziert. Im Einklickerbild: Einführen der Kanüle aus einer anderen Perspektive

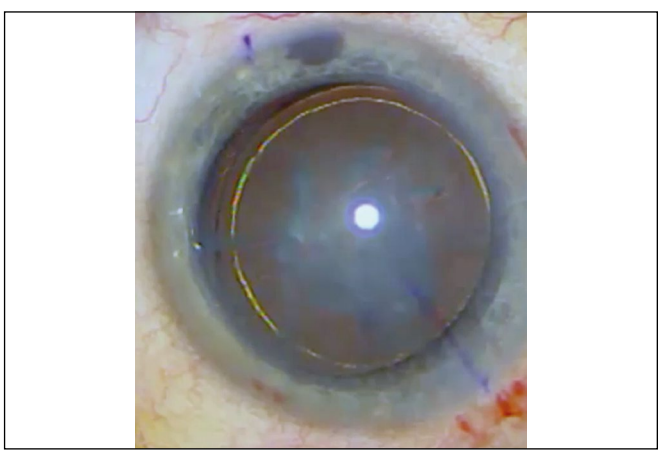

Abbildung 4: Goldener Ring bei der Hydrodissektion. Die Trennung von Kern und Epinukleus erkennt man häufig an einem „goldenen Ring". Ist Wasser zwischen den Schichten hindurchgelaufen, werden diese wie Zwiebelschichten getrennt und das regrediente Licht wird dort gebrochen.

Vorgehen bei inkompletter Hydrodissektion

Ist nach 3–4 Versuchen keine komplette Hydrodissektion hergestellt bzw. ist der Kern nicht rotierbar, wird folgendes Vorgehen empfohlen:
Man beginnt die Phakoemulsifikation, als ob nichts gewesen wäre und setzt diese bis zum ersten Brechen des Kerns fort („divide and conquer" oder „chop"). Ist der erste Bruch erfolgt, wird die Phako unterbrochen und erneut eine Hydrodissektion durchgeführt. Dadurch, dass der Kern bereits gebrochen ist, kann die Flüssigkeit von hinter dem Kern nach vorne entweichen und das Risiko, die Kapsel zu überblähen und zu rupturieren, ist minimiert. Hier kann auch mit etwas mehr Volumen gearbeitet werden. Erfahrungsgemäß kann auf diese Weise in nahezu 100% der Fälle eine Kernmobilisierung erfolgen. Danach kann die Phako – gegebenenfalls nach erneuter Eingabe von Viskoelastikum – fortgesetzt werden.
Die paranukleären Injektionen („Hydrodelineation"), wie sie früher gelehrt wurde, werden seltener durchgeführt, dies mag jedoch Geschmacksache sein.

MERKE: Die Trennung von Kern und Epinukleus erkennt man häufig an einem „goldenen Ring" (Abbildung 4), wenn Wasser zwischen den Schichten hindurchgelaufen ist, diese wie Zwiebelschichten trennt und das regrediente Licht dort gebrochen wird. Der goldene Ring ist aber nicht die Voraussetzung für eine erfolgreiche Phako, sondern der komplett mobilisierte und drehbare Kern ist das Kriterium.

Wird fortgesetzt mit Teil 12.3 „Phakoemulsifikation".

Das Literaturverzeichnis wird am Ende der Beitragsserie erscheinen.

Korrespondenzanschrift:

Dr. med. Peter Hoffmann
Augen- & Laserklinik Castrop-Rauxel
Münsterplatz 6
44575 Castrop-Rauxel

OPHTHALMO CHIRURGIE

ISSN 0936-2517

Herausgeber und Verlag:
Dr. Reinhard Kaden Verlag GmbH & Co. KG
Maaßstr. 32/1, 69123 Heidelberg
Tel.: 06221 / 1377600, Fax 29910
E-Mail: stoeck@kaden-verlag.de
www.kaden-verlag.de

Schriftleitung:
PD Dr. med Marc Töteberg-Harms (Zürich)

Redaktion:
K. Lorenz-Kaden, M. Stoeck (Heidelberg)

Erscheinungsweise: Januar, März, Mai, Juli, September, November

Abonnement: Bestellung beim Verlag

Bezugspreis: Jahresabonnement 94 Euro, für Assistenzärzte in der Weiterbildungszeit bei Vorlage einer Bescheinigung des Arbeitgebers 47 Euro (inklusive 5 % MwSt., zuzüglich Versand). Einzelheft außerhalb des Abonnements 20 Euro (inklusive 5 % MwSt. zuzüglich Porto und Versand). Der Abonnent kann seine Bestellung innerhalb von 10 Tagen schriftlich beim Kaden Verlag GmbH widerrufen. Die Frist ist gewahrt, wenn der Widerruf rechtzeitig abgesandt wird (Datum des Poststempels). Die digitale Ophthalmo-Chirurgie als App ist zusätzlich zum Printabonnement für 12 Euro für 12 Monate erhältlich. Die App alleine für 77,99 Euro. Informationen hierzu unter www.kaden-verlag.de/abonnement/jetzt-abonnieren/

Bezugszeit: Das Abonnement gilt zunächst für ein Jahr. Es verlängert sich um jeweils ein Jahr, wenn die Kündigung nicht bis zum 31.10. im Verlag vorliegt. Kann die Zeitschrift aufgrund Streiks oder höherer Gewalt nicht geliefert werden, so besteht kein Anspruch auf Ersatz.

Anzeigenannahme: Durch den Verlag.
Zur Zeit gilt Anzeigenpreisliste Nr. 31.
www.kaden-verlag.de → Services → Mediadaten

Copyright: Mit der Annahme eines Manuskriptes erwirbt der Verlag für die Dauer der gesetzlichen Schutzfrist (§ 64 UrhRG) die ausschließlichen Verwertungsrechte im Sinne der §§ 15 ff. des Urheberrechtsgesetzes. Übersetzung, Nachdruck, Vervielfältigung auf fotomechanischem oder ähnlichem Wege, Vortrag, Funk- und Fernsehsendung sowie Speicherung in Datenverarbeitungsanlagen – auch auszugsweise – sind nur mit schriftlicher Zustimmung des Verlages gestattet.

Druck:
Dietz Druck
Hebelstraße 11
69115 Heidelberg

Sicher ist sicher:
Augustin
statt Internet!

Blick ins Buch
→ www.kaden-verlag.de

gebunden, 1604 Seiten, über 860 farbige Abbildungen
ISBN 978-3-942825-77-1, EUR 342,00

Zu beziehen über jede Buchhandlung oder direkt beim Kaden Verlag:
Tel.: 06221/1377600, Fax 29910, **www.kaden-verlag.de**

KADEN

Torische IOL bei refraktiv voroperierten Augen: Erfolgreich bei der Astigmatismuskorrektur

→ Patienten, die sich einer Lasik oder einer photorefraktiven Keratektomie (PRK) unterzogen haben, kommen irgendwann ins Kataraktalter – und dies meist mit der Erwartungshaltung, auch nach dieser Operation meist oder vollständig ohne Brille auskommen zu können. Dieses Ziel ist kaum zu erreichen, wenn ein Hornhautastigmatismus von einer halben Dioptrie oder mehr vorliegt und nicht behoben wird. Dies kann nach einer früheren Lasik durchaus der Fall sein: Wenn diese Intervention den damals bestehenden Astigmatismus nicht beseitigen konnte, wenn bei der Lasik unbeabsichtigt ein Astigmatismus erzeugt wurde oder wenn sich die Hornhautverkrümmung erst in den Jahren nach Lasik ausgebildet hat. Die Korrektur eines solchen Astigmatismus post-Lasik kann durch Aberrationen höherer Ordnung unterschiedlicher Ausprägungen und durch die Probleme bei der Bestimmung des posterioren kornealen Astigmatismus eine Herausforderung sein. An der Augenklinik des „Baylor College of Medicine" in Houston hat man die Ergebnisse der Implantation torischer IOL in solche voroperierten Augen dokumentiert. Das Kollektiv bestand aus 65 wegen Myopie und 19 wegen Hyperopie voroperierten Augen. Die Patienten waren zum Zeitpunkt der Kataraktoperation im Durchschnitt 66 (ehemals myop) bzw. 69 Jahre (ehemals hyperop) alt. Die erste Gruppe hatte präoperativ einen durchschnittlichen Astigmatismus von 1,34, die zweite von 1,66 dpt. Implantiert wurden torische Linsen der SN6AT-Serie von Alcon und der ZCT- und ZXT-Serien von Johnson & Johnson. Für Astigmatismen nach der Regel wurde eine leichte Unterkorrektur (um 0,3 dpt) und für Astigmatismen gegen die Regel eine leichte Überkorrektur angestrebt. Bei Kontrolluntersuchungen frühestens 3 Wochen postoperativ lag bei den einst myopen Patienten nur noch ein mittlerer Astigmatismus von 0,36 dpt und bei den ehemals hyperopen Augen von 0,34 dpt vor. Einen Restastigmatismus von 0,5 dpt und weniger hatten 80 bzw. 84 % der Patienten. In beiden Gruppen wurde bei jeweils 1 Patienten eine Überkorrektur registriert. Die Ergebnisse sprechen nach Einschätzung der Autoren für das Potenzial torischer Linsen, mit denen in dieser nicht ganz einfachen Ausgangssituation gute refraktive Ergebnisse erzielt werden können. *Ronald D. Gerste*

Cao D et al (2020) Outcome of toric intraocular lenses implanted in eyes with previous corneal refractive surgery. J Cataract Refract Surg 46: 534 – 539

NSAID: Hochgradig effektiv in der Prävention des postoperativen ZMÖ

→ Das zystoide Makulaödem (ZMÖ) ist eine wichtige Ursache für ein unbefriedigendes Sehvermögen nach Kataraktchirurgie und für Patientenunzufriedenheit. Als Auslöser gilt ein vom chirurgischen Trauma induzierter Entzündungsreiz. Klinisch manifestiert sich das ZMÖ bei 1 bis 5 % der kataraktoperierten Patienten, bei denen keine zusätzlichen Risikofaktoren wie z. B. Diabetes mellitus oder Uveitis vorliegen. Bei angiografischen Untersuchungen fanden sich allerdings bei bis zu 30 % der Patienten Hinweise auf eine Ödembildung. Zwar ist das ZMÖ oft selbstlimitierend, doch persistierende Befunde können langfristige Nachbehandlungen, z. B. in Form von Injektionen von Steroiden oder nicht steroidalen Entzündungshemmern (NSAID), unter die Tenon oder in den Glaskörper erfordern. Als Alternative zu den oft postoperativ applizierten, aber mit Nebenwirkungen behafteten steroidhaltigen Augentropfen haben sich NSAID-Augentropfen etabliert. Aktuell werden NSAID oft auch vom Kataraktchirurgen intrakameral gegeben. Wie effektiv eine Kombination beider ist, hat jetzt eine retrospektive Studie einer Augenklinik in North Carolina belegt. Den insgesamt 504 Patienten ohne besondere ZMÖ-Risikofaktoren (z. B. früheres oder dabetisches Makulaödem, retinale Gefäßverschlüsse, Uveitis) wurde eine Ketorolac-Phenylepiphrin-Lösung vor der Kataraktoperation topisch und während des Eingriffs kontinuierlich intrakameral gegeben. Die Patienten wurden mehrfach über die nächsten 6 Wochen untersucht: Wann immer sich eine nicht erklärbare Reduktion des bestkorrigierten Visus auf 20/30 oder weniger fand, erfolgte eine Bildgebung mittels OCT. Bei diesen Kontrollen wurde nur bei zwei Augen ein ZMÖ diagnostiziert, was einer Inzidenz von 0,4 % entspricht – und die somit deutlich unter der in der Literatur angegebenen Häufigkeit liegt. Einer der Patienten hatte nach 6 Monaten einen vollen Visus, der andere erreichte mit einer wahrscheinlich präexistierenden intraretinalen Zyste nach einem halben Jahr einen Visus von 0,8. Laut den Autoren kann mit der topisch-intrakameralen Injektion nicht nur das ZMÖ praktisch eleminiert, sondern auch die Gabe steroidhaltiger Augentropfen weitgehend überflüssig werden. *Ronald D. Gerste*

Walter K et al (2020) Rate of pseudophakic cystoid macular edema using intraoperative and topical nonsteroidal antiinflammatory drugs alone without steroids. J Cataract Refract Surg 46: 350 – 354

23G-Vitrektomie: So geht's!

Einführung in die Operationstechniken Schritt für Schritt

80 Seiten, 55 farbige Abbildungen,
gebunden, inklusive DVD mit zahlreichen,
kommentierten OP-Videos
ISBN 978-3-922777-94-6
EUR 99,80 / sFr 144,00

www.kaden-verlag.de

KADEN

Ziemer Ophthalmology (Deutschland) GmbH

CE-Zulassung für zwei neue Anwendungen mit dem FEMTO LDV Z8

Nach mehreren Jahren intensiver Entwicklungsarbeit hat Ziemer die CE-Zulassung für ihre neue Lentikel-Applikation „CLEAR" erhalten. „CLEAR" steht für „Corneal Lenticule Extraction for Advanced Refractive Correction". Die vollständig neu entwickelte und Ziemer proprietäre Applikation wird für die Myopie- und Astigmatismusbehandlung zur Verfügung stehen. „CLEAR" ist ein integraler Bestandteil der FEMTO LDV Z8-Plattform und kann von bestehenden Z8-Anwendern als Software-Upgrade erworben werden. Zentren, die sich mit der Anschaffung eines Femtosekundenlasers beschäftigen, haben mit dem FEMTO LDV Z8 somit noch umfangreichere Anwendungsmöglichkeiten in der Katarakt-, Refraktiv- und therapeutischen Hornhautchirurgie.

Femto-Kataraktoperation bei Kindern

Diese neue CE-Zulassung ermöglicht Ärztinnen und Ärzten, die FEMTO LDV Z8-Plattform auch im Rahmen der Kataraktoperation bei Kindern anzuwenden. „Wir sind stolz darauf, Ärzten und Patienten mit unseren neuesten Entwicklungen eine noch umfangreichere Bandbreite an Behandlungsoptionen anzubieten. Wir freuen uns sehr, mit unseren lösungsorientierten Innovationen diesen Meilenstein erreicht zu haben", sagt Frank Ziemer, CEO & President der Ziemer Ophthalmic Systems AG.

Die CE-Zulassung dieser beiden neuen Anwendungen macht den FEMTO LDV Z8 Laser zur mit Abstand vielseitigsten Laser-Plattform in der Ophthalmochirurgie.

Folgende Anwendungen sind bereits für den mobilen Niedrigenergielaser FEMTO LDV Z8 verfügbar: LASIK, Keratoplastiken wie z. B. DALK, Tunnel für intrakorneale Ringe, Pockets für Inlays sowie kataraktchirurgische Anwendungsoptionen. All diese Behandlungen können mit nur einem Gerät durchgeführt werden: der FEMTO LDV Z8 Plattform.

Weitere Informationen bei
Ziemer Ophthalmology (Deutschland) GmbH
Im Hausgrün 15, 79312 Emmendingen
Tel. 07641/9333860, Fax 9333889
info-deutschland@ziemergroup.com
www.ziemerophthalmology.de

Glaukos Germany GmbH

iStent inject W – optimiertes Design für die mikroinvasive Glaukomchirurgie

Das trabekuläre Mikro-Bypass-System iStent inject® W ist die nächste Generation trabekulärer Mikro-Bypass-Technologien von Glaukos. Mit seinem breiteren Kragenkopf verbessert der neue iStent inject W die Visualisierung und zuverlässige Platzierung der Stents und erhöht damit die Vorhersagbarkeit und Sicherheit des Eingriffs. Auch das Injektorsystem wurde für eine verbesserte Kontrolle und Handhabung neu konzipiert. Weltweit wurde die iStent-Technologie inzwischen mehr als 600 000 Mal genutzt. Zahlreiche klinische Studien belegen eine effektive und anhaltende IOD-Reduktion bei einem ausgezeichneten Sicherheitsprofil. Eine aktuelle Untersuchung ergab für die iStent-Technologie eine Drucksenkung von 38 % über 5 Jahre. 69 % der Patienten benötigten auch nach 5 Jahren keine drucksenkenden Medikamente [1].

1. *Neuhann TH, Hornbeak DM, Neuhann RT et al (2019)* J Cataract Refract Surg 45: 312–320

Weitere Informationen bei Glaukos Germany GmbH
Gustav-Stresemann-Ring 1, 65189 Wiesbaden
Tel. 0611/97774403, Fax 97774404
www.glaukos.com, www.istent.de

Paul Hartmann AG

Entspannt die nächste Augen-OP im Blick

Ophthalmologische Operationen sind nicht nur aufgrund der zunehmenden Altersstruktur ein sehr schnell wachsender Markt. Im Jahr 2021 werden, Schätzungen zufolge, zirka 3 Millionen Augen operiert – mehr als doppelt so viele wie noch vor drei Jahren [1]. Um dennoch genügend Zeit für den einzelnen Patienten zu haben, bietet die Paul Hartmann AG prozessoptimierte Produkte und Lösungen für sichere und zeiteffiziente Operationen.

Beispielsweise das Foliodrape® Augentuch mit perforierter Inzisionsfolie. Durch die optimale Größe und Lage der Perforation entfällt das Zurechtschneiden am Auge – für die OP-Vorbereitung wird nur noch eine Person benötigt.

Das Augentuch ist, neben vielen weiteren notwendigen Produkten für IVOM- und Katarakt-Operationen, Teil eines individuell vorgepackten CombiSets®. Mehr als 4 000 Produkte stehen Ihnen zur Auswahl bereit, um jedes OP-Set maßgeschneidert für Ihre Anforderungen zu konfektionieren. Der OP-Experte mit 200 Jahren Erfahrung stellt neben Komplett-Sets und OP-Abdeckungen auch verschiedene Produktlösungen im Bereich Hygiene und Desinfektion bereit. Zusammen ermöglichen diese Produktlösungen nicht nur einen sicheren OP-Ablauf, sondern auch ein optimiertes Zeitmanagement. Sie kümmern sich um den Patienten, Hartmann kümmert sich um alles andere.

1. Ambulante und stationäre Intraokularchirurgie 2016, Ergebnisse der aktuellen Umfrage von DGII, DOG, BVA und BDOC und optimed, Impulse für Medizin-Berufe GmbH

Weitere Informationen bei Paul Hartmann AG,
Fachberatung für OP-Sets unter Tel. 0800/7235589
hrt.health/augen-op

Bausch + Lomb GmbH

Neue Behandlungsmöglichkeiten mit der Victus Femtosekundenlaser-Plattform

Der Victus® ist die erste Femtosekundenlaser-Plattform, die sowohl in der Kataraktchirurgie als auch für refraktive und therapeutische Behandlungen einsetzbar ist – für noch mehr Präzision, volle Kontrolle während der gesamten Operation sowie kurze Behandlungszeiten.
Mehr Möglichkeiten für Sie als Operateur, bessere Ergebnisse für Ihre Patienten: Wählen Sie bei der Linsenfragmentierung für die Kataraktchirurgie neuerdings die Kombination zwischen Grid- und radialem Muster, um die optimale Fragmentierung des Linsenkerns zu erreichen.

Profitieren Sie auch im therapeutischen Bereich von den neuesten Behandlungsmöglichkeiten des Victus: Dekagon-Schnitt sowie Top-Hat-, Mushroom- und Zig-Zag-Schnitt bei lamellären und penetrierenden Keratoplastiken, korneale Pockets, Endothelkeratoplastiken und DALK-Inzisionen.
Das neue Victus Patient Interface 125 Kit ist passend für alle Behandlungen. Mit seinem kleinen Außendurchmesser von 19,6 mm ist es „das PI für alle Fälle". Das kontrastreiche Realtime Swept-Source-OCT ermöglicht darüber hinaus eine vollständige Kontrolle in jeder Phase des Eingriffs. Nutzen Sie das Echtzeit OCT, um mehr Sicherheit und Kontrolle in komplizierten Fällen oder kritischen OP-Situationen zu haben. Haben Sie Interesse, die Laser von Bausch + Lomb näher kennenzulernen? Bausch + Lomb organisiert Hospitationen bei Anwendern für Sie. Informieren Sie sich unter www.bausch-lomb-refraktiv.de.

Weitere Informationen bei Bausch + Lomb GmbH
Brunsbütteler Damm 165–173, 13581 Berlin
Tel. 0800/5893114, kundenservice@bausch.com
www.bausch-lomb.de/surgical

Riemser Pharma GmbH

Bessere Analgesie und Akinesie bei Katarakt- und Lidoperationen: Hylase „Dessau" optimiert Zeitaufwand und Ergebnisse

In den zurückliegenden Monaten wurden in ophthalmologischen Kliniken und Praxen die meisten nicht elektiven Untersuchungen, Behandlungen und Eingriffe ausgesetzt. Um den dadurch verursachten „Rückstand" zu bewältigen, ist ein effektives Zeitmanagement jetzt unumgänglich – zumal die ausgeweiteten Schutz- und Hygienemaßnahmen noch immer wichtige Ressourcen binden und die Arbeitsbedingungen zusätzlich erschweren. Der Zusatz von Hyaluronidase (Hylase® „Dessau") kann die Wirkung des Lokalanästhetikums besonders bei Katarakt- und Lidoperationen beschleunigen und die Operationsbedingungen verbessern, sodass sich die Dauer der Eingriffe verkürzt. Dr. med. Monica Lang, leitende Oberärztin in der Augenklinik am Klinikum Darmstadt, und Prof. Dr. Karl Heinz Emmerich, Direktor der Augenklinik am Klinikum Darmstadt, setzen den „Diffusionspromoter" seit Langem routinemäßig ein. „Für den Kataraktchirurgen ist ein schneller und suffizienter Wirkeintritt des Lokalanästhetikums wichtig. Eine hohe Zufriedenheit der Patienten wird über die Qualität der Operation hinaus ebenfalls durch die intra- und postoperative Schmerzfreiheit erreicht", betont M. Lang. „Beides wird durch den Zusatz von Hyaluronidase zum Lokalanästhetikum deutlich verbessert."

Weitere Informationen bei RIEMSER Pharma GmbH
An der Wiek 7, 17493 Greifswald – Insel Riems
Tel. 038351/760, Fax 7648, www.riemser.com

Heidelberg Engineering

Mit OCT-Lösungen das gesamte Auge visualisieren

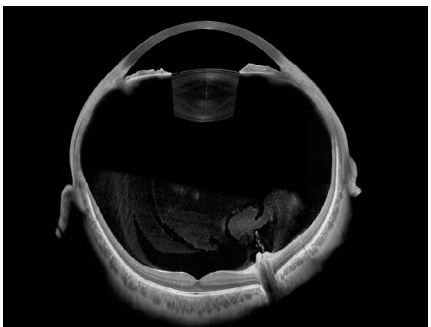

Bildmontage aus SPECTRALIS und ANTERION Aufnahmen

Visualisieren Sie das gesamte Auge basierend auf hochaufgelöster OCT-Technologie und optimierten IT-Lösungen. Anterion® – die multimodale Plattform für den vorderen Augenabschnitt – erlaubt es Ihnen, okuläre Strukturen detailgetreu abzubilden und präzise zu vermessen. Mit Spectralis® – der multimodalen Plattform für den hinteren Augenabschnitt – können Sie alle 10 Netzhautschichten präzise unterscheiden und so Netzhauterkrankungen zuverlässig diagnostizieren und nachverfolgen. Mit der Heidelberg Eye Explorer Produktpalette bietet Heidelberg Engineering außerdem IT-Lösungen zur Optimierung digitalisierter Prozesse in der Augenheilkunde an. Die Lösungen sind modular kombinierbar und je nach Praxis- oder Klinik-Anforderungen skalierbar.

Weitere Informationen direkt bei
Heidelberg Engineering GmbH
Max-Jarecki-Str. 8, 69115 Heidelberg
Tel. 06221/64630, Fax 646362
www.he-lounge.de, www.HeidelbergEngineering.com

WER BIETET WAS?

BSS-Lösung
1stQ
Aivimed
Alcon Pharma
HumanOptics
Johnson & Johnson Vision
POLYTECH DOMILENS
RUCK
Teleon
W2O
W.Franken
ZEISS

Hinterabschnittschirurgie
Aivimed
Alcon Pharma
GEUDER
Johnson & Johnson Vision
Oculus
POLYTECH DOMILENS
RUCK
W2O
ZEISS

Intraokularlinsen
1stQ
Aivimed
Alcon Pharma
HumanOptics
Johnson & Johnson Vision
OPHTEC
POLYTECH DOMILENS
RUCK
Teleon
W2O
W. Franken
ZEISS

Laser
Alcon Pharma
GEUDER
Johnson & Johnson Vision
Oculus
POLYTECH DOMILENS
ZEISS
Ziemer

Operationsinstrumente
1stQ
Aivimed
GEUDER
HumanOptics
Johnson & Johnson Vision
OPHTEC
POLYTECH DOMILENS
RUCK
Teleon
W2O
W. Franken

Operationsmikroskope
POLYTECH DOMILENS
ZEISS

OP-Einrichtungen/Zubehör
Aivimed
Alcon Pharma
GEUDER
Oculus
OPHTEC
POLYTECH DOMILENS
RUCK
Teleon
W2O
W. Franken
ZEISS

Ophthalmika
Alcon Pharma

Phakogeräte
Alcon Pharma
GEUDER
Johnson & Johnson Vision
POLYTECH DOMILENS
RUCK
W2O
W. Franken
ZEISS
Ziemer

Sterilisationsgeräte
POLYTECH DOMILENS
W2O
W. Franken

Topografiegeräte
1stQ
Oculus
OPHTEC
ZEISS
Ziemer

Ultraschallgeräte
1stQ
GEUDER
RUCK
W. Franken

Viskoelastika
1stQ
Aivimed
Alcon Pharma
HumanOptics
Johnson & Johnson Vision
OPHTEC
POLYTECH DOMILENS
RUCK
Teleon
W2O
W. Franken
ZEISS

Vitreoretinale Flüssigkeiten
GEUDER
POLYTECH DOMILENS
Teleon
W2O
W. Franken
ZEISS

WER BIETET WAS?

First Quality
in Ophthalmology

1stQ Deutschland GmbH
Konrad-Zuse-Ring 23, 68163 Mannheim
T: 0621 7176330, F: 0621 7176333
deutschland@1stq.de
www.1stq.de, www.ons-grauerstar.de

Optimales, Natürliches Sehen nach dem Linsentausch

Als forschendes und entwickelndes Unternehmen setzt sich 1stQ mit der kontinuierlichen Verbesserung der refraktiven Zielgenauigkeit sowie der Vorhersagbarkeit des OP-Ergebnisses auseinander. 1stQ steht für

- innovative Aufklärungs- und Diagnostiktools
- Validierung von Messdaten zur sicheren und präzisen IOL-Berechnung
- Medizinisch-Optische Spezialisten, die den Arzt produktseitig bei der Umsetzung der Punktlandung unterstützen
- Liberty² – das Zweilinsensystem bestehend aus Basis- und AddOn IOL, für mehr Brillenunabhängigkeit nach dem Linsentausch (www.1stq.de/liberty2)

Q implants
Intraokularlinsen aus hydrophilem und hydrophobem Acrylat – preloaded und non-preloaded.
Basis IOL: kapselsackfixiert, mit sphärischer, asphärischer, torischer, progressiver (trifokaler), torisch-progressiver (trifokaler) Optik, unterschiedliche Haptikdesigns. Lieferbereich von -10 bis + 45 D, auf Anfrage darüber hinaus.
AddOn® IOL: sulkusfixiert, mit sphärischer, progressiver (trifokal), torischer und torisch-progressiver (trifokal) Optik. Makulalinse AddOn SML (Scharioth Makula Linse) bei fortgeschrittener, trockener AMD.

Q instruments
Mehrfach- und Einmalinstrumente, guarded knives, Injektoren, Kapselspannringe uvm.

Q accessories: Viskoelastika, BSS-Spüllösungen, Op Sets uvm.

Q devices: IOLAdvisor Software

Q support: IOL-Berechnung mit Plausibilitätscheck, Applikationsberatung, Trainings

AIVIMED

AIVIMED GmbH medical optics
Borsigstr. 34, 65205 Wiesbaden
Tel.: 0611/45032-0, Fax: 0611/45032-20
info@aivimed.com, www.aivimed.de
DIN EN ISO 9001, 13485, 0481

AIVILENS® Intraokularlinsen
Hydrophile Acryl IOL
Hydrophobe Acryl IOL
Pre-Loaded IOL

Ocumed® Intraokularlinsen
Hydrophobe Acryl IOL mit Blaulichtfilter

Sonder-Intraokularlinsen
Matrix Aurium® – phototrope IOL mit Blaulichtfilter
Blaulichtfilter IOL, Refraktive IOL, Torische IOL

Kapselspannringe und Injektoren
Iris-Retraktoren

Hochreine Viskoelastika aus nativer Hyaluronsäure
AVISC® 1 % in 0,55 + 0,85 ml
AVISC plus® 1,4 % in 0,55 + 0,85 ml
AVISC phaco® 2,5 % in 0,55 + 0,85 ml
AVISC bio® 1,5 % in 0,85 ml

Viskoelastika aus Hydroxypropylmethylcellulose (HPMC)
Medio-Clear® 1,6 %, 2 %, 2,4 % in 2,0 ml
Aurovisc® 2,0% 2ml

OP-Messer
Sterile Einweg-OP-Messer
Sterile wiederverwendbare OP-Messer
Diamantmesser, Saphirmesser

Rhein Medical® Instrumente
Katena® Instrumente
Refraktive, LASIK, LASEK
Katarakt, Glaukom, Retina, Hornhaut

Sterile Einweg-Instrumente
Meibom-Drüsen-Sonden

BSS-Spüllösung
25 ml, 250 ml, 500 ml
In Plastikflaschen und Kunststoffbeutel

OP-Material, Tupfer, OP-Sets

Reparaturservice für Phako-Handstücke, Kryosonden
Phako-Equipment Tips, Sleeves, Schlauchsysteme
Phako-Handstücke

i-Care® Tonometer und Sonden

Trockenes Auge
- **Tränenwegsverschlüsse – Punctum Plugs**
  Parasol Punctal Occluder® Silikon Plugs
  Smart Plug® aus thermodynamischen Acryl
  EXTEND® temporäre Verschlüsse
  Form Fit® aus Hydrogel
  MicroFlow® teildurchlässige Verschlüsse
- **Teststreifen**
  Fluorescein-Teststreifen, Schirmer Test
- **Meibom-Drüsen-Sonden**
- **Wärmebrillen**

Decoria® Essence 1 ml,
Quervernetzte Hyaluronsäure 20mg/ml
Decoria® Intense 1 ml,
Quervernetzte Hyaluronsäure 20mg/ml

Corneal Crosslinking System CCL vario
Riboflavin

Medizinische Diagnostika/Zubehör
- fluoreszierende Teststreifen
- Schirmertest
- Schirmertest Mark Blu

Alcon

Alcon Pharma GmbH
Blankreutestraße 1, 79108 Freiburg
Tel. 0761 1304-0, Fax 0761 1304-200
E-Mail: kundenservice.freiburg@alcon.com
Internet: www.de.alcon.com

Das umfassende Gesamtprogramm
für die Augenheilkunde:

OPHTHALMOCHIRURGIE

Kataraktchirurgie
- Intraokularlinsen: Clareon® AutonoMe®, AcrySof® IQ PanOptix®, AcrySof® IQ PanOptix® Toric, AcrySof® IQ Toric, AcrySof® IQ ReSTOR®, AcrySof® IQ ReSTOR® Toric, AcrySof® IQ, UltraSert®, AcrySof® Natural, AcrySof® Single-Piece und Multi-Piece Modelle sowie PMMA-IOL
- Viskoelastika: DuoVisc®, DisCoVisc®, Viscoat®, ProVisc® und Cellugel®
- Intraokulare Spüllösungen: BSS® und BSS Plus®
- Messer und Nahtmaterial
- Custom-Pak®
- Phakosystem Centurion® Vision System mit OZil® IP und Active Fluidics™ Technologie
- Phakosystem Centurion® Silver System mit OZil® IP
- LuxOR™ LX3 mit Q-VUE™ OP-Mikroskop für eine detaillierte, zuverlässige Visualisierung des Auges
- VERION™ Image Guided System
- LenSx® Femtosekundenlaser für die Laser-Refraktive Kataraktchirurgie, zugelassen für korneale Inzisionen, Kapsulorhexis, Linsenfragmentierung und Hornhaut-Flap

Vitreoretinale Chirurgie
- Vitrektomiesystem: CONSTELLATION® Vision System
- NGENUITY® 3D Visualisierungs-System
- PUREPOINT® Laser
- Intraokulare Tamponaden (SF6, C3F8, Perfluoron®)
- Multifunktionslichtleiter
- Lasersonden
- Alcon®/Grieshaber® Instrumente: REVOLUTION® DSP Einmal-Instrumente, DSP Einmal-Tips ADVANCED, resterilisierbare Handstücke, Flexible Iris Retraktoren, EDGEPLUS™ Trokar/Kanülen mit Ventil

Refraktive Laser und Diagnosesysteme
- WaveLight® Lasersysteme: WaveLight® EX500 Excimer Laser, WaveLight® FS200 Femtosekundenlaser
- WaveLight® Diagnosesysteme: Oculyzer™ II, Topolyzer™ VARIO™, Analyzer II, OB820

Diagnostika
- Fluorescein Alcon® 10 %
- Cyclopentolat Alcon® 1 %

Geuder®
Precision made in Germany

GEUDER AG
Hertzstr. 4, 69126 Heidelberg, Germany
Tel: +49 6221 3066 · Fax: +49 6221 303122
www.geuder.de · info@geuder.de

GEUDER AG – Precision made in Germany
Hochwertige Instrumente, Geräte und Flüssigkeiten für Operationen im vorderen und hinteren Augenabschnitt:

KATARAKTCHIRURGIE
- PEP High-Performance Ultraschall-Spitzen für koaxiale Mini-Phako-Chirurgie, maximierte aktive Fläche mit 3-Stufen-Design
- PEP Cross-Action Kapsulorhexispinzette n. Auffarth für kleinste Clear-Cornea Inzisionen bis zu 1,6 mm
- IOL Explantations-Instrumente n. Snyder-Osher – astigmatismusneutrale Explantation durch kleinste Inzisionen
- VIORON - Färbemittel zur sicheren Anfärbung der vorderen Linsenkapsel

PHAKOGERÄTE
- megaTRON S4$_{HPS}$ für die Vorderabschnittschirurgie mit flexiblem Hybridpumpensystem für drei unterschiedliche Vakuumverfahren

VITREORETINALE CHIRURGIE
- megaTRON S4$_{HPS}$ für die Vorder- und Hinterabschnitts-chirurgie mit flexiblem Hybridpumpensystem für drei unterschiedliche Vakuumverfahren, Schnittraten bis 6 000 pro 1/min bzw. 12 000 Schnitt 1/min mit dem MACH2 Vitrektor
- Uno Colorline MACH2 High-Speed Vitrektor mit Doppelschneide, doppelter Schnittrate, minimierter Traktion und maximierter Aspiration
- Uno Colorline Einmal-Produktlinie (20, 23, 25 G) – Trokarsysteme, Lichtleiter, Trokar Chandelier (25 G), Vitrektomie-Scheren und -Zängchen, Lasersonden und ergänzende resterilisierbare Accessoires
- xenoTRON III - Endoillumination mit hoher Lichtintensi-tät und Phototoxguard

LASER
- endoTRON$_{532}$ Netzhaut-Lasersystem zur Laser-koagulation (als Stand-Alone-System oder in Benutzerführung des megaTRON S4$_{HPS}$ integriert)

VITREORETINALE FLÜSSIGKEITEN
- Brilliant Peel Dual Dye – nicht-toxischer Farbstoff zur intensiven und selektiven Anfärbung von ILM, ERM und Glaskörperresten
- Siluron 2000 und Siluron Xtra – Premium-Silikonöle zur effizienten Applikation bei 25 G
- Densiron Xtra – Schweres Silikonöl mit hoher Emulsifikationsresistenz
- F4H5 Wash-Out Lösung

HORNHAUTCHIRURGIE / REFRAKTIVE CHIRURGIE
- TOMARK^{PRO} Cornea Marker – exakte Achsenmarkierung für torische Premium IOLs inkl. Pendelhandgriff mit Durchsicht auf Pupille
- Instrumenten-Sets für Descemet Membrane Endothelial Keratoplasty (DMEK) und Endothelial Keratoplasty (DSAEK)
- Instrumenten-Set für Zeiss ReLEx Verfahren
- Universelles Instrumentenset für Kataraktchirurgie mit Femtolaser
- Irisnaht Hybrid Instrumentenset n. Hattenbach.
- MICS Kapsulorhexis Instrumente
- Lenswista Element BL - Verbandlinse aus reinem Silikon zur optimalen Wundheilung
- NanOEdge sterile Messer und Lanzen, (Vakuum-) Trepane und (Vaakuum-)Hornhaut-Stanzen
- KXL Cornea-Crosslinking Gerät inkl. Riboflavine

SONSTIGE:
- Sterilisiercontainer zur sicheren und werterhaltende Instrumenten-Aufbereitung
- Gas-Tamponaden gegen Netzhautablösungen

HOYA
SURGICAL OPTICS

HOYA Surgical Optics GmbH
De-Saint-Exupéry-Str. 10
60549 Frankfurt am Main
Tel: +49-69-664 268-0
Fax: +49-69-664 268-399
E-Mail: ifra-info@HOYA.com
Website: hoyasurgicaloptics.com

HOYA HOTLINE DEUTSCHLAND (Kostenlos)
Telefon: 0800 664 2 664
Fax: 0800 774 2 774

HOYA HOTLINE ÖSTERREICH (Kostenlos)
Telefon: 0800 208 590
Fax: 0800 208 599

Innovative Produkte für die Kataraktchirurgie:
- **Hochwertige Intraokularlinsen aus hydrophoben Acrylat**

- **Vivinex™ preloaded:**
  XY1-SP/XC1-SP - asphärische 1-teilige IOL mit und ohne Blaulichtfilter im multiSert™ preloaded Injektor
  XY1/XC1 - asphärische 1-teilige IOL mit und ohne Blaulichtfilter im iSert® preloaded Injektor
  XY1A – torische 1-teilige IOL im asphärischen Design mit Blaulichtfilter (Zylinder T2 bis T9) im iSert® preloaded Injektor

- **Nanex™ preloaded:**
  NC1-SP – asphärische 1-teilige IOL ohne Blaulichtfilter im multiSert^{+TM} preloaded Injektor

- **AF-1 preloaded:**
  255/251– asphärische 1-teilige IOL mit Blaulichtfilter im iSert® preloaded Injektor
  254/250 – asphärische 1-teilige IOL mit UV-Filter im iSert® preloaded Injektor
  151/150 – sphärische 1-teilige IOL mit und ohne Blaulichtfilter im iSert® preloaded Injektor
  PY-60AD/PC-60AD – asphärische 3-teilige IOL mit und ohne Blaulichtfilter im iSert® preloaded Injektor

- **AF-1 Faltlinsen:**
  YA-60BB/VA-60BB – sphärische 3-teilige IOL mit 6,0 mm Optik mit und ohne Blaulichtfilter zur Implantation mit Kartusche und wiederverwendbarem Titaninjektor

- **Zubehör:** Viskoelastika, BSS, Messer und OP-Sets
- **HOYA Akademie:** Seminare und Wetlabs für Ärzte und OP-Personal

Wer bietet was?
auch online!

HumanOptics AG
Spardorfer Str. 150 · 91054 Erlangen
mail@humanoptics.com · www.humanoptics.com

PRÄZISION IST UNSERE STÄRKE

Als innovativer Hersteller von Intraokularlinsen zählt die HumanOptics AG zu den weltweit führenden Unternehmen in der Entwicklung und Produktion von Premium-Implantaten für die Augenchirurgie.

PREMIUM-IOL-PLATTFORM
FUNKTIONELL. EFFIZIENT. INDIVIDUELL.

- **ASPIRA-aXA**
  XL-Optik, XS-Inzision: Mit dem IOL-Design der ASPIRA-aXA werden beide Vorteile geschickt miteinander kombiniert. Durch die Bereitstellung im preloaded Implantationssystem SAFELOADER® kann die Linse mittels Kleinschnitttechnik implantiert werden. Der XL-Funduseinblick liefert Patienten mit erhöhtem Risiko für okuläre Erkrankungen einen Vorteil für die langfristige und sichere pseudophake Versorgung und stellt auch für Patienten mit weiten Pupillen eine optimale Lösung dar.
- **ASPIRA®**
  Mit der asphärischen Premium-IOL steht dem Operateur ein außergewöhnlich weiter Dioptriebereich von -20 bis +60 dpt zur Verfügung.
- **TORICA®**
  Das meridional-asphärische Optikdesign erzielt hervorragende refraktive Ergebnisse zur vollsten Zufriedenheit Ihrer Patienten. Die torische IOL zur Astigmatismuskorrektur weist einen unübertroffenen Lieferbereich auf: Sphäre -20 bis +59 dpt mit Zylinder +1 bis +30 dpt (Meridian$_{max}$ ≤ 60,0 dpt).
- **DIFFRACTIVA®**
  Die multifokale Linse ermöglicht einen komfortablen Visus in allen Entfernungen – nah, intermediär und fern. Das innovative Design mit balancierter Lichtverteilung bietet vor allem unter anspruchsvollen Lichtbedingungen deutliche Vorteile.
  Die DIFFRACTIVA® ist auch als multifokal-torische Variante TORCI*ADIFF* erhältlich – eine optimale Lösung für Ihre Patienten mit Astigmatismus.

SAFELOADER®

Das preloaded Implantationssystem SAFELOADER® zeichnet sich durch seine anwendungsfreundliche Bedienung aus: Die Flexibilität des Operateurs bleibt unter Beibehaltung der gewohnten OP-Routine mittels Kleinschnitttechnik gewährleistet. Kombinieren Sie die Premium-IOL Ihrer Wahl mit der gewünschten Inzisionsgröße.

CUSTOM*FLEX*® ARTIFICAL*IRIS*
MIT FDA-ZULASSUNG

Mit der CUSTOM*FLEX*® ARTIFICIAL*IRIS* setzt HumanOptics weltweit einen unübertroffenen Standard in der funktionellen und kosmetischen Behandlung von vollständiger oder partieller Aniridie. Das individuell angefertigte Irisimplantat ist farblich dem ursprünglichen Erscheinungsbild der Iris nachempfunden und erzielt beeindruckend realistische Ergebnisse.

Johnson & Johnson Vision
AMO Germany GmbH
Rudolf-Plank-Str. 31, 76275 Ettlingen
Tel.: +49 (0)7243 729-0, Fax: +49 (0)7243 729-100
E-Mail: augenchirurgie@its.jnj.com
Internet: www.jnj.com

Das komplette Programm für Sie und Ihre Patienten

- **Monofokale Intraokularlinsen**
  TECNIS® 1-Piece IOL asphärisch aus hydrophobem Acrylat, auch vorgeladen
  TECNIS® OptiBlue® 1-Piece IOL asphärisch aus hydrophobem Acrylat mit Violettfilter, auch vorgeladen
  TECNIS® 3-Piece IOL asphärisch aus hydrophobem Acrylat
  SENSAR® 1-Piece IOL sphärisch aus hydrophobem Acrylat
  SENSAR® 3-Piece IOL sphärisch aus hydrophobem Acrylat
- **Torische Intraokularlinsen**
  TECNIS® 1-Piece torische IOL asphärisch aus hydrophobem Acrylat
- **Presbyopie-korrigierende Intraokularlinsen**
  TECNIS Symfony® IOL für einen erweiterten Sehbereich, asphärisch aus hydrophobem Acrylat
  TECNIS Symfony® torische IOL für einen erweiterten Sehbereich, asphärisch aus hydrophobem Acrylat
  TECNIS® 1-Piece Multifokale IOL, asphärisch aus hydrophobem Acrylat, verschiedene Nahadditionen (+4,0 D; +3,25 D, +2,75 D)
  TECNIS® 1-Piece torische Multifokale IOL, asphärisch aus hydrophobem Acrylat, Nahaddition +4,0 D
- **Viskoelastika**
  Healon PRO OVD, Healon GV PRO OVD, Healon 5 PRO OVD, Healon Endocoat OVD, Healon Duet Pro OVD
- **Phakogeräte und Laser für die Katraktoperation**
  WHITESTAR Signature Pro Phakosystem
  CATALYS® Präzisions-Laser-System
- **Produktsuite für die Behandlung der Augenoberfläche**
  Lipi Scan für die Abbildung der Meibomdrüsen
  Lipi View für die Messung der Lipischicht, Erfassen Lidschlagfrequenz, Visualisieren der Meibomstruktur
  Lipi Flow für die Behandlung der Meibomdrüsen-Dysfunktion
- **Intraokulare Spüllösung**
  Endosol® Spüllösung
- **Baerveldt Implantat für die Glaukomchirurgie**
- **ILASIK® Suite**
  iFS® Femtosekundenlaser
  iDesign Wellenfront-Aberrometer
- **Augenpflege**
  blink® refreshing hydratisierendes Augenspray, blink® contacts beruhigende Augentropfen, blink-n-clean® sanfte Reinigungstropfen, blink® intensive tears schützende Augentropfen, blink® intensive tears PLUS Gel-Augentropfen, blink® lid-clean Reinigungstücher für die Augenlider
- **Kontaktlinsenpflegemittel**
  COMPLETE Revitalens® Multi-Purpose-Desinfektionslösung, Oxysept© Comfort Peroxid-System, TotalCare Pflegesystem

Wer bietet was?
auch online!

OCULUS®

OCULUS Optikgeräte GmbH
Münchholzhäuser Str. 29, 35582 Wetzlar, Germany
Telefon: +49 641–2005–0, Fax: +49 641–2005–255
E-Mail: sales@oculus.de, Internet: www.oculus.de

OCULUS steht für mehr als 115 Jahre Erfahrung und Entwicklung in Ophthalmologie und Augenoptik weltweit. Nach dem Motto „Von der Idee bis zum fertigen Produkt" bietet OCULUS alles, was im augendiagnostischen Bereich für Augenarzt, Arbeitsmediziner und Optiker wichtig ist.

- **Untersuchungseinheiten**
- **Keratograph, Easygraph** – Topographiesysteme
- **Spaltlampen, ImageCam®** – Bilddokumentationssystem
- **Pentacam®, Pentacam® HR** – Vorderabschnitts-Tomograph
- **PARK 1®** – Pachymeter, Autorefraktometer, Keratometer in einem Gerät
- **Corvis ST®** – Untersuchung der biomechanischen Eigenschaften der Hornhaut, Tonometrie und Pachymetrie
- **Autorefraktometer**
- **Phoropter,** manuell und automatisch
- **Scheitelbrechwertmesser**
- **Sehprüfgeräte, Sehzeichenprojektor**
- **OPD-Scan** – Aberrometer, Refraktometer, Keratometer, Topograf und Pupillometer in einem Gerät
- **Universal-Messbrillen, Praxisbrillen, Brillenbestimmungskästen**
- **Manuelle Refraktionsgeräte**
- **Lasersysteme: Diodenlaser, Grüner YG-Laser, YAG-Laser**
- **Perimeter: Twinfield® 2, Centerfield® 2, Easyfield®**
- **Non-Contact-Tonometer, Tonometer**
- **Netzhaut-OCT**
- **Funduskameras**
- **Sehtestgeräte: Binoptometer®, Mesotest II**
- **HMC-Anomaloskop, C-Quant**
- **Farbtafeln, Sehprobentafeln, Stereoteste**
- **Weitwinkelbeobachtungssystem SDI®/BIOM®**
- **Produkte für die Orthoptik, Pleoptik, Lupenbrillen**
- **OCULUS Akademie** – die Adresse für Weiterbildung (Inhouse-Seminare und Hotelveranstaltungen)

OPHTEC
focus on perfection

OPHTEC GmbH
´s-Heerenberger Str. 384
46446 Emmerich
Tel.: 02822 5398780
Fax: 02822 5398781
info@de.ophtec.com
www.ophtec.com

INTRAOKULARLINSEN für die Bereiche
- Refraktive Chirurgie
  - **ARTISAN®** IOL für Myopie, Hyperopie und torisch
  - **ARTIFLEX®** IOL faltbare IOL für Myopie
- Katarakt-Chirurgie
  - Precizon™
  - **Precizon™ Toric**
  - **Precizon™ Presbyopic - NEU**
  - PreciSal™ preloaded
  - **ARTISAN® Aphakie** IOL
- Trauma-Chirurgie
  - Aniridie IOLs
  - IPS®-Elemente

OPHTHALMOLOGISCHE UND OPERATIONSINSTRUMENTE
- Enklavationssysteme
- Injektionssysteme
  - DualTec™
  - **RingJect™**
- Kapselspannringe
- Irisretraktor
  - **Malyugin Ring®**
- **EBK™** EpiClear (**neues** Keratektomie-Verfahren)

VISKOELASTISCHE LÖSUNGEN
- ArtiVisc® (Plus)
- ProGel®

DIAGNOSTISCHE UND THERAPEUTISCHE GERÄTE
- **RoboMarker** (Corneal Marker)
- **Cassini** (Corneal shape analyzer)
- Geräte und Lösungen für Corneal Cross Linking

INDIVIDUELLE OP-SETS / VERBRAUCHSMATERIALIEN
Produktschulungen/Trainingskurse
Online IOL-Berechnung mit Hilfe unserer Kalkulationsabteilung

POLYTECH DOMILENS
STARKE MARKEN FÜR IHREN ERFOLG

Polytech Domilens GmbH
Arheilger Weg 6, 64380 Roßdorf
Tel. +49 6154 – 69 99 0, Fax +49 6154 – 69 99 40
E-Mail: info@polytech-domilens.de
Internet: www.polytech-domilens.de

Unser Komplettprogramm für die Augenchirurgie:

Kataraktchirurgie
- Intraokularlinsen
- Viskoelastika und Spüllösungen (BSS)
- Malyugin Ring®/Malyugin Ring® 2.0
- Irishäkchen und Kapselspannringe
- Kataraktmanagementsystem (MST)
- I/A-Handstücke und Phaco-Tips (H.P. Braem, Medicel)

Refraktive Chirurgie
- IPCL Presbyopie (trifokale, phake Hinterkammerlinse), auch torisch und monofokal
- Torische, trifokale und trifokal-torische IOL
- Avellino DNA-Test zum Nachweis von Hornhaut-dystrophien

OP-Zubehör
- Individuelle OP-Sets
- Einmalmesser und Diamantmesser
- Edelstahl- und Einmalinstrumente

Geräte
- Therapeutische Laser / Ultraschallgeräte / Tränenfilm-diagnostik (Quantel Medical)
- Phakomaschine (Nidek)
- OP-Mikroskope (Leica)
- CAPSULaser® - Kapsulotomiesystem
- HF-Chirurgie (Ellman)
- Wiederaufbereitung (MELAG)
- OP-Stühle (UFSK)

Retina
- Vitrektomie-Sets
- Netzhautlaser (Quantel Medical)
- Endosonden

Keratoplastik und Traumachirurgie
- Hornhauttransplantate, Trepane und Stanzen, künstliche Vorderkammer
- Trepansystem nach Krumeich (CTS®)
- Iris-Prothetik-System nach Hermeking (IPS®)
- Aniridie-Linsen

Trockenes Auge
- Diagnosegeräte (Quantel Medical)
- IPL-Therapie (Quantel Medical)
- Punctum Plugs (OASIS)
- Polyeye comfort (Liposomales Augenspray)

Nahrungsergänzungsmittel
- Polyretin® plus mit Ginkgo

Wer bietet was? auch online!

WER BIETET WAS?

WER BIETET WAS?

RUCK
HOYA GROUP COMPANY

Fritz Ruck Ophthalmologische Systeme GmbH
De-Saint-Exupéry-Straße 10, 60549 Frankfurt
Tel: +49 800 000 5898; Fax: +49 800 000 5899
i-ifra-cseu@ruck-gmbh.de; www.ruck-gmbh.de

KATARAKTCHIRURGIE
- Qline®
- OP-Systeme für den Vorder- und Hinterabschnitt (Qube® pro)
- Intraokularlinsen, 1-teilig aus hydrophilem und hydrophobem Acryl
- Preloaded-Intraokularlinsen
- Asphärische Intraokularlinsen
- Blaulichtfilter-Intraokularlinsen
- Multifokale Intraokularlinsen
- Multifokal-torische Intraokularlinsen
- Trifokale Intraokularlinsen
- Trifokal-torische Intraokularlinsen
- Injektoren und Implantationsinstrumente
- Ophthalmochirurgische Instrumente
- Kapselspannringe
- Pupillenspannringe
- Gewebefärbemittel

GLAUKOM
- 360° Viskokanaloplastik – Mikrokatheter, Zubehör und Verbrauchsmaterialien
- ABiC – ab interno Kanaloplastik

HINTERABSCHNITT / NETZHAUT
- Qline®
- OP-System für den Vorder- und Hinterabschnitt (Qube® pro)
- Qube® xenon illumination LS - Lichtquelle
- Intraokulare Tamponaden (PFCL, Silikonöle, Gase)
- Vitreoretinal-Kanülen für den Einmalgebrauch
- Silikonöl-Spüllösung
- Vitrektomielinse
- Injektionssystem
- Skleraplomben – diverse Materialien, Formen und Größen
- INVITRIA® intravitreale Injektionshilfe

TRÄNENWEGSCHIRURGIE
- Intubations-Sets für den Tränenkanal (Mini-Monoka®, Masterka®, FCI Nunchku®, Ritleng®, LacriJet® etc.)
- PVP Perforated Plugs zur Behandlung von Tränenwegstenosen
- Ophthacath® Lacrimal Ballonkatheter zur Dakryozystorhinostomie

ORBITA
- Orbitaimplantate aus diversen Materialien und in diversen Größen, mit und ohne Umhüllungsmaterial
- Zubehör und Instrumente für die Orbitachirurgie

TROCKENES AUGE
- PAINLESS PLUG® zur einfachen, schmerzfreien Implantation, kein Ausmessen und keine Dilatation notwendig
- PRELOADED PUNCTAL PLUG in diversen Größen erhältlich
- Meßinstrumente zur Bestimmung der Punctal Plug-Größe

LIDCHIRURGIE
- PTOSE-UP® ePTFE-Streifen bei Ptosechirurgie
- Ptosisschlauch mit ultrascharfen Metallnadeln
- Lidimplantate, Lidgewichte etc.

OP-ZUBEHÖR
- MANI® Einmalmesser
- MANI® Trokarsets
- MANI® Nahtmaterial
- MedOne® vitreoretinale Einwegkanülen
- Viskoelastika
- BSS
- OP-Sets
- Einmalprodukte
- Ophthalmochirurgische Instrumente
- Injektoren und Implantationsinstrumente

TELEON®

Teleon Surgical Vertriebs GmbH
Am Borsigturm 58, 13507 Berlin
Tel: 030/43 09 55 0, Fax: 030/43 09 55 11
E-Mail: info@teleon-surgical.com
Internet: www.teleon-surgical.com

Die niederländische Teleon Surgical BV ist eine der letzten unabhängigen IOL-Hersteller mit eigener F&E-Abteilung und bekannt durch die IOL-Weltmarken LENTIS®, FEMTIS® und ACUNEX®. Handelsprodukte wie LENSAR, ZEPTO und TIXEL komplettieren das Portfolio.

IOL der Marke Oculentis®:
- **Standard: LENTIS® / FEMTIS®**
- **EDOF: LENTIS® / FEMTIS®** Comfort & Comfort Toric
- **Multifokal: LENTIS®** Mplus Family

Alle LENTIS® IOL auch torisch erhältlich.

IOL der Marke ACUNEX®:
- **Standard: ACUNEX®** mit Blaulichtfilter
- **EDOF: ACUNEX® Vario** mit Blaulichtfilter
- **Multifokal: ACUNEX® VarioMax** mit Blaulichtfilter

Handelsprodukte:
- **LENSAR®**
- **TIXEL®**
- **ZEPTO®**
- Injektor-Systeme und Kartuschen
- Kapselspannringe
- Viskoelastika
- BSS-Spüllösung
- Vitreoretinale Produkte
- Einmalmesser
- Diamantmesser
- Instrumente der Fa. KAI, Fa. ASICO
- OP-Zubehör
- Verbandlinsen

W2O AG
MEDIZIN • TECHNIK

W2 O Medizintechnik AG
Weiße-Tor-Str. 4, 76661 Philippsburg
Tel. +49 (0) 72 56 / 9 25 91 00
Fax +49 (0) 72 56 / 9 25 91 10
E-Mail: info@w2o.de
Internet: www.w2o.de

Kataraktchirurgie
- Intraokularlinsen: hydrophob, hydrophil,
- Preloaded
- Blaulichtfilterlinsen
- Asphärische Linsen
- Multifokallinsen
- Torische Linsen
- Progressiv-Multifokal
- Artisan
- Pendelmarkierer
- Kapselspannringe
- Irisretraktoren
- Intraokulare Spüllösungen
- Individuelle OP-Set´s
- Kanülen
- Diamatrix Messer (Exklusivvertrieb für Deutschland)

Viskoelastika
- Methocel
- Hyaluronsäure 1,4 & 1,6 (Nanotech Crown Visc)
- HPMC 2 %
- IXIUM Duo
- Trypan blau

Vitreoretinale Chirurgie
- Intraokulare Tamponaden
- Silikonöle
- Ophthalmologische Gase
- Silikonbänder
- Cutter 20G, 23G, 25G
- Lichtfiebern, Laserfiebern
- Trokare 20G, 23G, 25G (Lanzenschliff/Messerschliff)
- Endolasersonden

Instrumentenaufbereitung
- Autoclaven
- Thermodesinfektoren (RDG)
- Patentierter, selbstentwickelter Ophthalmokorb
- Phakomaschine

Neuronale Sehschule – Revital Vision

Research & Development

W. Franken
Werner Franken e.K.
Uhlandweg 3, 87700 Memmingen-Buxach
Tel.:0 83 31/7 25 58, Fax: 0 83 31/76 40 50
E-Mail: info@wfranken-ek.de
Internet: www.wfranken-ek.de

Kataraktchirurgie:
- Intraokularlinsen:
  - hydrophobem Acryl
  - hydrophilem Acryl
  - Silikon/Orange Series
  - PMMA
- Asphärische Linsen pre-loaded
- Speziallinsen (Artiflex / Artisan / A-Toric / Aphakia)
- Kapselspannringe mit und ohne Einmal-Injektor

Viskoelastische Substanzen:
- HPMC 2,0%- + 2,4%ig
- Hyaluronsäure aus Hahnenkamm 1%ig, 1,4%ig – 0,55 ml + 0,85 ml
- Fermentierte Hyaluronsäure

Instrumente:
- Edelstahl/Titan
- Lasik- und Lasekinstrumente
- Diamantmesser
- BD-Einmal-Instr.
- Einmal-I/A-Systeme
- Einmal-Phaco-Nadeln, -Sleeves

BSS-Lösungen:
- 0,25/250/500 ml

OP-Sets:
- Katarakt-Sets / IV-Sets
- Lasik- und Lasek-Sets
- Kundenspezifisch zusammengestellt

Div. Produkte:
- Kapsulorhexis-Anfärbelösungs-Spritze
- Punctum Plugs

OP-Geräte:
- Verkauf, Finanzierung u. Leasing von:
- Phaco-Geräten
- Mikroskopen
- Ulltraschall-Geräten
- Instr.-Reinigungsautomaten
- Autoklaven
- OP-Tischen u. -Stühlen
- Vermittlung von „Mobil-Excimer-Laser"

Carl Zeiss Meditec
Vertriebsgesellschaft mbH
Rudolf-Eber-Str. 11
73447 Oberkochen
Tel.: 07364 206000
E-Mail: vertrieb.meditec.de@zeiss.com
Internet: www.meditec.zeiss.de

ZEISS. Ihr Partner für innovative Augenheilkunde

Neue Maßstäbe in der Diagnostik
Optische Koheränztomografie: CIRRUS™ HD-OCT 5000 & 500, CIRRUS HD-OCT mit AngioPlex™ OCT-Angiografie, ZEISS CLARUS™ 500, ZEISS PRIMUS 200, CIRRUS™photo 800 & 600
Perimetrie/Gesichtsfeld: Humphrey® Field Analyzer 3 (HFA3), Humphrey Matrix®, 800, Humphrey® FDT – Frequenzdoppelungstechnologie
Funduskameras: VISUCAM 224, VISUCAM 524
Datenmanagement: FORUM®, FORUM® Glaukoma Workplace, ZEISS Retina Workplace

Essential Line – Basisdiagnostik
Spaltlampen SL 115 classic, SL 120, SL 130, SL 220, SL Imaging Modul, VISUREF® 100 Autorefraktometer, VISULENS® 500 Digitaler Scheitelbrechwertmesser, i. Profiler plus, VISOPHOR® 500 Phoropter, VISUSCREEN® 500 & 100 Sehprüfsystem, Polarest N Classic, Tonometrie & Netz-hautuntersuchtung: VISUPLAN® 500, VISUSCOUT® 100

Lösungen für die chirurgische Ophthalmologie
Berührungslose optische Biometrie – IOLMaster® 500, IOLMaster® 700 mit SWEPT Source Biometrie
Umfangreiches IOL-Portfolio von Standard- und Premiumlinsen:
CT LUCIA® 211 P, CT LUCIA® 611P/PY, CT SPHERIS® 204, CT ASPHINA®404/V, CT 47S,
CT 47LC, CT 37A, CT LUCIA 202, CT SPHERIS® 209M,
CT ASPHINA® 409M / MP / MV
CT ASPHINA® 509M / MP
AT TORBI® 709M / MP
AT LISA® 809M / MP / MV
AT LISA® toric 909M / MP / MV
AT LISA® tri 839M / MP
AT LISA® tri toric 939M / MP
AT LARA® 829MP
AT LARA® toric 929M / MP
CT 13A
CT 27SF
Umfangreiches Portfolio an Viskoelastika – für hohe Anforderungen und individuelle Anwendungen.
Viskoanästhetikum auf Hyaluronsäurebasis mit Lidocain: VISTHESIA™ in unterschiedlichen Viskositäten
Computerassistierte Kataraktchirurgie: ZEISS Cataract Suite markerless, CALLISTO eye® Phakoemulsifikation/ Vitrektomie: VISALIS® Familie (S500/V500) mit neuer Ultraschal-Modulation APM®

Operationsmikroskope für die perfekte Visualisierung
OPMI® LUMERA 700 und RESCAN 700, RESIGHT® 700 Fundusabbildungssystem und CALLISTO eye® Assistenzfunktionen im Okular, OPMI Lumera® i, OPMI LUMERA 300

Cornea & Refraktiv
Refraktive Laser: ReLEx® SMILE, PRESBYOND®, Femtosekundenlaser VisuMax®, Excimerlaser MEL® 90

Therapeutische Laser
VISULAS® 532s, VISULAS® Trion¸ VISULAS® YAG III.

Ziemer Ophthalmology (Deutschland) GmbH
Im Hausgrün 15, 79312 Emmendingen
Tel: 07641 9333 860
Fax: 07641 9333 889
info-deutschland@ziemergroup.com
www.ziemerophthalmology.de

Femtosekundenlaser für die Katarakt- und Hornhautchirurgie
FEMTO LDV Z8
- Kompakt, vielseitig & wirtschaftlich effizient
- **Geringer Energieeinsatz:** einzelne Pulse werden überlappend gesetzt, so erfolgt der Schneideprozess mit geringem Energieeinsatz und erhöhter Repetitionsrate schonend und präzise, aber dennoch zügig
- **Breites Applikationsspektrum:** LASIK, Keratoplastik, intrastromale Ringe & Pockets, Kapsulotomie, Fragmentation, Inzisionen
- **Anpassbare Energie** je nach Anwendung
- **Echte Mobilität** und Anpassung im Workflow, auch im sterilen OP

All-In-One Diagnosegerät
GALILEI G6 Lens Professional
- Prä- & Postoperative Diagnostik für Katarakt- & LASIK-Patienten
- Keratokonus-Früherkennung inklusive Indizes für Asymmetrie
- Hochpräzise Charakterisierung der Hornhaut & OCT-Biometrie inkl. Ray Tracing
- Alle Messungen nahe der visuellen Achse (1. Purkinje Reflex)
- Einzigartige patentierte Duale Scheimpflug-Tomographie für exakte Pachymetriedaten selbst bei dezentrierter Aufnahme
- Raytraced Total Corneal Power & umfassende Wavefront-Analyse: optimale Auswahl & Berechnung von Premiumlinsen
- Optional erhältlich: Ray Tracing Software für Kalkulation von Premiumlinsen bei vorbehandelten Augen (LASIK)

Wer bietet was? auch online!

WER BIETET WAS?

NEUE Lentikel-Applikation CLEAR jetzt CE-zertifiziert!

Erfahren Sie mehr über die Lentikel-Extraktion mit dem FEMTO LDV Z8 Niedrigenergielaser unter: www.ziemerophthalmology.de/clear.

ziemer
OPHTHALMOLOGY

VIELSEITIG. MOBIL. PRÄZISE.

- **Voll mobil, kompakt** und **leicht**
- **Vielseitig** anwendbar in Katarakt-, Refraktiv- und Hornhautchirurgie
- **Niedrigenergiekonzept** für höchste Präzision und Sicherheit

www.ziemerophthalmology.de

Sprechen Sie uns an!

Ziemer Ophthalmology (Deutschland) GmbH
Im Hausgrün 15
79312 Emmendingen
Telefon: 07641 9333860

info-deutschland@ziemergroup.com
www.ziemerophthalmology.de

FEMTO LDV Z8 Cornea Cataract

The FEMTO LDV Z8 is CE marked and FDA cleared for the use in the United States. For other countries, availability may be restricted due to regulatory requirements; please contact Ziemer for details.