OPHTHALMO CHIRURGIE

MAI 2021
33. JAHRGANG
3. HEFT

MIT MITTEILUNGEN DER DGII

DOC-KONGRESS 2021

Diagnostik vor refraktiver Chirurgie: Welche Parameter sind zu untersuchen?

Moderne intrakapsuläre Kataraktextraktion: Technik und Tricks

Suprachoroidale Implantate: Aus der Sackgasse auf die Überholspur?

Umfrage: Minimalinvasive Glaukomchirurgie – welches Verfahren für welchen Patienten?

Was gibt es Neues zum pachychoroidalen Krankheitsspektrum?

Kongressbericht DGII 2021

Eine Publikation
des Kaden Verlags
KADEN

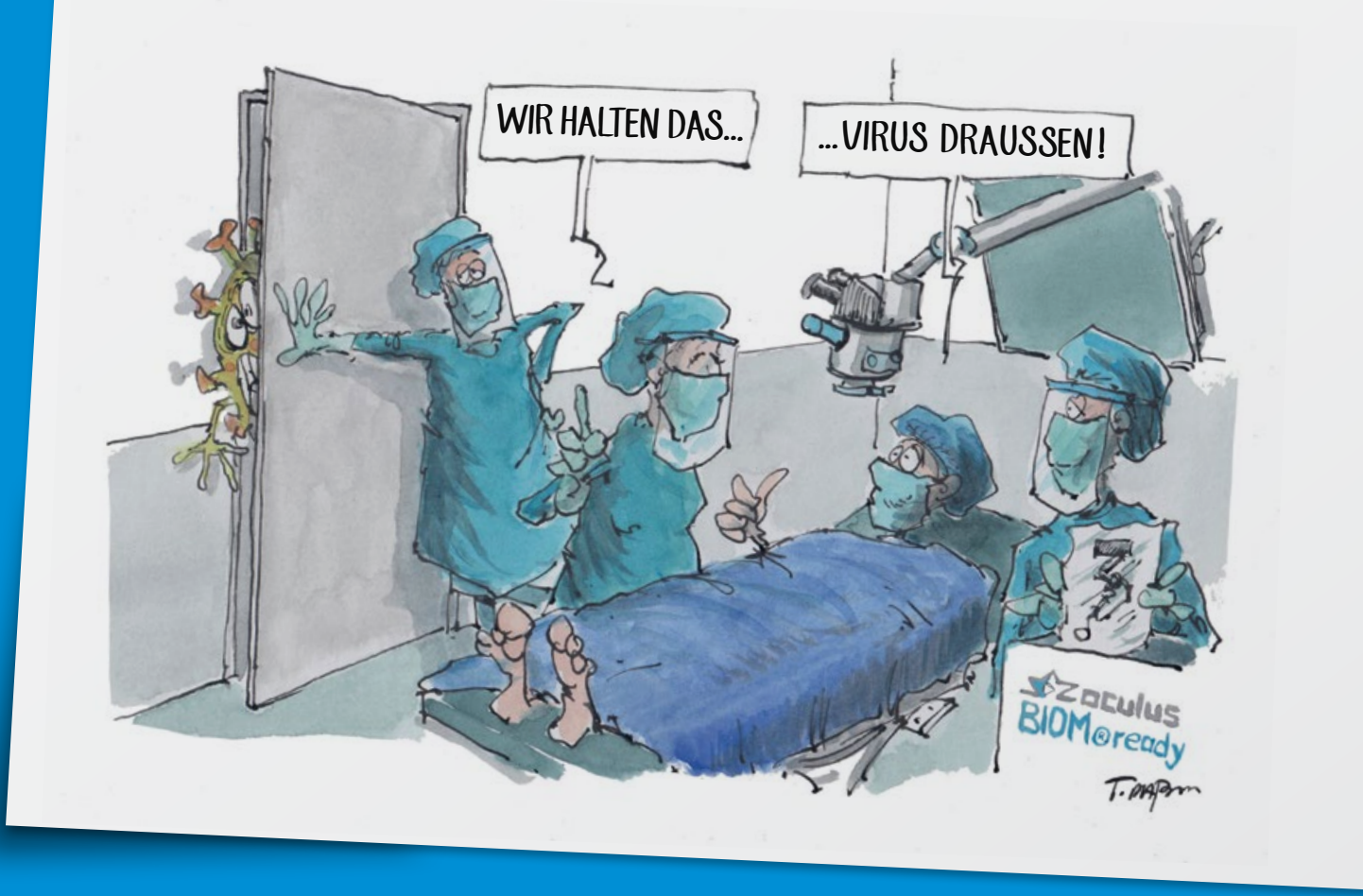

OCULUS Einwegprodukte
Für ein Maximum an Sicherheit und Effizienz im OP

- **Immer zuverlässig**
  Hervorragende Qualität zu jeder Zeit
- **Immer schnell**
  Keine Wartezeiten durch Sterilisation
- **Immer steril**
  Minimiert das Risiko von Infektionen und Kreuzkontaminationen
- **Immer verfügbar**
  Erhöht Ihre OP-Kapazität

Wir sind für Sie da! Kontaktieren Sie uns, um mehr zu erfahren.

www.oculussurgical.com
Folgen Sie uns!

OCULUS® SURGICAL

IN DIESER AUSGABE

DOC-KONGRESS 2021

Diagnostik vor refraktiver Chirurgie: Welche Parameter sind zu untersuchen?

→ Im Rahmen der Voruntersuchung bei refraktiven Eingriffen werden zahlreiche verschiedene ophthalmologische Untersuchungstechniken angewendet, deren genaue Auswahl sich nach dem geplanten Eingriff richtet. Die einzelnen Messverfahren dienen nicht nur der Entscheidungsfindung, sondern sind auch die Basis für eine optimale individuelle Behandlung der Patienten. In ihrem Beitrag beschreiben Daniel Kook (Gräfelfing), Stephan Linke (Hamburg), Wolfgang Herrmann (Regensburg) und Jens Bühren (Frankfurt am Main) die verschiedenen Untersuchungstechniken und worauf bei diesen zu achten ist. → ab Seite 143

Visuelle Rehabilitation bei degenerativen Netzhauterkrankungen mit subretinalem photovoltaischem Implantat

→ Bei degenerativen Netzhauterkrankungen kann die elektrische Stimulation von funktionsfähigen inneren Netzhautschichten durch retinale Implantate teilweise zu einer Wiederherstellung einer gewissen Restsehschärfe führen. Im Jahre 2020 wurden die ersten positiven Ergebnisse einer klinischen Studie bei AMD-Patienten nach Implantation eines photovoltaischen subretinalen Implantats vorgestellt. Die unterschiedlichen Implantationsstellen und die Erfahrungen mit der neuen Methode erläutert Efstathios Vounotrypidis (Ulm). → ab Seite 157

Suprachoroidale Implantate – aus der Sackgasse auf die Überholspur?

→ Seit über 100 Jahren gibt es Bemühungen, den suprachoroidalen Raum zur Senkung des Augeninnendrucks bei Glaukomerkrankungen durch chirurgische Intervention zu nutzen. Zahlreiche Ansätze, eine solche Verbindung langzeitig und kontrolliert mit Hilfe eines Implantats offen zu halten, sind bislang gescheitert. Neuere klinische Studien geben Anlass zur Hoffnung, dass es zukünftig mit Hilfe neuer Materialien und verbesserter chirurgischer Technik gelingen wird – und damit eine neue chirurgische Therapieoption zu den bestehenden MIGS-Verfahren hinzugefügt werden kann. Einen Überblick über die unterschiedlichen Implantate und den Stand der Forschung gibt Christoph W. Hirneiß (München) → ab Seite 163

LENTIS® Comfort
FEMTIS® Comfort
ACUNEX® VARIO

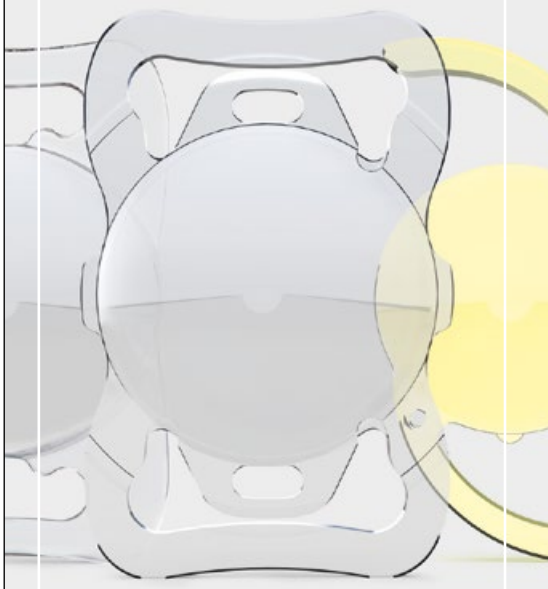

The Ultimate
EDOF-
Collection
est. 2012

TELEON®
www.teleon-surgical.com

SmartSight: Die Welt neu sehen.

Konsequent minimalinvasiv.

SCHWIND eye-tech-solutions

SCHWIND SmartSight®

- Sicher durch intelligentes Eyetracking
- Effektiv behandeln mit Zyklotorsions-kompensation
- Komfortabel für das Auge durch gekrümmtes Kontaktelement
- Gewebesparend durch optimierte Lentikelgeometrie
- Hochflexibel durch kompaktes Design

SCHWIND SmartSight® ist ein modernes, schonendes Femtosekunden-laserverfahren ohne Flap. Die konsequente Weiterentwicklung der minimal-invasiven Lentikelextraktion zeichnet sich durch intelligentes Eyetracking mit Pupillenerkennung und Zyklotorsionskompensation aus. Dies erlaubt eine einfache und passgenaue Zentrierung. Das gekrümmte Kontaktelement reduziert den Druck auf das Auge während des Andockens. Ein kompaktes Design und ein anwenderfreundliches Bedienkonzept sorgen für hohe Flexi-bilität und einen effizienten Workflow in der Hornhautchirurgie.

SCHWIND eye-tech-solutions · fon: +49 6027 508-0 · email: info@eye-tech.net · www.eye-tech-solutions.de · #SchwindLaser

INHALT

KOMMENTAR

125 Keratoplastikchirurgie: Was kommt in der Zukunft?
P. W. Rieck

INTERVIEW

133 DOC 2021 digital: Alles online – Alles neu?
Nachgefragt beim DOC-Kongress-präsidenten A. Scharrer

NACHRICHTEN

128 Femtosekundenlaser-Kataraktoperation: Abrechnungs-empfehlung erarbeitet

128 KBV: Statistik bestätigt Trend zur Anstellung bei Ärzten

129 MVZ: Namensbezeichnung mit Doktortitel setzt Doktortitel der Leitung voraust

33. DOC-KONGRESS 2021

143 Diagnostik vor refraktiver Chirurgie: Welche Parameter sind zu untersuchen?
D. Kook, S. Linke, W. Herrmann, J. Bühren

153 Moderne intrakapsuläre Katarakt-extraktion: Technik und Tricks
D.-T. Pham

157 Visuelle Rehabilitation bei degenerativen Netzhaut-erkrankungen mit subretinalem photovoltaischem Implantat
E. Vounotrypidis

163 Suprachoroidale Implantate: Aus der Sackgasse auf die Überholspur?
C. W. Hirneiß

ÜBERSICHTEN

169 Was gibt es Neues zum pachy-choroidalen Krankheitsspektrum?
A. D. Abdin, S. Suffo, F. N. Fries, H. Kaymak, B. Seitz

173 Aktuelle Behandlungsstrategien des Retinoblastoms: Stellenwert der lokalen Chemotherapieverfahren
E. Biewald et al.

UMFRAGE

181 Minimalinvasive Glaukomchirurgie: Welches Verfahren für welchen Patienten?
M. Schargus, M. Knorr, M. Klemm

KONGRESSBERICHTE

189 35. Tagung der Deutschsprachigen Gesellschaft für Intraokularlinsen-Implantation, interventionelle und refraktive Chirurgie
R. D. Gerste

195 Tagung der American Academy of Ophthalmology 2020
R. D. Gerste

REFERATE

136 Kataraktchirurgie in Europa: Weniger Komplikationen, besserer Visus und mehr topische Anästhesie

138 Trabekulektomie mit MMC und Bevacizumab führt bei Diabetikern zu stärkerer Augeninnendruck-senkung

156 1-Jahresergebnisse mit Ab-externo-Mikroshunt bei therapierefraktärem Glaukom

MITTEILUNGEN DER DGII 131

INFOTHEK

Impressum 136, 172

Industrienachrichten 139

Kongressnotiz 130

Wer bietet was? nach 198

Titelcollage: CCN Ost, Nürnberg mit Binärcode. © Collage A. Lorenz

DMEK RAPID®

REVOLUTIONARY
ADVANCED
PRELOADABLE
INJECTION
DEVICE

Prof. Dr. med. Peter Szurman
Chefarzt Augen-klinik Sulzbach

DMEK OHNE PRÄPARATION

LaMEK PRELOADED – VORGELADEN UND GEBRAUCHSFERTIG AUS DER CORNEABANK*

* DGFG DEUTSCHE GESELLSCHAFT FÜR GEWEBETRANSPLANTATION GEMEINNÜTZIGE GESELLSCHAFT mbH

AUGENKLINIK SULZBACH

Geuder®
Precision made in Germany

Bezeichnung des Arzneimittels: Eylea 40 mg/ml Injektionslösung in einer Fertigspritze. Eylea 40 mg/ml Injektionslösung in einer Durchstechflasche. Wirkstoff: Aflibercept. (Vor Verschreibung Fachinformation beachten.) **Zusammensetzung:** ***Wirkstoff:*** Jede Fertigspritze enthält 90 µl, entsprechend 3,6 mg Aflibercept. Jede Durchstechflasche enthält 100 µl, entsprechend 4 mg Aflibercept. Sonstige Bestandteile: Polysorbat 20, Natriumdihydrogenphosphat 1 H2O, Dinatriumhydrogenphosphat 7 H2O, Natriumchlorid, Sucrose, Wasser für Injektionszwecke. Dieses Arzneimittel enthält weniger als 1 mmol Natrium (23 mg) pro Dosiereinheit, d.h. es ist nahezu „natriumfrei". **Anwendungsgebiete:** Bei Erwachsenen zur Behandlung der neovaskulären (feuchten) altersabhängigen Makuladegeneration (AMD), einer Visusbeeinträchtigung aufgrund eines Makulaödems infolge eines retinalen Venenverschlusses (RVV) (Venenastverschluss [VAV] od. Zentralvenenverschluss [ZVV]), einer Visusbeeinträchtigung aufgrund eines diabetischen Makulaödems (DMÖ) u. einer Visusbeeinträchtigung aufgrund einer myopen choroidalen Neovaskularisation (mCNV). **Gegenanzeigen:** Überempfindlichkeit gegen Aflibercept od. einen der sonst. Bestandteile. Bestehende od. vermutete okulare od. periokulare Infektion. Bestehende schwere intraokulare Entzündung. **Warnhinweise und Vorsichtsmaßnahmen:** Intravitreale Injektionen können zu einer Endophthalmitis, intraokularer Entzündung, rhegmatogener Netzhautablösung, Netzhauteinriss od. iatrogener traumatischer Katarakt führen. Immer angemessene aseptische Injektionsmethoden anwenden. Außerdem Patienten innerhalb der 1. Woche nach d. Injektion überwachen. Patienten instruieren, unverzüglich alle Symptome zu melden, die auf eine Endophthalmitis od. andere oben genannte Ereignisse hinweisen. Anstiege des Augeninnendrucks (IOD) innerhalb v. 60 Min. nach intravitrealer Injektion beobachtet. Besondere Vorsicht bei schlecht eingestelltem Glaukom geboten (keine Injektion solange IOD ≥ 30 mmHg). Immer IOD u. Perfusion des Sehnervenkopfes überwachen u. b. Bedarf angemessen behandeln. Potentielle Immunogenität. Patienten instruieren, alle Anzeichen od. Symptome einer intraokularen Entzündung, z. B. Schmerzen, Photophobie od. Rötung, zu berichten, da diese klinische Anzeichen einer Überempfindlichkeit sein könnten. Systemische Nebenwirkungen inkl. nicht-okularer Hämorrhagien u. arterieller thromboembolischer Ereignisse nach intravitrealer Injektion v. VEGF-Hemmern wurden berichtet. Sicherheit u. Wirksamkeit gleichzeitiger Behandlung v. beiden Augen wurden nicht systematisch untersucht. Bisher keine Erfahrungen zur gleichzeit. Behandlung m. anderen VEGF-Hemmern (sytemische od. okulare). Zu den Risikofaktoren, die nach einer anti-VEGF Therapie bei feuchter AMD zur Entwicklung eines retinalen Pigmentepitheleinrisses führen können, gehören großflächige u./od. hohe Abhebungen des retinalen Pigmentepithels. Zu Therapiebeginn Vorsicht bei Patienten m. diesen Risikofaktoren. Aussetzen d. Behandlung bei Patienten m. rhegmatogener Netzhautablösung od. Makulalöchern Grad 3 od. 4 u. bei Einriss der Retina bis der Riss adäquat verheilt ist. Aussetzen d. Behandlung u. nicht vor dem nächsten geplanten Termin fortsetzen bei: Verminderung BCVA ≥ 30 Buchstaben im Vergleich zur letzten Messung; subretinaler Blutung, das Zentrum der Fovea betreffend od. wenn Ausmaß der Blutung ≥ 50 % der gesamten Läsion ausmacht. Aussetzen der Behandlung 28 Tage vor od. nach einem durchgeführten od. geplanten intraokularen Eingriff. Keine Verabreichung während der Schwangerschaft, es sei denn der mögl. Nutzen überwiegt das potenzielle Risiko für den Fetus. Frauen im gebärfähigen Alter müssen während der Behandlung u. für mind. 3 Monate nach der letzten intravitrealen Injektion mit Aflibercept eine zuverlässige Verhütungsmethode anwenden. Personengruppen m. begrenzten Daten: Begrenzte Erfahrung bei der Behandlung v. Patienten m. ischämischem ZVV u. VAV. Nicht empfohlen bei Patienten m. klinischen Anzeichen für irreversiblen, ischämischen Visusverlust. Begrenzte Erfahrungen bei der Behandlung v. Personen m. einem aufgrund eines Typ I Diabetes verursachten DMÖ od. bei Diabetikern m. einem HbA1c über 12 % od. m. proliferativer diabetischer Retinopathie. Nicht untersucht bei Patienten m. aktiven systemischen Infektionen, bei Patienten, die gleichzeitig andere Augenerkrankungen wie eine Netzhautablösung od. ein Makulaloch hatten od. bei Diabetikern m. nicht eingestelltem Bluthochdruck. Der Arzt sollte das Fehlen dieser Informationen bei der Behandlung entspr. Patienten berücksichtigen. Ebenfalls keine Erfahrungen zur Behandlung einer mCNV bei nicht-asiatischen Patienten, bei Patienten m. vorbehandelter mCNV u. bei Patienten m. extrafovealen Läsionen. **Nebenwirkungen**: Sehr häufig: verminderte Sehschärfe, Bindehautblutung, Einblutung in die Retina, Augenschmerzen; Häufig: Einriss des retinalen Pigmentepithels (Zustände, v. denen bekannt ist, dass sie m. feuchter AMD einhergehen. Nur in Studien zu feuchter AMD beobachtet.), Abhebung des retinalen Pigmentepithels, Netzhautdegeneration, Glaskörperblutung, Katarakt, Kortikale Katarakt, Kernkatarakt, Subkapsuläre Katarakt, Hornhauterosion, Hornhautabrasion, IOD Anstieg, verschwommenes Sehen, Glaskörpertrübungen, Glaskörperabhebung, Schmerzen an der Injektionsstelle, Fremdkörpergefühl im Auge, erhöhter Tränenfluss, Augenlidödem, Blutung an der Injektionsstelle, Keratitis punctata, Bindehauthyperämie, Okulare Hyperämie; Gelegentlich: Überempfindlichkeit (aus Anwendungsbeobachtungen Berichte v. Überempfindlichkeit einschl. Hautausschlag, Pruritus, Urtikaria u. Einzelfälle v. schweren anaphyl./anaphylaktoiden Reaktionen), kulturpos. u. kulturneg. Endophthalmitis, Netzhautablösung, Netzhauteinriss, Iritis, Uveitis, Iridocyclitis, Linsentrübungen, Hornhautepitheldefekt, Reizung an der Injektionsstelle, abnorme Empfindung im Auge, Reizung des Augenlids, Schwebeteilchen in der Vorderkammer, Hornhautödem; Selten: Erblindung, traumatische Katarakt, Vitritis, Hypopyon. Produktklasse bezogene Nebenwirkungen: Phase-III-Studien zur feuchten AMD zeigten erhöhte Inzidenz v. Bindehautblutungen bei Patienten, die antithrombotische Arzneimittel erhielten. Arterielle thromboembolische Ereignisse (ATE) sind Nebenwirkungen, die möglicherw. m. systemischer VEGF-Hemmung in Verbindung stehen. Theoretisches Risiko arterieller thromboembolischer Ereignisse inkl. Schlaganfall u. Myokardinfarkt nach intravitrealer Anwendung v. VEGF-Hemmern. Wie bei allen therapeutischen Proteinen Immunogenitätspotenzial. **Verschreibungspflichtig. Pharmazeutischer Unternehmer:** Bayer AG, 51368 Leverkusen, Deutschland. Stand: Eylea 40 mg/ml Injektionslösung in einer Fertigspritze FI/3, 09/2020; Eylea 40 mg/ml Injektionslösung in einer Durchstechflasche FI/14, 09/2020

visusvital.de/fuer-aerzte © Bayer Vital GmbH, 51366 Leverkusen

PP-EYL-DE-0671-1

Keratoplastikchirurgie: Was kommt in der Zukunft?

Peter W. Rieck
Berlin

Prof. Dr. Dr. med. Peter W. Rieck

Die Transplantationschirurgie der Hornhaut gestaltete sich über die letzten Jahrzehnte recht gleichförmig: Die einzig etablierte Technik war die perforierende Keratoplastik mit den immer gleichen postoperativen Problemen wie hoher und/oder irregulärer Astigmatismus, eingeschränkten visuellen Ergebnissen und Immunreaktionen, um nur einige zu nennen. Technische Veränderungen – wie die Einführung des Excimer- oder Femtosekundenlasers als Trepanationshilfe – änderten an den Endresultaten nur wenig.

Lamelläre Techniken wurden bereits in den 1980er Jahren propagiert. Aufgrund schlechter visueller Ergebnisse wurden diese aber nicht weiterverfolgt. Die Wiederaufnahme dieser lamellären Operationen mit neuen Techniken hat die Hornhauttransplantationschirurgie in den letzten 15 Jahren geradezu revolutioniert.

Einen Anteil daran hat die Etablierung der „Superficial anterior lamellar keratoplasty" (SALK) für oberflächlich stromale Trübungen bis zu einer Tiefe von 180 µm. Hier kann der Femtosekundenlaser eine sehr glatte stromale Oberfläche bei Spender und Empfänger schaffen, sodass ein dünnes Transplantat gut einheilen und bei der Entfernung von oberflächlichen Narben visuell exzellente Ergebnisse liefern kann. Leider gilt dies nicht für die tieferen Schichten des Stromas, sodass der Femtosekundenlaser hier nicht für den flächigen Abtrag, sondern lediglich für die Teiltrepanation bei der „Deep anterior lamellar keratoplasty" (DALK) genutzt werden kann. Entscheidend für visuell gute Ergebnisse bei der DALK ist die exakte Trennung des Patientenstromas von der Descemet'schen Membran. Die Perforation der Descemet'schen Membran ist eine gefürchtete Komplikation dieser deshalb häufig unbeliebten Operation. Durch den Einsatz des intraoperativen OCT (iOCT) ist es möglich, diese Komplikation zu vermeiden, weil die Einführung der separierenden Kanüle unter Sicht bis direkt vor die Descemet'sche Membran die Perforationsgefahr wesentlich minimiert.

Einen Durchbruch in eine neue Ära der Keratoplastikchirurgie erbrachte jedoch ein posterior lamellärer Ansatz: Die erstmals von Gerrit Melles (Rotterdam) 2006 eingeführte Technik der „Descemet membrane endothelial keratoplasty" (DMEK) als neue Therapie zur Behandlung von Endothelerkrankungen. Schon kurz zuvor hatte die „Descemet stripping automated endothelial keratoplasty" (DSAEK) erste Erfolge beim Endothelersatz gefeiert. Diese Technik wurde im weiteren Verlauf von der DMEK verdrängt, da die Ergebnisse besser waren. Aufgrund der Komplexität der Operations- aber auch der Präparationstechnik hat sich die DMEK erst in den letzten Jahren an Transplantationszentren fest etabliert und so werden in Deutschland heute zirka 6 000 DMEK-Operationen pro Jahr durchgeführt. Kurz vor der Einführung steht ein Injektorsystem mit vorgeladenem Gewebe. Dies würde dem in der Präparation wenig geübten Chirurgen die Möglichkeit geben, die Operation ohne die Gefahr des Gewebeverlustes durchzuführen. Trotz der hohen Zahl an DMEK-Operationen liegt der Bedarf an endothelersetzenden Operationen deutlich höher. Er wird allein in Deutschland auf fast das Doppelte der aktuellen Transplantationszahlen geschätzt.

Diese Problematik leitet über zum generellen Problem des Gewebemangels. Die Arbeitsgruppe von Gerrit Melles hatte sich deshalb auch mit der Möglichkeit des Teilens von DMEK-Gewebe befasst. Dabei zeigte die Hemi-DMEK, bei der ein 11 – 12 mm großes Transplantat in der Mitte geteilt wird, bessere Ergebnisse als die Quarter-DMEK. Bei der Technik des geviertelten Transplantats traten deutliche Endothelzellverluste auf. Möglicherweise kann also die Halbierung von großen Transplantaten dem Spendermangel etwas abhelfen.

Gar kein Transplantat ist bei der „Descemet´s stripping without endothelial keratoplasty" (DWEK) vonnöten, die in letzter Zeit zunehmend auch als „Descemet´s stripping only" (DSO) bezeichnet wird. Vorbehalten ist diese Operation allerdings nur einer kleinen Gruppe von Patienten, die phänotypisch zentral eine Cornea guttata mit noch gutem peripheren Zellbild aufweist. Hier wird nur eine kleine zentrale Descemetorhexis durchgeführt und im Anschluss auf eine Endothelmigration von peripher über

den zentralen Defekt gehofft. Im Vergleich zur klassischen DMEK dauert hierbei die Abheilung wesentlich länger. Dabei kann die lokale Applikation von sogenannten Rho-Kinase (ROCK)-Inhibitoren als Augentropfen helfen, da diese Rho-Kinase-Blocker u. a. die Adhäsion und Migration der Endothelzellen fördern. Einer dieser ROCK-Inhibitoren (Netarsudil: „Rhokiinsa®") ist Ende 2019 von der EMA für den europäischen Raum als lokales Glaukomtherapeutikum zugelassen worden.

Damit gelangen wir zu der noch in der Entwicklung befindlichen Ex-vivo-Kultivierung von humanen Endothelzellen. Die Arbeitsgruppe von Shigeru Kinoshita aus Kyoto hat 2018 eine Arbeit zur Injektion von kultivierten Endothelzellen bei 11 Patienten mit bullöser Keratopathie im „New England Journal of Medicine" publiziert. In der Studie wurden die Endothelzellen mit einem ROCK-Inhibitor versetzt. Nach der Injektion mussten die Patienten für 3 Stunden die Bauchlage einhalten, nachdem zuvor die erkrankten Endothelzellen chirurgisch entfernt worden waren. Bei 9 dieser 11 Patienten kam es 24 Wochen nach Injektion zu einer Verbesserung des Visus von 2 oder mehr Zeilen. Über Nebenwirkungen wurde nicht berichtet. Diese Arbeit zeigt damit möglicherweise einen neuen Weg des Endothelersatzes als Injektionstherapie. Hier werden noch viele weitere Studien folgen müssen, um die Sicherheit und die Erfolgsrate dieser Methode abzuklären.

In Zusammenarbeit mit einer internationalen Forschergruppe am Campus Biotech in Genf haben wir in Berlin einen anderen Ansatz verfolgt: Die artificial DMEK. Hierzu bildete eine humane Endothelzelllinie eine Basalmembran. Auf dieser wurden hochfunktionelle Endothelzellen einer anderen Zelllinie ausgesät. Es konnten Endothelzelldichten bis 2 200 Zellen/mm^2 erreicht werden. Leider kam es in den ersten klinischen Erprobungen nicht zu einer Adhäsion des Ex-vivo-Konstruktes an das Patientenstroma, sodass dieser Ansatz wieder aufgegeben wurde. In einer modifizierten Versuchsanordnung verwenden wir jetzt aufgrund einer unzureichenden Endothelzellzahl verworfene Spenderhornhäute. Nach Entfernung des Spenderendothels wird eine Aufsaat von gezüchteten Zellen durchgeführt. Damit würde – wie bei der klassischen DMEK – die native Descemet'sche Membran des Spenders mit dem Patientenstroma in Kontakt kommen und somit dürfte keine Problematik bei der Adhäsion entstehen. Die Forschungsarbeiten hierzu sind jedoch noch nicht in die Klinik übertragen worden.

Die aktuell hochdynamische Entwicklung bei der biomimetischen Kornea zeigen auch die Arbeiten, die den Ersatz der kompletten Hornhaut („artificial cornea") zum Ziel haben. Erste labortechnische Erfolge aus diesem Bereich des Tissue Engineering gibt es bereits bei der Konstruktion eines ein- oder mehrlagigen Stromakonstruktes. Hierbei ist die Technik des 3D-Bioprinting möglicherweise der Schlüssel zum Erfolg, auch wenn es noch ein weiter Weg bis zur Erzielung einer geometrisch stabilen, optisch funktionalen und vollständig transparenten künstlichen Hornhaut sein wird. Spannende Ausblicke trotz widriger Umstände!

Korrespondenzadresse
Prof. Dr. Dr. med. Peter W. Rieck, FEBO
Schlosspark-Klinik GmbH
Heubnerweg 2
14059 Berlin
Peter.Rieck@schlosspark-klinik.de

HYLASE® „DESSAU“

- Bessere Diffusion des Lokalanästhetikums [1,2]
- Schnellerer Wirkungseintritt des Lokalanästhetikums [1,2]
- Vergrößerung des schmerzunempfindlichen Bereiches [2,3,4]
- Auflockerung des Gewebes [1]

RIEMSER

Riemser ist Teil der ESTEVE-Gruppe.

www.HYLASE.de

[1] Kramer C. (1986) "Blutspiegeluntersuchungen bei Lokalanästhesie mit Hyaluronidase- und CO2-Zusätzen" Inaugural-Dissertation, Medizinische Fakultät Eberhard-Karls-Universität Tübingen [2] Lewis-Smith P.A. Adjunctive use of hyaluronidase in local anaesthesia. Br J Plast Surg 1986; 39(4): 554-558
[3] Clark LE, Melette JR. The use of hyaluronidase as an adjunct to surgical procedures. J Dermatol Surg Oncol. 1994; 20(12):842-844 [4] Kirby CK, Eckenhoff JE, Looby JP. The use of hyaluronidase with local anesthetic agents in surgery and dentistry. Ann NY Acad Sci. 1950; 52(7):1166-1170

Bezeichnung des Arzneimittels: Hylase® „Dessau“ 150 I.E. / Hylase® „Dessau“ 300 I.E.

Zusammensetzung, arzneilich wirksame Bestandteile nach Art und Menge und die sonstigen Bestandteile nach der Art: Der Wirkstoff ist: Hyaluronidase. 1 Durchstechflasche HYLASE® „Dessau“ 150 I.E. enthält: 150 I.E. Hyaluronidase. 1 Durchstechflasche HYLASE® „Dessau“ 300 I.E. enthält: 300 I.E. Hyaluronidase. Der sonstige Bestandteil ist: Gelatinehydrolysat. **Anwendungsgebiete:** HYLASE® „Dessau“ 150 I.E. / HYLASE® „Dessau“ 300 I.E.: in der Augenheilkunde: Kombination von HYLASE® „Dessau'' 150 I.E./ 300 I.E. mit Lokalanästhetika bei Injektions-Anästhesie-Techniken (peribulbär, retrobulbär, sub-Tenon's) für ophthalmochirurgische Eingriffe. **Gegenanzeigen:** HYLASE® „Dessau“ 150 I.E./ 300 I.E. darf nicht angewendet werden, • wenn Sie allergisch gegen Hyaluronidase, Rinderproteine oder einen der sonstigen Bestandteile dieses Arzneimittels sind; • wenn bei Ihnen angeborene Herzfehler, ein venöser Stau oder Schocksymptome vorliegen; • bei Plasmainfusionen, wenn Ihre Serumproteinwerte unter 5,5 g % (55 g / l) liegen; • wenn Sie an Infektionen leiden: HYLASE® „Dessau“ 150 I.E. / 300 I.E. darf wegen der Gefahr der Ausbreitung der Infektion nicht in infiziertes Areal injiziert werden; • wenn bei Ihnen Schwellungen vorliegen, die durch Stiche oder Bisse hervorgerufen wurden. HYLASE® „Dessau“ 150 I.E. / 300 I.E. darf nicht in diese Schwellungen injiziert werden; • wenn Sie Krebs-Patient sind: Da keine Langzeit-Untersuchungen an Tumorpatienten vorliegen und daher derzeit ein erhöhtes Metastasierungsrisiko nicht mit Sicherheit auszuschließen ist, darf HYLASE® „Dessau“ 150 I.E. / 300 I.E. nicht bei Krebspatienten angewandt werden. • in der Schwangerschaft ab dem 3. Trimenon; • in der Stillzeit. **Nebenwirkungen:** Selten: Nach Applikation von HYLASE® „Dessau“ 150 I.E. / 300 I.E. kann es zu allergischen Reaktionen kommen, die in seltenen Fällen mit einer Schocksymptomatik einhergehen können. Bitte informieren Sie Ihren behandelnden Arzt sofort bei dem Auftreten folgender Symptome: Brustschmerzen oder -enge; Schwindelgefühl; schneller Herzschlag oder „rasendes“ Herz; Kurzatmigkeit oder Schwierigkeiten beim Atmen; Hautausschlag, Urtikaria oder Jucken; Anschwellen von Gesicht, Lippen, Hals, Ohren, Armen oder Beinen, Halsenge. Folgende Symptome sollten Sie dem Arzt so bald wie möglich berichten: geringfügige Entzündungen, Rötungen oder Schmerzen, Übelkeit oder Erbrechen. Weitere Nebenwirkungen: Durch Hyaluronidase-Anwendung können bestehende Infektionen verstärkt werden. In seltenen Fällen kommt es zu Temperaturerhöhung, Zahnlockerung oder verstärkter Menstruationsblutung. Häufigkeit nicht bekannt: Durch Hyaluronidase-Anwendung können bestehende Infektionen verstärkt werden. Über unangenehme Injektionsschmerzen bei der Anwendung von Hyaluronidase wurde in Einzelfällen berichtet. Hinweise auf Notfallmaßnahmen, Symptome und Gegenmittel: Die Notfallmaßnahmen/Gegenmittel richten sich nach den durch die Nebenwirkung aufgetretenen Symptomen und werden vom medizinischen Personal durchgeführt. Symptome - Gegenmaßnahmen: • Subjektive Beschwerden (Nausea usw.) - Injektionsunterbrechung; • Hauterscheinungen (Flush, Urtikaria, usw.) - Antihistaminika; • Tachykardie, RR-Abfall (<90 mm Hg syst.) - Kortikosteroide i.v. (z.B. 100 bis 200 mg Prednisolon); • Dyspnoe, Schock - Adrenalin-Tropf, Sauerstoff, hochdosierte Kortikosteroide i.v. (bis 1g Prednisolon), Volumenauffüllung; • Herz- oder Atemstillstand - Reanimation. **Verschreibungspflichtig. Pharmazeutischer Unternehmer:** RIEMSER Pharma GmbH, An der Wiek 7, 17493 Greifswald-Insel Riems, Deutschland **Stand der Information:** November 2020

Femtosekundenlaser-Kataraktoperation: Abrechnungsempfehlung erarbeitet

In den letzten Jahren hat sich die Femtosekundenlaser-Kataraktoperation (FEMCAT) neben der Phakoemulsifikation (PHAKO) zur Behandlung der Katarakt immer stärker etabliert. Da diverse Private Krankenversicherungen und die Beihilfe die Erstattung der den Patienten in Rechnung gestellten Honorare verweigern, kam und kommt es häufig zu rechtlichen Auseinandersetzungen. Private Krankenversicherungen lehnen die Erstattung des FEMCAT ab, mit der Begründung dies sei eine besondere Art der Ausführung oder eine unselbstständige Leistung. Unter Federführung des Bundesverbandes Deutscher Ophthalmo-Chirurgen e. V. (BDOC) hat sich eine interdisziplinäre Arbeitsgruppe nochmals intensiv in einer Stellungnahme mit der FEMCAT befasst und eine schlüssige, medizinisch fundierte Argumentation für die Abrechnung nach GOÄ entwickelt. Das Ressort Gebührenordnung und der Vorstand des Berufsverbandes der Augenärzte Deutschlands e. V. unterstützen diese eindeutig.

Die Quintessenz des Argumentationspapiers lautet:

1. Bei der FEMCAT handelt es sich nicht um eine besondere Ausführungsform der Phakoemulsifikation, sondern um ein eigenständiges Operationsverfahren, welches von der Leistungslegende 1375 nicht erfasst ist und folglich analog (!) abgerechnet werden muss.
2. Die GOÄ-Leistungsziffer 1375 beschreibt ausschließlich zwei operative Verfahren: die extrakapsuläre Operation der Katarakt mittels gesteuertem Saug-/Spülverfahren (ECCE) oder die Phakoemulsifikation.
3. Die FEMCAT wird adäquat mit a1375 plus a5855 abgerechnet, denn nur diese Ziffernkombination bildet die Operation nach Art, Kosten und Zeitaufwand gemäß GOÄ angemessen ab. Der Laserzuschlag Ziffer 441 wird bei dieser Methode nicht angesetzt.

BDOC und BVA weisen dazu ausdrücklich darauf hin, dass jeder Patient vor dem Eingriff zwingend notwendig über die entstehenden Kosten der Privatbehandlung aufgeklärt werden muss und ihm bewusst sein muss, dass seine private Krankenversicherung die Kosten möglicherweise nicht (vollständig) übernimmt. Es wird empfohlen, einen Kostenvoranschlag mit Auflistung aller voraussichtlich entstehenden Leistungen mit durchschnittlichen Steigerungsfaktoren sowie zu erwartenden Sachkosten zu erstellen und zu vermerken, dass die konkrete Abrechnung nach der OP und entsprechend dem tatsächlich entstandenen Aufwand erstellt wird.

Nachzulesen sind die ausführliche Empfehlung sowie die Argumentationshilfe auf der Internetseite des BDOC unter:
http://bdoc.info
oder unter
www.augeninfo.de/separee/ak/opht_chir/abrechnung_femto_catarakt_op.pdf **OC**

Kassenärztliche Bundesvereinigung: Statistik bestätigt Trend zur Anstellung bei Ärzten

Die Kassenärztliche Bundesvereinigung (KBV) hat im April 2021 die Arztzahlstatistik für das Jahr 2020 vorgelegt, die sich aus den Meldungen im Bundesarztregister berechnet. Demnach hielt bei den niedergelassenen Ärzten der Trend zur Anstellung an.

Insgesamt nahmen im letzten Jahr 150 850 Ärzte und 29731 Psychotherapeuten an der vertragsärztlichen Versorgung teil, rund 3000 Personen mehr als im Jahr 2019 (+1,5 %). Berücksichtigt man die erhöhte Teilzeittätigkeit, so betrug der Anstieg der an der ärztlichen Versorgung teilnehmenden Ärzte jedoch lediglich um 0,8 % gegenüber dem Vorjahr an.

Anzahl der Augenärzte leicht angestiegen

An der vertragsärztlichen Versorgung nahmen im letzten Jahr 6443 Augenärzte teil, dies bedeutet eine Steigerung von 1,16 % gegenüber dem Vorjahr (2019: 6 369 Augenärzte) und um 12,4 % innerhalb der letzten zehn Jahre. Bei 3 740 dieser Augenärzte handelt es sich um Vertragsärzte, 1 411 Augenärzte sind in einer Einrichtung – wie beispielsweise einem Medizinischen Versorgungszentrum – und 1 089 Augenärzte in einer freien Praxis angestellt. Die restlichen Augenärzte sind als Partner-Ärzte (2 Personen) oder als ermächtigte Ärzte (180 Personen) tätig. **OC**

Medizinisches Versorgungszentrum: Namensbezeichnung mit Doktortitel setzt Doktortitel der Leitung voraus

Wie der Bundesgerichtshof (BGH) im Februar 2021 entschieden hat, darf ein medizinisches Versorgungszentrum nur dann einen Doktortitel als Bestandteil des Namens tragen, wenn die medizinische Leitung über einen Doktortitel verfügt. Es genügt nicht, wenn lediglich ein Gesellschafter des Unternehmens diesen Titel trägt. In anderen Fällen muss explizit darauf hingewiesen werden, dass die medizinische Leitung nicht über einen derartigen Titel verfügt (Az.: I ZR 126/19). Im vorliegenden Fall ging es konkret um ein zahnmedizinisches Versorgungszentrum mit dem Namen „Dr. Z Zahnmedizinisches Versorgungszentrum Regensburg". Der zahnärztliche Bezirksverband Oberpfalz bemängelte, dass von den an diesem Standort beschäftigten Zahnärzten kein einziger einen Doktortitel vorweisen konnte und klagte auf Irreführung und Wettbewerbsverzerrung. Der BHG gab dem Bezirksverband Recht. Die Verwendung des Doktortitels sei irreführend, da die Patienten üblicherweise mit dem Titel eine Qualifikation verbinden, „die über den Hochschulabschluss hinausgeht". Trägt der Name des Versorgungszentrum den Titel im Namen, so könne davon ausgegangen werden, dass ein promovierter Akademiker die Geschäfte am Standort maßgeblichen mitbestimmt. Ist dies nicht der Fall, ist es zwingend nötig, die Patienten darüber aufzuklären, dass die Leitung vor Ort nicht über einen Doktortitel verfügt. Dies müsse beispielsweise mittels eines „klarstellenden Hinweises" auf dem Praxisschild erfolgen, dass die medizinische Leitung in den Händen eines nicht promovierten Arztes liege. OC

Hessen: Ärztliche Weiterbildung in Teilzeit immer beliebter

Wie die Landesärztekammer Hessen aktuell mitteilt, arbeiten immer mehr Ärzte in ihrer Weiterbildung in Teilzeit. Bei ihrer Auswertung berücksichtigte die Ärztekammer die Daten von insgesamt 6650 Weiterbildungsassistenten vom Jahr 2013 bis zum Jahr 2020. Der Altersdurchschnitt der Weiterbildungsassistenten im Jahr 2020 betrug 35 Jahre, 57 % davon waren Ärztinnen. Mit 81 % der Weiterbildungsassistenten war die Mehrheit in einer Klinik tätig, nur 12 % waren ambulant tätig. Während zu Beginn der Erhebung etwa 16 % der Weiterbildungsassistenten in Teilzeit tätig waren, sind es aktuell 20 %. OC

APROKAM®

Ophthalmologisches Cefuroxim zur Prophylaxe der postoperativen Endophthalmitis!

Mehr Sicherheit für Ihre Patienten und Sie!

Aprokam® 50 mg Pulver zur Herstellung einer Injektionslösung, Wirkstoff: Cefuroxim. **Zusammensetzung:** 1 Durchstechflasche enthält 50 mg Cefuroxim (als 52,6 mg Cefuroxim-Natrium). Nach Zubereitung mit 5 ml Lösungsmittel enthält 0,1 ml Lösung 1 mg Cefuroxim. **Anwendungsgebiete:** Antibiotikaprophylaxe von postoperativer Endophthalmitis nach einer Kataraktoperation. **Gegenanzeigen:** Hypersensibilität gegenüber Cefuroxim oder gegenüber Antibiotika der Cephalosporin-Klasse. **Nebenwirkungen:** In der Literatur werden keinerlei besondere Nebenwirkungen genannt, wenn Cefuroxim als intraokulare Injektion gegeben wird, mit folgenden Ausnahmen: Augenerkrankungen (Häufigkeit nicht bekannt): Makulaödem, Störungen des Immunsystems (Häufigkeit sehr selten, <1/10.000): anaphylaktische Reaktion. **Warnhinweise:** Aprokam ist nur zur intrakameralen Anwendung bestimmt. **Verschreibungspflichtig.** Théa Pharma GmbH, Schillerstr. 3, 10625 Berlin. Stand: August 2019.

Théa let's open our eyes

Periokuläre Basalzellkarzinome: Am häufigsten auftretendes Malignom in der Augenheilkunde

Im Rahmen der 33. Maternushaustagung der Universitätsaugenklink Köln, die im Februar 2021 stattfand, hielt Ludwig Heindl einen Vortrag zum Basalzellkarzinom, dem am häufigsten auftretenden Tumor in der Augenheilkunde. Seine zentrale Botschaft zum Basalzellkarzinom des Lids lautet: Lidtumoren dürfen niemals bagatellisiert werden. L. Heindl legte dies am Beispiel einer einer Patientin dar, die sich mit einem auf den ersten Blick unscheinbaren Befund in der Lidsprechstunde vorstellte – und bei der dann eine umfassende Ausräumung und okuloplastische Rekonstruktion durchgeführt werden musste. Leitsymptome maligner Lidprozesse sind neben anamnestischen Hinweisen auf ein erhöhtes Risiko (Immunsuppression, Strahlentherapie) vor allem progressive Tumorvergrößerung, Blutung und/oder Ulzeration, Madarosis und Lidrandkonfiguration, erworbene bräunlich-schwarze Pigmentierung und atypische Befunde wie eine einseitige therapierefraktäre Blepharokonjunktivitis. Besonders prädisponiert sind ältere Patienten mit chronischer Sonnenexposition. Die bevorzugte Lokalisation des Basalzellkarzinoms ist das Unterlid, gefolgt vom medialen Kanthus und vom Oberlid.

Bestätigt wird ein Basallzellkarzinom ausschließlich durch die Histopathologie: Dort treten Nester basaloider Zellen mit großen rundlichen bis ovalen Zellkernen und häufig einer Palisadenbildung auf. Metastasierungen sind mit 0,4% sehr selten. Die Gefahr quoad vitam besteht eher im invasiven Wachstum in benachbarte Strukturen – wie der knöchernen Orbita.

Ziel der Therapie ist die komplette Exzision im Gesunden. Diese wird per mikroskopischer Kontrolle überprüft, welche entweder durch einen intraoperativen Schnellschnitt mit plastischer Deckung in einer Sitzung oder über eine mehrzeitige Exzision mit Schnelleinbettung über Nacht und anschließender Rekonstruktion erfolgen kann, bei der die anatomischen Verhältnisse mit vorderem und hinterem Lidblatt wiederhergestellt werden. Es stehe, so L. Heindl, eine große Anzahl an Techniken zur Verfügung, deren Auswahl abhängig sei vom Alter des Patienten, der Lokalisation und Größe des Defekts und der Lidkantenbeteiligung. So gibt es zum Beispiel bei partiellen Defekten nur der hinteren Lamelle die Optionen des Tarsokonjunktivallappens, des Periostlappens und des freien Transplantats. Bei durchgreifenden Defekten gibt es die Varianten Lappen mit Lappen und Lappen mit Transplantat. Eine Innovation der Kölner Universitätsaugenklinik bei der Hughes-Plastik (dem Tarsokonjunktivallappen bei Basaliomen des Unterlides) ist eine Variante, bei welcher eine Desinsertion der Levataraponeurose vom Tarsus vorgenommen wird, die Insertionen des Müller'schen Muskels aber am oberen Tarsusrand verbleiben. Bei der Kölner Hughes-Plastik gibt es nach L. Heindls Worten kein erhöhtes Risiko einer Oberlidretraktion. Für große Defekte des Oberlids empfiehlt er die Cutler-Beard-Brückenlappenplastik, bei der ein Kutaneomuskulokonjunktivallappen des Unterlides unter einer Unterlidmarginalbrücke in den Oberliddefekt genäht wird.

Foto: S. Dithmar

Basaliom mit zentraler Einziehung, teleangiektatischen Gefäßen auf der Oberfläche und umgebendem Randwall

Neben dem Goldstandard der chirurgischen Exzision gibt es auch nicht chirurgische Therapien. Die Strahlentherapie kommt vor allem bei Inoperabilität des Tumors bzw. bei fehlender Narkosefähigkeit des Patienten für große chirurgische Interventionen in Frage. Eine sogenannte zielgerichtete Therapie stellt eine pharmakologische Option dar, die Gabe des Hedgehog-Signalweg-Inhibitors Vismodegib. Er wird in einer Dauertherapie mit 150 mg oral bis zu einem Therapierfolg oder dem Auftreten intolerabler Intoxizität verabreicht. Zugelassen ist der Wirkstoff für erwachsene Patienten mit symptomatischem metastasierten Basalzellkarzinom und für Patienten mit lokal fortgeschrittenem Befund, die für eine Operation oder die Strahlentherapie nicht geeignet sind. Für das fortgeschrittene Basalzellkarzinom ist eine Ansprechrate von 69 %, für das metastasierte Stadium von 37 % publiziert. Allerdings hat Vismodegib massive Nebenwirkungen wie Muskelspasmen, Alopezie, Geschmacksstörungen und Gewichtsverlust. Nach erfolgreicher Therapie bedürfen die Patienten mit Basalzellkarzinom einer konstanten Nachkontrolle. Untersuchungen sollten in den ersten 3 Jahren halbjährlich und danach jährlich lebenslang erfolgen. Bei Patienten mit Risikofaktoren sollten diese Kontrollen häufiger erfolgen.

Die 35. Jahrestagung DiGIItal als „Hybrid-Kongress“

2020 war der letzte „echte“ Präsenzkongress die DGII in Mainz. Zu der Zeit war das Thema Maskentragen und „Social Distancing“ noch nicht akut. Darauf folgte ein Jahr mit Verschiebungen, Absagen, Improvisationen und Neuerfindungen virtueller Kongressformate. Jedem sind nun Programme wie Zoom, Microsoft Teams, Adobe Connect, Webex vertraut und man weiß, dass man sich „unmuten“ muss, um gehört zu werden.

Der 35. Kongress der DGII in Dortmund wurde noch bis zum Herbst als Präsenzkongress geplant. Es schien im Sommer, das die Covid 19-Pandemie zum Ende des Jahres abflauen wird. Das Ende der Restriktionen und des Lockdowns zeigten sich am Horizont. Wenn man die Definition des Begriffes „Horizont“ nachschlägt, so heißt es bei Wikipedia: „Eine imaginäre Linie, die sich immer weiter zurückzieht, je näher man ihr kommt.“ Dies hat sich dann auch so bewahrheitet: Ende November kam der Beschluss des Vorstandes den Kongress als Online-Meeting abzuhalten. Es wurde allerdings etwas Neues probiert dahingehend, dass Moderatoren und einzelne Referenten live präsent waren im Goldsaal des Kongresscenters der Westfalenhalle.

Als Generalsekretär der DGII war ich einer der „Glücklichen“(?). Wie stellt man sich das Meeting für diese kleine Schar vor? Die meisten waren aus dem lokalen Umfeld und reisten nur tagesaktuell für ihren Beitrag an. Ich hingegen war in einem leeren, an sich geschlossenen Hotel untergebracht. Erinnerungen an den Film „Shining“ nach dem Buch von Stephen King kamen auf, als ich durch die leeren Gänge irrte. Keine Rezeption, keine Putzfrau, keinerlei Personal war anwesend. Essen bekam man nur im Kongressgebäude in steril verpackten Gläsern, in denen Frühstück und Abendessen abgefüllt waren. Kulinarisch durchaus auf hohem Niveau. Am Eingang des Goldsaales waren

Der Tagungspräsident Dr. med. Peter Hoffmann heißt die Zuhören virtuell Willkommen.

Angestellte des THW stationiert, die jeden Tag den Corona-Test durchführten. Alle Hygienevorschriften, Abstandsregelungen etc. wurden perfekt vorgelebt und eingehalten. Es gab Momente, in denen im direkten Gespräch mit den Kollegen auch wieder ein Hauch von Kongressatmosphäre aufkam und ein wissenschaftlicher Austausch stattfand.

Nun zum eigentlichen Kongress: Unter dem Hauptthema „Individualisierung der Augenchirurgie“ eröffnete der Tagungspräsident, Dr. Peter Hoffmann, am 26. Februar 2021 virtuell mit einem „Glück Auf!“ die Veranstaltung.

Die Kongressteilnehmer konnten sich von Freitag auf Samstag in 14 wissenschaftlichen Sitzungen mit nationalen und internationalen Höhepunkten weiterbilden und austauschen. Wissenschaftliche Erfolge des letzten Jahres wurden, wie in den Vorjahren, mit Preisen geehrt und es gab ein interessantes Kursprogramm mit IVOM- und KRC-Kursen, verschiedenen IOL-Anwendungskursen sowie ein attraktives Angebot für Assistenzärzte, inklusive dem beliebten Kurs „Einführung in die FEBO-Prüfung“. Zusätzlich wurde mein eigenes Programm für das OP-Pflege- und Assistenzpersonal abgehalten.

Christopher Wirbelauer eröffnet den Kongress

Die ersten Höhepunkte der Veranstaltung wurden in der Eröffnungssitzung präsentiert. Obwohl Präsenztagungen nicht durch Online-Veranstaltungen ersetzt werden können, wie der Präsident der DGII, PD Dr. Christopher Wirbelauer feststellte, war die Eröffnungssitzung mit sehr inspirierenden Vorträgen ein motivierender Einstieg in die Tagung. In seinem wie immer sehr interessanten Beitrag zur Historie der (Augen-)medizin mit dem Titel: „Zukunftsglaube in der Pandemie – Ein Rückblick auf die goldene Zeit der Medizin“, stellte Dr. Dr. Ronald D. Gerste unter Anderem vergangene Pandemien in den Kontext der aktuellen Corona-Situation.

Auszeichnungen

Seit mehreren Jahren vergibt die DGII den Publikationspreis, den Medienpreis sowie den Wissenschaftspreis. Der Publikationspreis wurde PD Dr. Suphi Taneri für seine

Allein auf weiter Flur: DGII-Präsident PD Dr. med. Christoph Wirbelauer

Der Technikaufwand war groß und perfekt organisiert von der Kongressorganisation Gerling.

Arbeit mit dem Titel „Die Bedeutung multipler manifester Refraktionsbestimmungen nach standardisiertem Protokoll und deren Reproduzierbarkeit vor refraktiver Chirurgie“ zuteil. Der Medienpreis wurde in diesem Jahr an das Ehepaar Professores Lang für ihre langjährige Tätigkeit als Schriftleiter der „Klinischen Monatsblätter für Augenheilkunde“ aus dem Thieme Verlag verliehen. Ch. Wirbelauer hob in seiner Laudatio zusätzlich hervor, dass Prof. Dr. Gerhard Lang die DGII von Beginn an aktiv unterstützte, indem er beispielsweise Tagungspräsident des 2. DGII-Kongresses 1988 in Erlangen war. Zuletzt wurde der mit 5.000 Euro dotierte DGII-Hoya-Wissenschaftspreis an Prof. Dr. Michael C. Knorz verliehen, welcher 1993 die LASIK in Deutschland eingeführt hat und ein national sowie international anerkannter Experte auf dem Gebiet der refraktiven Laser und Linsenchirurgie ist.

Wissenschaftliche Sitzungen

In der Sitzung Refraktive Chirurgie wurden die verschiedenen Verfahren zur Korrektur der Myopie und Hyperopie beleuchtet. Prof. Dr. Marcus Blum und M. Knorz stellten die Gegenwart und Zukunft hornhautchirurgischer Verfahren – wie der SMILE, der Fs-LASIK und der PRK dar. Prof. Dr. Michael Mrochen gab mit seinem Beitrag über ablative Festkörperlaser Einblicke in Grundlagenarbeiten auf dem Gebiet und Dr. Detlev Holland hinterfragte, ob die Presbyopie-LASIK noch aktuell sei. In einem Minisymposium über die Laserkataraktchirurgie & Phakoemulsifikation stellte Prof. Dr. Gangolf Sauder den aktuellen Stand bei der Entwicklung der Nanolasertechnologie bei der Linsenchirurgie vor. Prof. Dr. Ramin Khoramnia gab Einblicke in Techniken der bildgeführten Operation und Prof. Dr. Ekkehard Fabian hob den Fußschalter als 3. Hand eines Operateurs hervor.

Prof. Dr. med. Michael C. Knorz (rechts) und Prof. Dr. med. Gerd U. Auffarth moderieren zusammen eine Sitzung der DGII.

Den Abschluss des ersten Kongresstages machte eine Sitzung über die Hornhautchirurgie, in der Experten wie Prof. Dr. Claus Cursiefen z. B. den aktuellen Stand der Endothelzelltransplantation einordneten. PD Dr. Karl Boden präsentierte eigene Ergebnisse der Optimierung der Fs-Laser-assistierten Keratoplastik. Der Beitrag von G. Auffarth über einen neuartigen künstlichen Hornhautersatz für Stroma und Descemet zeigte sehr vielversprechende erste klinische Ergebnisse.

Der 2. Kongresstag begann mit der DGII-Mitgliederversammlung. Hier wurde Ute Monien, die seit vielen Jahren das Programm der Pflegekräfte und des Assistenzpersonals leitet, in den Vorstand der DGII gewählt.

Highlights des zweiten Tages waren auch drei wichtige „Minisymposia“ über die „Optische und Materialqualität von IOL“, die „Retina“, sowie über „IOL-Fixationstechniken“. Zunächst erhielten die Zuhörer dabei Einblicke in die optische und Materialqualität von Intraokularlinsen (IOL). Als besonderer Gast war dafür Jan E. Habijan vom Bundesinstitut für Arzneimittel und Medizinprodukte (BfArM) eingeladen, welcher spannende Einblicke in die Regularien explantierter Medizinprodukte gab und die Hintergründe erläuterte, die eine IOL-Explantation nach sich zieht. J. Habijan betonte in seinem Vortrag und der anschließenden Diskussion, dass das BfArM für seine Einschätzungen und Stellungnahmen eng mit der Industrie und unabhängigen Laboren wie z. B. dem David J. Apple Laboratory for Ocular Pathology zusammenarbeite (https://djapplelab.com).

Im Minisymposium über die Retina stellten sehr erfahrene Netzhautchirurgen ihr Vorgehen bei verschiedenen Netzhautpathologien vor. So berichtete PD Dr. Silvia Bopp über spezielle Techniken in der Chirurgie des Makulaforamens und Prof. Dr. Andreas Scheider setzte die Zuhörer auf den neuesten Stand im Bereich der Endophthalmitis. Zuletzt wurden in einer Sitzung über IOL-Fixationstechniken verschiedene Techniken zur sekundären IOL-Fixation gegeneinander abgewogen und erfahrene Vorderabschnittschirurgen berichteten über ihre Vorlieben.

Fazit

Man kann zusammenfassend festhalten, dass der diesjährige DGII-Kongress mit insgesamt etwa 600 (virtuellen) Teilnehmern trotz der Ausnahmesituation ein voller Erfolg war. Mit vielen Höhepunkten und spannenden Beiträgen, wie denen über künstliche Intelligenz bei der IOL-Berechnung, den neuesten Stand bei der Therapie und Prophylaxe der Endophthalmitis, intrakamerale Nahttechniken, der DMEK und anderer endothelialen Techniken und vielen mehr, wurde der Kongress lebendig. Die verschiedenen Experten auf den jeweiligen Teilbereichen zeigten das hohe Maß an Aktualität und Alltagsrelevanz der Themen auf.

Prof. Dr. med. Gerd U. Auffarth
Dr. med. Timur Yildirim

Der 36. DGII-Kongress findet vom 10. – 12. Februar 2022 erneut in Dortmund statt.

DOC 2021 digital: Alles online – Alles neu?

Nachgefragt beim DOC-Kongresspräsidenten Dr. med. Armin Scharrer



Dr. med. Armin Scharrer
DOC-Kongresspräsident und
1. Vorsitzender des
Bundesverbandes der Deutschen
Ophthalmochirurgen e.V. (BDOC)

→ Der 33. Internationale Kongress der Deutschen Ophthalmochirurgen (DOC) wird vom 17.–19. Juni 2021 stattfinden. Nach der Absage des Kongresses im vergangenen Jahr, die der COVID-19-Pandemie geschuldet war, wird es in diesem Jahr – erstmalig in der Geschichte der DOC – eine reine Online-Veranstaltung geben. Seit 1990 wird der Kongress von Dr. med. Armin Scharrer (Fürth/Nürnberg) geleitet. Die Redaktion der OPHTHALMO-CHIRURGIE hat ihn im Vorfeld des Kongresses zu einigen Themen befragt.

OPHTHALMO-CHIRURGIE: Herr Dr. Scharrer, nachdem der DOC-Kongress im letzten Jahr auf Grund der COVID-19-Pandemie abgesagt werden musste, findet er glücklicherweise in diesem Jahr wieder statt – aber erstmalig und ausschließlich digital. Dies erfordert bei der Organisation und Umsetzung sicherlich ein Höchstmaß and Kreativität und Flexibilität...

A. Scharrer: Neben Kreativität und Flexibilität auch viel Arbeit und einen hohen Zeitaufwand. Wir mussten uns hier alle nach der Decke strecken.

OPHTHALMO-CHIRURGIE: 2020 hatte die Programmkommission entschieden, das wissenschaftliche Programm in großen Teilen – mit entsprechenden Aktualisierungen – auf den diesjährigen Kongress zu transferieren. Wie viel wurde nun tatsächlich übernommen, was kam neu dazu?

A. Scharrer: Das Allermeiste konnten wir auch in der DOC 2021 digital übernehmen, d.h. alle Hauptvorträge mit eingeladenen Referenten, die General Session mit den großen Highlights (Ehrenvorlesungen, „Hall of Fame" Ophthalmologie, Preisverleihungen). Ebenso die Video Live Surgery, alle OP-Kurse, alle Master Class-Kurse und auch die IRSS („International Refractive Surgery Session) am Freitag und Samstag in ihrem gesamten Umfang. Vieles kam neu dazu, so u.a. ein COVID-19-Symposium, das Forum OP-Filme (zusätzlich zur Video Live Surgery), ein Seminar zur Cyberkriminalität, ein Managementseminar zum Thema IT und ein Symposium zur Telemedizin.

OPHTHALMO-CHIRURGIE: Viele Dinge kann man „ins Netz" übertragen, bestimmte Formate eignen sich dafür nicht. An welcher Stelle mussten programmatische Abstriche bei dem Online-Kongress vorgenommen werden? Wie sieht es zum Beispiel mit den Wetlabs aus?

A. Scharrer: Leider müssen wir auf alle Kurse mit praktischen Anwendungen verzichten. Dazu zählen auch die sehr beliebten Wetlabs und einige Kurse aus dem Arzt-Programm und dem OAP-Programm. Für unsere Kolleginnen und Kollegen in Weiterbildung und das Assistenzpersonal (OAP) ist das sehr schade. Für die DOC 2022 sind all diese Wetlabs und Kurse wieder fest im Programm vorgesehen.

OPHTHALMO-CHIRURGIE: Das letzte Jahr zeigt, dass die digitalen Formate der Kongresse und Symposien bei den Augenärzten relativ gut angenommen werden. Zugleich muss aber auch den Industriepartnern die Möglichkeit gegeben werden, sich durch Werbemaßnahnahmen darzustellen. Wie ist hier das Konzept des DOC-Kongresses?

A. Scharrer: Die Industrie leistet immer einen sehr wichtigen Beitrag zu unserem Kongress. Es ist uns daher ein besonderes Anliegen, die Industrie aktiv mit einzubinden. Die DOC lebt von Begegnungen. So versuchen wir mit vielen Interaktionsmöglichkeiten, Gespräche – auch und besonders für die Partner der Industrie – herbeizuführen. Wir bieten virtuelle Meetingräume für Gespräche mit mehreren Personen an, außerdem Kontaktfunktionen für Einzelgespräche zwischen Kolleginnen und Kollegen und den Spezialisten der jeweiligen Industriefirmen. Mit ihren digitalen Ausstellungsständen informieren die Aussteller über aktuelle Entwicklungen und Innovationen. Begleitet wird dies durch Industriesymposien, die zu unterschiedlichen Tageszeiten angeboten werden. Durch diese Kombination gelingt es uns, auch der Industrie eine geeignete Plattform und eine sehr gute Sichtbarkeit zu verschaffen.

OPHTHALMO-CHIRURGIE: Erstmalig wird die „Innovators Lecture" von einem Radiologen gehalten. Prof. Dr. Michael Forsting wird einen Vortrag zur Digitalisierung in der Augenheilkunde halten. Robotik und Künstliche Intelligenz sind auch in der Ophthalmologie weiter auf dem Vormarsch. In unserer Zeitschrift OPHTHALMO-CHIRURGIE haben wir aus diesem Grunde vor kurzem mit einer Beitragsserie „Automatisierung in der Augenheilkunde" begonnen. Werden die Roboter die Augenärzte aus dem OP verdrängen?

A. Scharrer: Die Roboter werden die Augenärzte sicher nie aus dem OP verdrängen, aber was kommen wird – und das ist auch gut so – ist, dass bestimmte Teilschritte einer Operation unter Leitung und Überwachung durch den Operateur von „Robotern" übernommen werden können. Auf den Vortrag von Prof. Michael Forsting sind wir besonders gespannt. Michael Forsting ist Direktor der Radiologie und Leiter der IT, die die Digitalisierung des Universitätsklinikums Essen vorantreibt. Er ist ein Wegbereiter der personalisierten Medizin, der Innovationsgeist, unternehmerisches Denken und ethisch-medizinische Haltung in vorbildlicher Weise verkörpert. Gemeinsam mit seinem Team hat er bereits mehrere KI-Lösungen entwickelt und setzt diese im Institut für Diagnostische und Interventionelle Radiologie und Neuroradiologie ein. Dies hilft den Ärzten, bessere Entscheidungen zu treffen und entlastet sie von Routineaufgaben.

OPHTHALMO-CHIRURGIE: Üblicherweise heben Sie anlässlich des DOC-Kongresses eine Operationsmethode besonders hervor – welche ist das in diesem Jahr und warum?

A. Scharrer: Im Mittelpunkt des Interesses steht für viele der Kolleginnen und Kollegen die Femtolaser-Kataraktoperation. Immer mehr zeichnet sich ab, dass hier eine vollkommen neue Art der Kataraktoperation entsteht. Anstelle von Ultraschall (Phakoemulsifikation) wird ein Femtolaser genutzt, um die natürliche Linse zu zerkleinern und zur Absaugung vorzubereiten. Dass der Femtosekundenlaser daneben einige andere Funktionen hervorragend übernehmen kann, z. B. Kapsulorhexis, Astigmatismus-Chirurgie, unterstreicht die Bedeutung. Aber im Vordergrund steht die neue Operationsmethode, also nicht Phakoemulsifikation, sondern Femtolaser-Kataraktoperation mit der Aussicht, die Operation noch sicherer und noch präziser zu machen.

OPHTHALMO-CHIRURGIE: Seit vielen Jahren veröffentlichet die OPHTHALMO-CHIRURGIE Beiträge aus der Rubrik „Umfrage – Erfahrene Operateure antworten". Seit 2017 gibt es während des DOC-Kongresses das Format „Convince the audience". Hierbei werden von den Vortragenden alternative Ansichten zu verschiedenen Fragestellungen diskutiert. Was ist Ihrer Ansicht nach der Grund für die wachsende Beliebtheit solcher Formate?

A. Scharrer: Wir alle erleben tagtäglich in Praxis und Klinik, dass wir eine Fülle von Entscheidungen treffen müssen, die nicht auf den ersten Blick getroffen werden können. Für jede Entscheidung, die wir oft auch in kurzer Zeit treffen müssen, ist es für uns wichtig, das Für und Wider vor unserem geistigen Auge zu haben und gleichzeitig zu priorisieren. Genau das wird bei diesen Formaten wie „Convince the audience" in eindrücklicher Weise vorgestellt.

OPHTHALMO-CHIRURGIE: Die Ophthalmologen werden aufgrund der Alterung der Bevölkerung zunehmend gefordert. So widmet sich die „Meyer-Schwickerath Lecture", die in diesem Jahr von Prof. Dr. Frank Holz gehalten wird, dem Thema „Altersabhängige Makuladegeneration: Neue Perspektiven". Wo sehen Sie Handlungsbedarf, um der immer größer werdenden Zahl an Senioren auch und gerade in der Ophthalmochirurgie weiterhin gerecht zu werden?

A. Scharrer: Dies ist wirklich ein Problem und eine Herausforderung. Wenn wir Patienten haben, die unserer Hilfe bedürfen, brauchen wir natürlich auch mehr Ärzte. Zum anderen können wir durch bildgebende Verfahren wie Fundusfoto-

grafie, OCT und Angiografie die diagnostischen Abläufe effektiver gestalten.

OPHTHALMO-CHIRURGIE: Abschließend lassen Sie uns noch – wie in der „International Refractive Surgery Session 5" angekündigt – einen Blick in die Kristallkugel werfen: Was ist die Zukunft der „Intelligenten IOL und der KI in der Kataraktchirurgie?"

A. Scharrer: Künstliche Intelligenz ermöglicht die Auswertung großer Datenmengen zur Erkennung von Trends und damit der Verbesserung der Ergebnisse. In der Kataraktchirurgie findet KI sowohl Anwendung bei der Berechnung der Kunstlinse, die in das Auge eingesetzt wird, als auch bei der Bestimmung der Brechkraft des Auges vor der Operation. Beide Parameter unterliegen heute noch untersuchungsbedingten Schwankungen und können durch KI deutlich verbessert werden. Durch KI werden die Berechnungen genauer und sind weniger abhängig von der Erfahrung des Untersuchers.
Die Bezeichnung „Intelligente IOL" wird für Kunstlinsen verwendet, die sich nach dem Einsetzen in das Auge automatisch auf den gerade aktuellen Sehabstand einstellen. Erreicht wird dies durch eine elektronisch kontrollierte Linse, die ihre Brechkraft kontinuierlich ändern kann. Mehrere Firmen arbeiten weltweit an diesem Projekt, u. a. eine Schweizer Firma (SAV-IOL).

OPHTHALMO-CHIRURGIE: Vielen Dank für die interessanten Antworten. Wir wünschen einen erfolgreichen Online-Kongress!

Die Fragen stellte OPHTHALMO-CHIRURGIE-Redakteurin Meike Stoeck.

oertli®
SWITZERLAND

OS 4™
THE NEXT GENERATION



Mit dem neuen OS 4 beginnt die nächste Generation der Netzhaut-, Glaukom- und Katarakt-Chirurgie.

Laserintegration: Mehr Sicherheit, vollautomatischer Laserschutz-Filter

Licht: 45% mehr Leistung*, maximale Sicht

Pedal: Multifunktional mit über 100 Einstellungsmöglichkeiten

Phako: Schneller bereit, noch besser kontrollierbar

Benutzer-Komfort: Noch anwenderfreundlicher und kommunikativer

Machen Sie den Unterschied - mit dem neuen OS 4:
www.oertli-instruments.com

Nicht erhältlich für den Verkauf in die USA
*Oertli data on file

EYE SURGERY. SWISS MADE.

Kataraktchirurgie in Europa: Weniger Komplikationen, besserer Visus und mehr topische Anästhesie

Die Ausübung der häufigsten chirurgischen Intervention in der heutigen Medizin, der Kataraktoperation, ihre Verläufe, Techniken und Resultate werden in der Europäischen Union in einer zentralen Datenbank dokumentiert: dem „European Registry of Quality Outcomes for Cataract and Refractive Surgery" (EUREQUO). Mats Lundström und Ko-Autoren von der Universität Lund haben jetzt eine Analyse der chirurgischen Vorgehensweise und ihrer Ergebnisse basierend auf den EUREQUO-Daten über einen Zeitraum von 10 Jahren vorgelegt. Erfasst wurden 2 714 108 Kataraktoperationen zwischen dem 1. Januar 2008 und dem 31. Dezember 2017.

Die Auswertung legt nicht nur Zeugnis davon ab, welch eine Erfolgsgeschichte die moderne Kataraktchirurgie in der EU ist, sondern auch von Trends, die über diesen Zeitraum deutlich wurden. So gab es eine Tendenz zur Operation bei jüngeren Patienten: 2008 lag der Altersdurchschnitt bei 74,5 Jahre, 2017 bei 73 Jahren. Der Anteil der operierten Frauen ging kontinuierlich von 60,6 auf 57,2% zurück – ebenso sank der funktionelle präoperative Status: Kamen 2008 die Patienten mit einem durchschnittlichen Visus von 0,46 logMAR (Dezimal 0,33) zur Operation, betrug dieser 10 Jahre später 0,37 logMAR (Dezimal 0,45). Eine weitere Folge des jüngeren Durchschnittsalters ist ein Rückgang okularer Komorbiditäten, die im ersten Jahr der Auswertung bei 30 % und im letzten Jahr bei 27 % der operierten Augen vorlagen. Der Anteil der Patienten mit AMD ging von 12,6 auf 10,6 %, der mit Glaukom von 7,8 auf 6,6 % und der mit diabetischer Retinopathie von 3,9 auf 2,7 % zurück.

Bei den Operationstechniken war der Wandel bei der Anästhesie am auffälligsten. Die topische Anästhesie wurde praktisch zum Standard, ihre Anwendung stieg von 28,1 % im Jahr 2008 auf 71,7 % im Jahr 2017. Früher dominierende Verfahren wie die Retrobulbäranästhesie gingen von 24,7 auf 8,6 %, die Sub-Tenon-Anästhesie von 29,6 auf 15,4 % und die peribulbäre Injektion von 8,1 auf 1,3 % zurück. Bei den Intraokularlinsen (IOL) ist der Anteil sogenannter Premiumlinsen europaweit nach wie vor sehr gering: Im letzten Erhebungsjahr waren von den implantierten IOL nur 1,67 % multifokal und 0,3 % torisch.

Beeindruckend sind die Daten zur Sicherheit und Effizienz der Kataraktchirurgie. Die Inzidenz chirurgischer Komplikationen sank stetig, von zunächst 2,5 auf 1,2 %. Die verbleibenden Komplikationen betreffen zu rund 50 % die Kapsel. Bei postoperativen Komplikationen gibt es keine eindeutige Tendenz, ihre Inzidenz betrug sowohl im ersten wie im letzten Beobachtungsjahr 1,88 %. Späte postoperative, nach mehr als 30 Tagen auftretende Komplikationen wie der Nachstar sind nicht erfasst. Der durchschnittliche bestkorrigierte postoperative Visus der Patienten stieg von 0,08 logMAR (Dezimal 0,8) auf 0,05 logMAR (Dezimal 0,9). Von den Augen ohne okulare Komorbiditäten erreichten 97,8 % einen postoperativen bestkorrigierten Visus von 0,3 logMAR und besser (Dezimal: 0,5). *Ronald D. Gerste*

Lundström M et al (2021) Changing practice patterns in European cataract surgery as reflected in the European Registry of Quality Outcomes for Cataract and Refractive Surgery 2008 – 2017. J Cataract Refract Surg 47: 373 – 378

OPHTHALMO CHIRURGIE

ISSN 0936-2517

Ophthalmo-Chirurgie veröffentlicht Originalarbeiten, Übersichten und Berichte aus der Augenheilkunde und verwandter Wissensgebiete. Dabei wird das Ziel verfolgt, in praxisnahen Beiträgen den neuesten Stand der augenärztlichen Chirurgie aufzuzeigen.

Herausgeber:
Dr. med. Reinhard Kaden (Mannheim)

Verlegerin:
Katja Lorenz-Kaden (Mannheim)

Schriftleitung:
PD Dr. med Marc Töteberg-Harms (Zürich)

Redaktion:
Katja Lorenz-Kaden (Mannheim)

Wissenschaftlicher Beirat:
Dr. med. Marita Amm (Dillingen)
Prof. Dr. med. Albert Augustin (Karlsruhe)
Prof. Dr. med. Dorothea Besch (Tübingen)
Prof. Dr. med. Andreas Böhm (Radebeul)
Dr. med. Karla Chaloupka (Zürich)
Prof. Dr. med. Burkhard Dick (Bochum)
Prof. Dr. Thomas Dietlein (Köln)
Prof. Dr. Carl Erb (Berlin)
Prof. Dr. med. Joachim Esser (Essen)
Prof. Dr. med. Lars-Olof Hattenbach (Ludwigshafen)
Prof. Dr. med. Horst Helbig (Regensburg)
PD Dr. med. Wolfgang Herrmann (Regensburg)
Dr. med. Peter Hoffmann (Castrop-Rauxel)
Prof. Dr. med. Mike P. Holzer (Weinheim)
Prof. Dr. med. Thomas Klink (München)
Prof. Dr. med. Michael Knorz (Mannheim)
Prof. Dr. med. Markus Kohlhaas (Dortmund)
Prof. Dr. med. Thomas Kohnen (Frankfurt/M.)
Prof. Dr. med. Matthias Krause (Bamberg)
Dr. med. Barbara Lege (München)
Prof. Dr. med. Hans-Werner Meyer-Rüsenberg (Hagen)
Prof. Dr. med. Rupert M. Menapace (Wien)
Prof. Dr. med. Thomas Neuhann (München)
Dr. med. Uwe Press (Trier)
Prof. Dr. med. Thomas Reinhard (Freiburg)
Prof. Dr. med. Josef Roider (Kiel)
PD Dr. med. Marc Schargus (Hamburg)
Dr. med. Stefanie Schmickler (Ahaus)
Dr. med. Paul Schmitz-Valckenberg (Koblenz)
Prof. Dr. med. Wolfgang Schrader (Nürnberg)
Prof. Dr. med. Martin Wenzel (Trier)

Anschrift der Redaktion:
Dr. Reinhard Kaden Verlag GmbH & Co. KG
Stresemannstr. 12, 68165 Mannheim
Tel. (0621) 32168900, Fax (0621) 32168929
E-Mail: klorenz@kaden-verlag.de

HUMANOPTICS

TRIVA

DIE NEUE TRIFOKALITÄT

Resiliente Presbyopie-Korrektur

- Durchgängige Gleitsicht für den gesamten Tag
- Optimiert für die Sehanforderungen im digitalen Umfeld
- Resiliente Performance durch smarte IOL-Technologie

Trabekulektomie mit MMC und Bevacizumab führt bei Diabetikern zu stärkerer Augeninnendrucksenkung

Der Gefäßwachstumsfaktor VEGF („vascular endothelial growth factor") gilt als ein wichtiger Stimulus der Wundheilung, was vielfach physiologisch und erwünscht ist. Da bei der Anlage eines Sickerkissens eine Narbenbildung unerwünscht ist, sind VEGF-Inhibitoren verschiedentlich subkonjunktival oder intrakameral bei filtrierenden Glaukomoperationen injiziert worden. Bei diabetischen Patienten sind die VEGF-Spiegel in Kammerwasser und Glaskörper im Vergleich zu Nicht-Diabetikern erhöht und korrelieren in der Regel mit dem Schweregrad einer Retinopathie. Da VEGF in solchen Augen vor allem von der ischämischen Retina gebildet wird, würde die intravitreale Gabe während einer fistulierenden Operation möglicherweise eine exzessive Wundheilung im Bereich des Sickerkissens ebenso hemmen wie die Verminderung der fibrovaskulären Proliferation durch die seit langem bei Trabekulektomien gepflegte Gabe von Mitomycin C (MMC) unter den Skleralappen.

Diesen Ansatz hat jetzt eine Autorengruppe aus Teheran überprüft, die ihre 56 diabetischen Glaukompatienten mit zwei unterschiedlichen adjuvanten Behandlungen operierte. 28 Augen des Kollektivs erhielt während der Operation MMC und an deren Ende intravitreal Bevacizumab, die anderen 28 Augen bekamen lediglich MMC. Die Patienten waren im Schnitt 65,2 Jahre (MMC + Bevacizumab) und 67,4 Jahre (MMC) alt, das primäre Offenwinkelglaukom war in beiden Gruppen der mit Abstand häufigste Glaukomtyp und die Mehrheit hatte in beiden Gruppen entweder keine (n=11 bzw. 18) oder eine milde bis moderate nichtproliferative Retinopathie (n=14 bzw. 9). Neovaskuläre Glaukome waren von der Studienteilnahme ausgeschlossen. In der Gruppe mit der Medikamentenkombination wurde eine ausgeprägtere Drucksenkung erzielt: von im Schnitt 25,2 auf 10,0 mmHg nach 3 und auf 10,1 mmHg nach 12 Monaten. Im Vergleich hierzu kam es bei der Gruppe, die nur MMC verabreicht bekam, zu einer IOD-Senkung von präoperativ 26,4 auf 13,2 mmHg nach 3 Monaten und auf 15,2 mmHg nach 12 Monaten. Auch die Reduktion der Anzahl der zu applizierenden Antiglaukomatosa war nach Anwendung von MMC und Bevacizumab deutlicher: von präoperativ durchschnittlich 3,6 Präparaten auf 0,3 nach 1 Jahr im Vergleich zu einer Verminderung von 3,5 auf 1,0 Antiglaukomatosa in der anderen Gruppe. Als ein vollständiger Operationserfolg (IOD von 18 mmHg und weniger ohne Medikation) wurden nach 1 Jahr 75 % der Augen in der MMC + Bevacizumab-Gruppe und 53,6 % in der MMC-Gruppe bewertet, als ein qualifizierter Erfolg (ein solches Druckniveau unter zusätzlicher Medikation) galten 85,7 % bzw. 64,3 %. Die Autoren sehen in der intravitrealen Applikation des VEGF-Hemmers einen zum MMC synergistischen Effekt, der einen Vorteil für diabetische Patienten in der fistulierenden Glaukomchirurgie zu bringen scheint. *Ronald D. Gerste*

Nilforushan N et al (2020) Trabeculectomy in patients with diabetes: subconjunctival Mitomycin C with or without intravitreal bevacizumab. Br J Ophthalmol, online publiziert am 16. Dezember. doi:10.1136/bjophthalmol-2020-317324

Kaden-Bücher sehen und bestellen!
online: www.kaden-verlag.de

KADEN

Théa Pharma GmbH

Neues Packungsdesign

Beginnend ab zirka Anfang Mai 2021 sorgen die Théa Lidhygieneprodukte und Tränenersatzmittel im neuen Look für einen strahlenden und einheitlichen Auftritt. Einen besonderen Akzent setzen die aufmerksamkeitsstarken Markenlogos sowie der farbige Bereich mit wichtigen Informationen und Anwendungshinweisen. Durch die Beibehaltung der ursprünglichen Farbwelten und des Théa-Kreises mit dem Punkt erkennt der Patient „seine" Präparate dennoch leicht wieder. Die Zusammensetzung, die bewährt hohe Qualität und die PZN der Produkte bleiben unverändert.

Weitere Informationen während des DOC-Kongresses oder direkt bei Théa Pharma GmbH, Schillerstr. 3, 10625 Berlin, Tel. 030/31518980, Fax 315189829 info.germany@theapharma.de, www.theapharma.de

OPHTEC GmbH

Precizon Presbyopic (Toric) IOL für kontinuierliches, natürliches Sehen von nah bis fern

Kataraktpatienten mit dem Wunsch nach Brillenunabhängigkeit erwarten von einer Premiumlinse gutes und kontrastreiches Sehen über alle Distanzen. Mit der patentierten CTF-Optik („Continuous Transitional Focus") erfüllt die Precizon Presbyopic IOL diese Erwartungen und bietet Ärzten und Patienten gleichermaßen Sicherheit. Das einzigartige, refraktive Optikdesign mit ringförmigen Bogensegmenten für Nah- und Fernsichtbereich ermöglicht Patienten ein kontinuierliches, natürliches Sehen – in der Nähe, in der Ferne und im Intermediärbereich. Störende Halos und Glare werden im Vergleich mit diffraktiven Trifokallinsen signifikant weniger wahrgenommen. Für Patienten mit Astigmatismus bietet Ophtec die Linse ab sofort mit einer Zylinderwirkung von 1,0 – 6,0 dpt im Bereich von 1,0 – 35,0 dpt an. Mit der im monofokal-torischen Modell bewährten konisch-torischen TCT-Optik („Transitional Conic Torus") haben leichte Fehlausrichtungen keinen Einfluss auf die angestrebte Astigmatismuskorrektur. Ein für alle Meridiane konstantes SE sowie breitere torische Meridiane erweitern den Schärfebereich. Gute visuelle Ergebnisse mit der neuen Precizon Presbyopic (Toric) IOL reduzieren Nachbehandlungen auf ein Minimum und sorgen für mehr zufriedene und dankbare Patienten.

Weitere Informationen während des DOC-Kongresses am virtuellen Stand oder direkt bei OPHTEC GmbH, Tel. 02822/5398780, www.ophtec.de

Oertli Instrumente AG

Eine neue Generation der OS 4 Operationsplattform

Mit dem neuen OS 4 läutet Oertli die nächste Generation ihrer OS 4 Operationsplattform für die Netzhaut-, Glaukom- und Kataraktchirurgie ein. Die neue Operationsplattform bietet einen enormen Fortschritt in der Augenchirurgie – da sie noch schneller, noch präziser, noch sicherer als die vorherige Generation ist.

Laserintegration: Der vollautomatische Laserschutz-Filter bietet einen zuverlässigen Augenschutz während der Laserbehandlung. Das Filterglas wird automatisch eingeschwenkt und macht die Laservorbereitung damit schneller und einfacher.

Licht: Die zwei Power LED Lichtquellen offerieren 45 % mehr Lichtleistung für eine optimale Visualisierung. Die Power LED Plus Lichtquelle offeriert eine freie Farbwahl am Touch-Glasbildschirm. Das damit verbundene hochauflösende Kontrastsehen visualisiert die feinsten Gewebestrukturen.

Pedal: Das Multifunktionspedal navigiert die Chirurgen intuitiv durch alle Operationsschritte. Die große Auswahl an Pedalbelegungen mit über 100 Einstellmöglichkeiten gestattet eine individuelle Bedienung.

Phako: Mit dem 70 % kürzeren Phako-Test ist die Operationsvorbereitung in Rekordzeit erledigt – ohne Kompromisse in der Sicherheit.

Fluidik: Mit dem einzigartigen 3-Pumpen-System, Peristaltik, Venturi und SPEEP deckt das neue OS 4 alle Applikationen in der Netzhaut-, Glaukom- und Kataraktchirurgie ab.

Weitere Informationen während des DOC-Kongresses oder direkt bei Oertli Instrumente AG Corinne Seitz, Leiterin Marketing Communications Hafnerwisenstr. 4, CH-9442 Berneck Tel. 0041/717474273 corinne.seitz@oertli-instruments.com www.oertli-instruments.com

bon Optic Vertriebsgesellschaft mbH

Neu: „C-Eye" ermöglicht Crosslinking direkt an der Spaltlampe

Das neue „C-Eye" ermöglicht erstmals eine schnelle Behandlung von Keratokonus und Keratitis direkt an Ihrem Untersuchungsplatz. Das System wurde federführend von Prof. Dr. F. Hafezi (Dietikon, Schweiz) entwickelt. Mit dem erhältlichen Montagearm lässt es sich auch wie gewohnt für liegende Patienten einsetzen. Kontinuierliche und gepulste UV-A-Strahlung mit Intensitäten von 3 – 30 mW/cm² decken das gesamte Spektrum der verschiedenen Behandlungsmöglichkeiten für CXL- und PACK-CXL ab. Ein dickenangepasstes Strahlenprofil verteilt die Energie von der Mitte zur Peripherie. Das „C-Eye" ist CE-zertifiziert für: Keratokonus, Ektasie nach LASIK/PRK, pelluzide marginale Hornhautdegeneration, infektiöse Keratitis, sterile Hornhauteinschmelzung, bulböse Keratopathie. Die gebräuchlichsten Crosslinkingabläufe (Epi-On und Epi-Off) sind bereits vorprogrammiert.

Neues intelligentes Selbsttonometer mit Cloud Lösung

Das iCare Home Tonometer wird bereits seit vielen Jahren von tausenden Patienten zur IOD-Messung verwendet – bequem und präzise zu Hause in gewohnter Umgebung. Das neu erschienene iCare Home2 stellt eine bahnbrechende Verbesserung des bewährten Systems dar. Alle Wünsche der Anwender-Community wurden umgesetzt, wie z. B. ein integriertes Display, bei dem der Arzt entscheiden kann, ob der Patient die Messwerte oder nur die Qualität der Messungen sehen soll. Das neue Gerät ist viel einfacher in der Handhabung und ermöglicht jetzt das flexible Messen in jeder Position, selbst im Liegen. Die iCare Clinic-Software ist das Herzstück und liefert Ihnen die vom Patienten erfassten Daten verschlüsselt direkt an Ihren Arbeitsplatz.

Weitere Informationen während des DOC-Kongresses oder direkt bei bon Optic Vertriebsgesellschaft mbH, Stellmacherstr. 14, 23556 Lübeck
Tel. 0451/809000, Fax 8090010, call@bon.de, www.bon.de

HumanOptics AG

Resiliente Presbyopie-Korrektur: Triva

Die trifokale IOL Triva zur Presbyopiekorrektur wurde speziell für die neuen Sehanforderungen im digitalen Umfeld entwickelt. Die Hinterkammerlinse verspricht mit drei Brennpunkten ein hervorragendes kontinuierliches Sehergebnis in allen Entfernungen mit realem Nahlesebereich. Die durchgängige Gleitsicht mittels erweiterter Fokusareale erlaubt dem Großteil der Patienten die brillenunabhängige Ausübung der meisten Tätigkeiten des täglichen Lebens. Die Triva weist exzellente Sehergebnisse in den Distanzen digitaler Endgeräte auf. Dank Fokusoptima in den Entfernungsbereichen von PC- oder Laptopbildschirmen und Smartphones profitiert der Patient durch ermüdungsfreies, entspanntes Sehen. Durch das smarte Design weist die IOL eine hohe Performance-Stabilität auf und ist weitestgehend resilient gegenüber unerwünschten multifokalen Begleiterscheinungen. Die im Safeloader® vorgeladene Triva ist mit einem Blaulichtfilter ausgestattet, welcher die Retina vor dem erhöhten Blaulichtanteil digitaler Bildschirme oder LED-Lichtquellen schützen soll.

Weitere Informationen während des DOC-Kongresses oder direkt bei HumanOptics AG
Spardorfer Str. 150, 91054 Erlangen
Tel. 0800/2578758, Fax 2578787
customerservice@humanoptics.com
www.humanoptics.de, www.humanoptics.com/showroom

Oculus Optikgeräte GmbH

Live-Symposium

Im Rahmen des DOC-Kongresses 2021 digital veranstaltet Oculus am Donnerstag, dem 17. Juni 2021, von 18:15 bis 19:00 Uhr ein Live-Symposium unter dem Titel „Pentacam® AXL Wave und Corvis® ST: Unverzichtbare Säulen für die Refraktiv- und Korneachirurgie". Die Anmeldung erfolgt über die DOC: www.doc-nuernberg.de

Die Referenten und ihre Vortragsthemen im Einzelnen: Dr. O. Kermani (Köln): „Refractive Surgery Toolbox: Wie wähle ich die beste Behandlungsoption für den Refraktivpatienten aus?"; Dr. R. Herber (Dresden): „Genauigkeit der Erkennung von subklinischem Keratokonus anhand der Tomographisch Biomechanischen Analyse"; Dr. E. Flockerzi (Homburg/Saar): „Keratokonus Staging anhand Tomographie und Biomechanik"; Prof. Dr. G. U. Auffarth (Heidelberg): „Pentacam® AXL Wave: Wissenschaftliche Erkenntnisse treffen auf klinische Praxis".

Weitere Informationen während des DOC-Kongresses oder direkt bei Oculus Optikgeräte GmbH
Münchholzhäuser Str. 29, 35582 Wetzlar
Tel. 0641/20050, Fax 2005255
sales@oculus.de, www.oculus.de

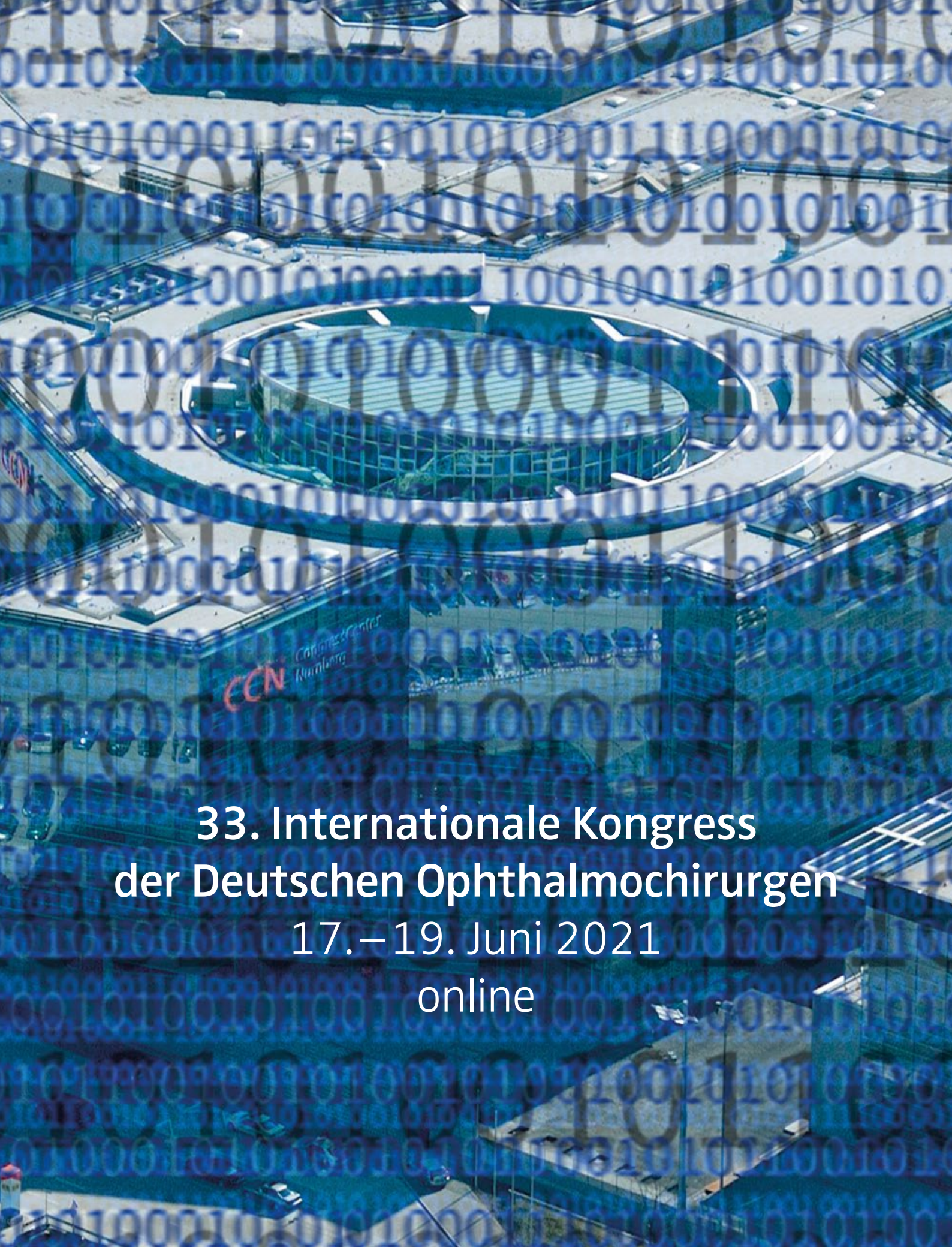

33. Internationale Kongress der Deutschen Ophthalmochirurgen

17.–19. Juni 2021

online

ziemer
OPHTHALMOLOGY

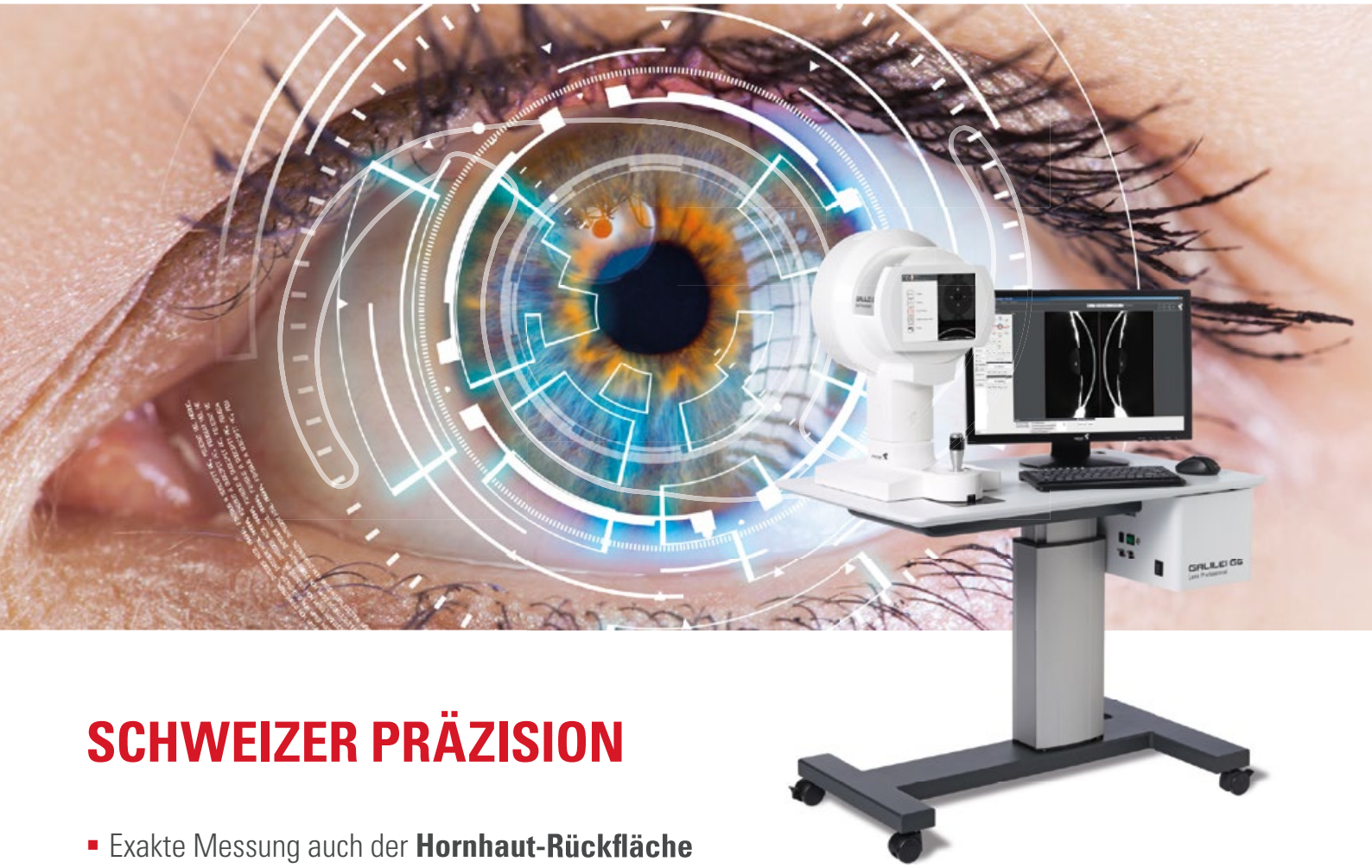

SCHWEIZER PRÄZISION

- Exakte Messung auch der **Hornhaut-Rückfläche**
- Topographie, Tomographie und Biometrie in **nur einer Messsitzung**
- Berechnung Ihrer Premium-IOL mittels **Raytracing-Software**

www.ziemerophthalmology.de

Sprechen Sie uns an und fragen Sie nach einer Probestellung!

Ziemer Ophthalmology (Deutschland) GmbH
Kronenstraße 38
79211 Denzlingen
Telefon: 07666 902800

info-deutschland@ziemergroup.com
www.ziemerophthalmology.de

GALILEI G6
Lens Professional

The GALILEI G6 Lens Professional is CE marked and pending FDA approval. For some other countries, availability may be restricted due to local regulatory requirements.

Diagnostik vor refraktiver Chirurgie: Welche Parameter sind zu untersuchen?

(Diagnostics before refractive surgery: Which parameters should be examined?)

Daniel Kook[1], Stephan Linke[2], Wolfgang Herrmann[3], Jens Bühren[4]
[1] Gräfelfing, [2] Hamburg, [3] Regensburg, [4] Frankfurt a. M.

→ **Zusammenfassung: Im Rahmen der Voruntersuchung vor refraktiven Eingriffen werden zahlreiche verschiedene ophthalmologische Untersuchungstechniken angewandt. Die genaue Auswahl der Techniken richtet sich nach dem geplanten Eingriff. Da die einzelnen Messverfahren nicht nur der Entscheidungsfindung dienen, sondern auch die Basis einer optimalen individuellen Behandlung darstellen, ist eine hohe Sorgfalt bei der Erhebung notwendig.**

OPHTHALMO-CHIRURGIE 33: 143 – 151 (2021)

→ **Summary: In scope of the preoperative examination before any refractive surgical intervention, numerous different ophthalmological examination techniques are being used. The exact selection of the techniques depends on the planned procedure. Since the individual measurement methods are not only used for decision-making, they are also the basis of an individually optimal treatment, a high degree of care is necessary during this evaluation.**

OPHTHALMO-CHIRURGIE 33: 143 – 151 (2021)

→ Die sorgfältige Voruntersuchung stellt die Basis für alle refraktiv-chirurgischen Verfahren dar, denn hier wird entschieden, ob der Patient grundsätzlich für eine Behandlung geeignet und welches Verfahren für den Patienten optimal ist. Es werden zudem Daten erhoben, um Behandlungsparameter festzulegen und um Kontraindikationen und Komplikationsmöglichkeiten zu erkennen.

Anamnese

Die Anamnese vor refraktiver Chirurgie ist weiter zu fassen als die klassische „klinische" Anamnese. Ein sorgfältiges Gespräch erschließt dem Chirurgen sowohl die medizinische Geschichte als auch die Vorstellungen und Wünsche des Patienten.

Bildgebende Verfahren am vorderen Augenabschnitt

Inspektion

Bei der Inspektion ist auf eine ausreichende Lidspaltenweite zu achten, da bei der LASIK enge Lidspalten Probleme beim Andocken des Saugringes des Lasers verursachen können. Und auch bei der Femtosekundenlaserassistierten-LASIK und der refraktiven Lentikelextraktion (SMILE/SmartSight, CLEAR) stellen eineenge Lidspalte, kleines Weiß-zu-Weiß (und hohe K-Werte > 48 dpt) Risikofaktoren für einen intraoperativen Vakuumverlust beim Femtosekundenlaserschnitt dar. Außerdem ist auf Lidfehlstellungen, Exophthalmus und Problemquellen wie tiefliegende Bulbi und prominente Orbitakanten zu achten.

Spaltlampenbiomikroskopie

An der tarsalen Konjunktiva sollte nach Hinweisen auf Reizzustände und Folgen eines langjährigen Kontaktlinsentragens gesucht werden, ebenso nach Unebenheiten der bulbären Konjunktiva wie eine Pinguecula oder Narben, die beim Andocken Probleme bereiten können. Viele Kontaktlinsenträger haben ein zirkulär übergreifendes Randschlingennetz bis zum superioren Pannus. Diese Blutgefäße können bei Schnitten in die Hornhaut zu Blutungen neigen. Zudem können bei Einsatz eines Femtosekundenlasers in diesen Arealen Probleme mit der Schnittkomplettierung auftreten, die eine erschwerte Flapöffnung bei der Femto-LASIK bzw. eine erschwerte Lentikelpräparation bei der refraktiven Lentikelextraktion zur Folge haben. Ferner ist auf Hornhautepithelstippungen als Hinweis auf ein ausgeprägtes Sicca-Syndrom zu achten sowie auf Hinweise auf Basalmembrandystrophien (BMD), die mit Epitheldefekten beim Flapschnitt und damit verbundenen Wundheilungsstörungen assoziiert sein können. Des Weiteren können BMD zu refraktiven Schwankungen bei der Voruntersuchung und in der Folge zu einer reduzierten Vorhersagbarkeit der Behandlung führen. Eine genaue Dokumentation präoperativ vorhandener stromaler Narben und Trübungen schafft Klarheit

im Falle zweifelhafter postoperativer Befunde. Dies gilt auch für einen Vorderkammerreizzustand und für den Zustand der Iris (Synechien, Pigmentabklatsch, Kirchenfensterphänomen). Die kristalline Linse ist besonders sorgfältig in Mydriasis zu untersuchen, um eventuell präoperativ vorhandene Trübungen nicht zu übersehen.

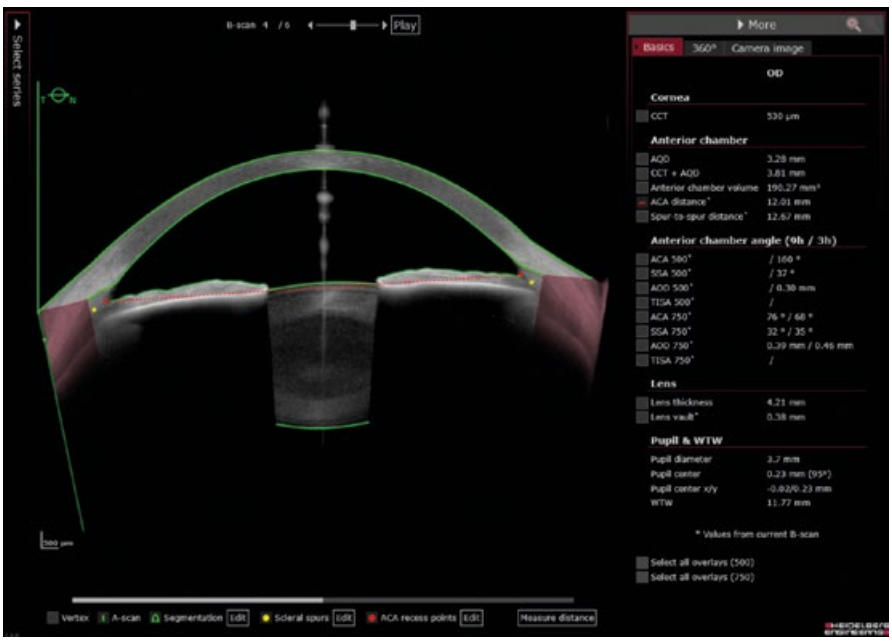

Abbildung 1: OCT des vorderen Augenabschnittes mit Bestimmung des horizontalen Kammerwinkel zu Kammerwinkel Abstandes (ACA distance) im Rahmen der Sizingplanung vor phaker Hinterkammerlinsenimplantation. In diesem Fall beträgt die ACA distance Messung 12,01 mm, die Weiß-zu-Weiß-Messung der horizontalen Hornhaut 11,77 mm (Anterion, Heidelberg Engineering).

Abbildung 2: UBM des vorderen Augenabschnittes einer Patientin mit iridoziliaren Zysten. Diese können den postoperativen Vault und die Linsenposition nach phaker Hinterkammerlinsenimplantation beeinflussen.

Gonioskopie

Vor Implantation irisgestützter oder hinterkammergestützter phaker Implantate ist die Untersuchung des Kammerwinkels zwingend notwendig. Hier sollte auf eine Kammerwinkelweite von >30°, auf Goniosynechien, Pigmentablagerungen und Gefäße geachtet werden. Zusätzlich zur manuellen Gonioskopie bietet die Vorderabschnitts-OCT eine „Non contact"-Möglichkeit, anatomische Parameter des Kammerwinkels objektiv zu quantifizieren (Abbildung 1), sie ersetzt aber die Gonioskopie nicht, da nicht alle Parameter in der OCT zu erkennen sind. Ebenso kann die Ultraschallbiomikroskopie (UBM) bei spezifischen Fragestellungen hilfreich sein (Abbildung 2).

Endothelmikroskopie

Zur Vorbereitung und in der Nachsorge aller refraktiv-chirurgischer Eingriffe (Hornhautlaser, Implantation phaker Implantate und refraktiver Linsenaustausch) ist die quantitative und qualitative Untersuchung der Endothelzellen wichtig (Abbildung 3). Von der Kommission Refraktive Chirurgie wird eine präoperative Mindestendothelzellzahl > 2000/mm^2 empfohlen [7].

Optische Kohärenztomografie

Die optische Kohärenztomografie (OCT) basiert auf der Entfernungsmessung reflektiver Objekte durch Interferometrie. Durch Scanning entlang der x-Achse erhält man ein zweidimensionales Tomogramm, auch sind dreidimensionale Rekonstruktionen möglich. Die OCT des vorderen Augenabschnittes liefert hochauflösende Schnittbilder von Hornhaut, Kammerwinkel, Iris und Linse. Als Vorteil ist die geringe Invasivität durch die Berührungsfreiheit des Verfahrens zu nennen. Moderne Geräte erlauben auch eine vollwertige Hornhauttomografie, ähnlich wie bei der Scheimpflugtomografie [5, 6, 10, 11]. Eine Implementierung unterschiedlicher Tomografiesysteme ist in diesem Zusammenhang – falls vorhanden –

eine weitere Verbesserung im präoperativen „diagnostischen Puzzle". Anhand der hochauflösenden Schnitte lassen sich unter anderem die Tiefenausdehnung von Hornhauttrübungen lokalisieren. OCT-Bilder mit niedrigerer Auflösung können den kompletten vorderen Augenabschnitt abbilden. Für manche phake Implantate existieren Softwareprogramme, die die postoperative Position des Implantates in der Vorderkammer simulieren können und die Abstände zwischen Implantat und anderen Strukturen der Vorderkammer anzeigen. Durch die höhere Eindringtiefe des Infrarotlasers im Gegensatz zu Weißlicht können auch der Ziliarmuskel und seine Aktionen dargestellt werden. Allerdings sind die Abbildungsmöglichkeiten hinter der Iris aufgrund der geringeren Eindringtiefe der OCT im Vergleich zum UBM limitiert.

Scheimpflugfotografie

Die Scheimpflugfotografie kann wie die Vorderabschnitts-OCT zur Darstellung des vorderen Segmentes und zur Positionsbestimmung von Intraokularlinsen genutzt werden [1]. Im Gegensatz zur OCT ist die Schnittebene um etwa 45° zur Sagittalebene versetzt. Die Kammerwinkel sind oftmals wegen der Reflexionen in diesem Bereich nur eingeschränkt darstellbar.

Sonografie

Eine Übersichtsdarstellung der Bulbuswände, des Glaskörpers, der Augenmuskeln und des peribulbären Gewebes sind mit einer 15-MHz-Sonde möglich; für eine höhere Detailauflösung (z. B. Irisdarstellung) sind höhere Frequenzen (z. B. 20 MHz) notwendig. Mit speziellen 50-MHz-Sonden ist eine sehr hochauflösende Darstellung des vorderen Abschnittes möglich (Ultraschall-Biomikroskopie). Der Nachteil im Vergleich zur OCT besteht in der Notwendigkeit der Verwendung von Wasser als Ankopplungsmedium. Dies führt zu einer deutlich höheren Invasivität und einem erhöhten Untersuchungsaufwand. Wasserballonsysteme kompensieren für diesen eingeschränkten Komfort heutzutage weitgehend. In der refraktiven Chirurgie können Ultraschall-Biomikroskope zur Darstellung der einzelnen Schichten der Hornhaut, des Kammerwinkels und vor allem zur Beurteilung der Position von hinterkammergestützten phaken Implantaten verwendet werden.

Funduskopie

Die genaue biomikroskopische Untersuchung des hinteren Augenabschnittes ist unerlässlich, um Risikofaktoren wie z. B. myopiebedingte Veränderungen zu erkennen und Netzhautrisse und Degenerationen. Diese sind ebenso zu dokumentieren wie Zufallsbefunde, die zwar keinen unmittelbaren Einfluss auf das Ergebnis der refraktiven Chirurgie haben, aber im Falle späterer Probleme vom Patienten mit diesem als kausal in Zusammenhang gebracht werden können. Risse sollten präoperativ mittels Laserretinopexie behandelt werden.

Optische Kohärenztomografie des hinteren Augenabschnittes

Die OCT wird in der Augenheilkunde vor allem zur Beurteilung des hinteren Augenabschnittes eingesetzt. Im Falle unklarer Makulabefunde kann die OCT in vielen Fällen schnell Klarheit bringen. Auch können Papillenmorphologie und Nervenfaserschichtdicke vermessen und Veränderungen im Verlauf überwacht werden. Die OCT des hinteren Augenabschnittes ist vor allem bei der Diagnose und Nachuntersuchung des zystoiden Makulaödems (z. B. nach refraktivem Linsenaustausch) hilfreich. Auch das Erkennen makulärer Veränderungen hilft dabei präoperativ das Visuspotential realistischer einzuschätzen.

Biometrische Verfahren

Biometrische Verfahren liefern im Gegensatz zu den rein qualitativen bildgebenden Verfahren quantitative Informationen.

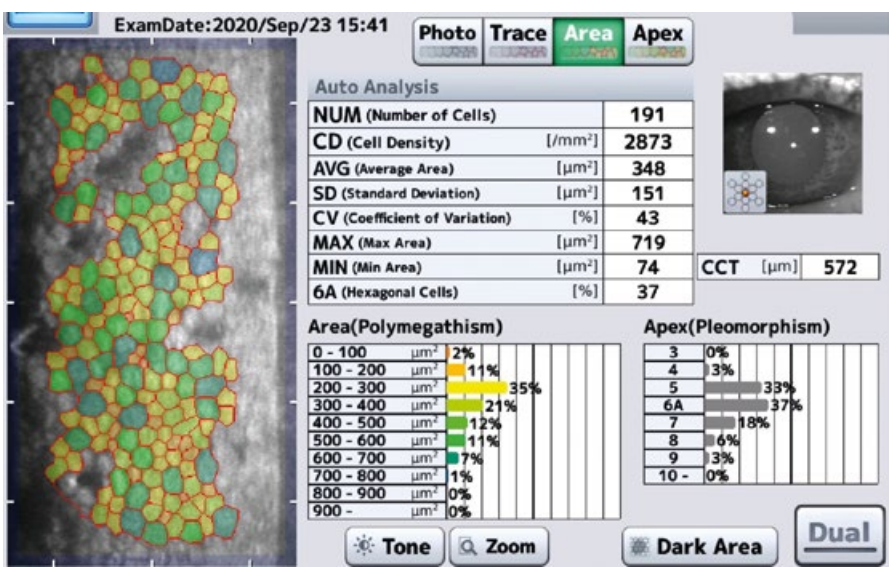

Abbildung 3: Endothelzelldarstellung- und Bestimmung der Hornhautendothelzellzahldichte: 43-jähriger Patient mit Fuchs´scher Hornhautendotheldystrophie. Erkennbar sind Guttae und ein erhöhter Zellpleomorphismus. Kontraindikation für keratorefraktiven Laser, phake IOL- und Multifokallinsenimplantation (EM-4000, Tomey).

Sie spielen eine wichtige Rolle bei der Therapieplanung, da von den biometrisch ermittelten Parametern oft die Entscheidung über die Durchführbarkeit eines Verfahrens abhängt (z. B. Hornhautdicke bei Laserchirurgie, Vorderkammertiefe und Endothelzellzahl bei Intraokularlinsenchirurgie). Außerdem beeinflussen die Messwerte (z. B. Aberrometrie, Achslänge) direkt das Ausmaß der Behandlung. Der Untersucher muss potentielle Fehlerquellen beachten und sollte die Güte der Messungen kritisch betrachten. Messwerte sind immer als Momentaufnahme aufzufassen und unterliegen gewissen Schwankungen. Aus diesem Grund sollte der endgültige Wert aus dem Mittelwert mehrerer Einzelmessungen gebildet werden (gegebenenfalls sind Ausreißer auszuschließen). Viele Geräte besitzen bereits eine Software, die diese Schritte automatisch übernimmt.

Refraktionsbestimmung

Bei der objektiven Refraktionsbestimmung werden der sphärische und der zylindrische Anteil an der Fehlsichtigkeit mittels optischer Verfahren bestimmt. Basis für eine refraktiv-chirurgische Behandlung sollte immer die subjektive Refraktionsbestimmung sein. Diese sollte im Sinne einer Augenglasbestimmung mit Rot-Grün- und binokularem Abgleich durchgeführt werden. Im Falle einer Hyperopie oder eines Astigmatismus mixtus sollte zusätzlich eine Zykloplegie durchgeführt werden. Auch die Kontrolle des individuellen Hornhautscheitelabstandes (HSA) spielt insbesondere bei Vorliegen höherer Ametropien im Rahmen der Refraktionsbestimmung eine wichtige Rolle. Bei einem sehr flachen Nasenrücken und einem daraus resultierendem niedrigerem HSA (<12 mm) kann beispielsweise bei Nichtbeachten eine höhere Myopie unterkorrigiert, eine Hyperopie überkorrigiert werden. Bei einem prominenten Nasenrücken mit vergrößertem HSA (> 12 mm) wird eine Myopie entsprechend überkorrigiert, eine Hyperopie unterkorrigiert.
Die zugrundeliegende Refraktion stellt einen der wichtigsten Parameter im Entscheidungsalgorithmus hinsichtlich des Behandlungsverfahrens dar. Tabelle 1 gibt einen Überblick über die seitens der KRC empfohlenen Anwendungsbereiche und Grenzbereiche [7].

Korneale Pachymetrie

Für die Hornhautdickenmessung (Pachymetrie) stehen verschiedene Verfahren zur Verfügung. Geräte zur bildgebenden Diagnostik am vorderen Augenabschnitt wie Scheimpflugtopografen oder OCT besitzen eine integrierte Pachymetriefunktion. Die Hornhautdicke kann in einer zweidimensionalen farbkodierten Karte dargestellt werden. Bei Messungen mit Tomografen der ersten Generation fallen die Ergebnisse gegenüber Messungen mit Ultraschall häufig höher aus. Deshalb wird ein Korrekturfaktor empfohlen [15]. Bei einer Vergleichsstudie mit einem Scheimpflugsystem und einem OCT gab es hingegen keine signifikanten Unterschiede [9].
Die Hornhautmindestdicke sollte vor einer Femto-LASIK oder refraktiver Lentikelextraktion 480 µm, vor Mikrokeratom-LASIK 500 µm nicht unterschreiten [7]. In jedem Fall darf die residuale Hornhautstromadicke nach allen Laserverfahren 250 µm (idealerweise 300 µm) nicht unterschreiten [7] (Abbildung 4a, b).

Pupillometrie

Die Messung der mesopischen Pupillenweite stellt eine Basisuntersuchung vor der refraktiven Chirurgie dar, da die Wirksamkeit optischer Aberrationen von der Pupillenweite abhängig

Tabelle 1: Übersicht über die aktuellen KRC-Empfehlungen betreffend Anwendungs- und Grenzbereiche unterschiedlicher refraktiv-chirurgischer Verfahren

	Oberflächenlaserverfahren (Trans-) PRK/LASEK	Femto-LASIK	SMILE/Smart-Sight/CLEAR	Phake Implantate	Refraktiver Linsenaustausch
Anwendungsbereich:					
Myopie	0 bis -6 dpt	0 bis -8 dpt	-1 bis -8 dpt	ab -3 dpt	bei Presbyopie
Hyperopie	nicht	0 bis +3 dpt	nicht	ab +3 dpt	bei Presbyopie
Astigmatismus	bis 5 dpt	bis 5 dpt	bis 5 dpt		bei Presbyopie
Grenzbereich:					
Myopie	-6 bis -8 dpt	bis -10 dpt	-8 bis -10 dpt	ab -1 dpt	reine Presbyopie
Hyperopie	0 bis +3 dpt	+3 bis +4 dpt	nicht	ab +1 dpt	ab -6 dpt ohne Presbyopie
Astigmatismus	bis 6 dpt	bis 6 dpt			ab +4 dpt ohne Presbyopie

ist. Auch wenn es bislang noch nicht gelang, einen großen mesopischen Pupillendurchmesser als Risikofaktor für optische Symptome unter Dämmerungsbedingungen zu etablieren, sollten pupillometrische Daten der Wahl der optischen Zone bei den Laserverfahren zugrunde gelegt werden [2]. Ferner gilt es, bei phaken Implantaten auf einen ausreichenden Durchmesser der Linsenoptik zu achten, um postoperativ störende optische Nebenwirkungen zu vermeiden [8, 12].

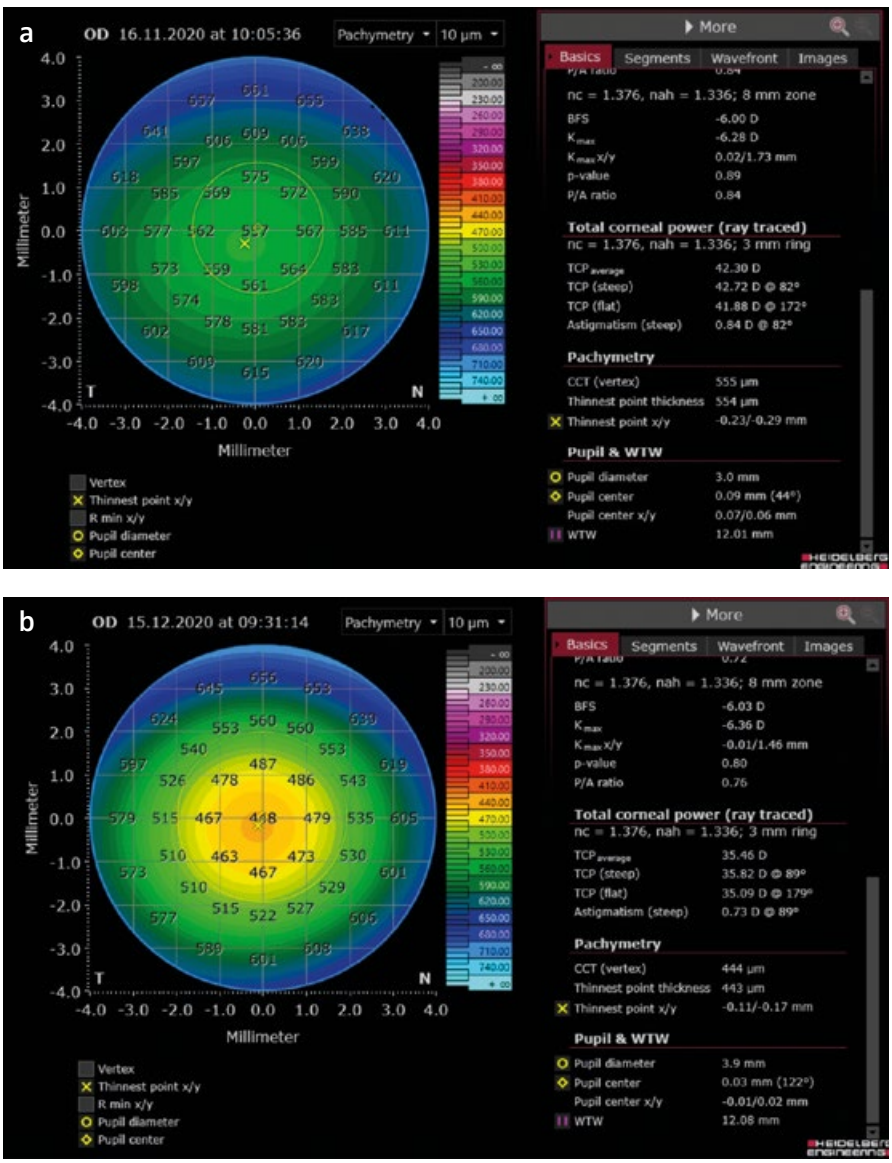

Abbildung 4: a) OCT der Hornhaut eines 40-jährigen Patienten vor geplanter Femto-LASIK bei Ausgangsrefraktion rechtes Auge -6,25/-0,25/129°. Die dünnste Stelle der Hornhaut beträgt 554 µm (Anterion, Heidelberg Engineering); b) OCT der Hornhaut des rechten Auges 1 Woche nach Femto-LASIK. Die dünnste Stelle der Hornhaut beträgt nun 443 µm. Vor dem Hintergrund der Flapdicke von 120 µm beträgt die residuale Stromadicke geschätzt 323 µm.

Vorderkammertiefenmessung

Die Vorderkammertiefenmessung spielt bei der Indikationsstellung zur Implantation phaker Intraokularlinsen eine wichtige Rolle, da eine Mindestvorderkammertiefe ab Endothel von 2,8 mm für myope und von 3,0 mm für hyperope Implantate nicht unterschritten werden darf [7]. Die Messung kann akustisch (Ultraschall) oder optisch (Scheimpflug oder OCT) erfolgen. Für den Untersucher ist es essenziell zu wissen, ob der gemessene Wert ab Hornhautepithel gilt, also die Hornhautdicke miteinschließt, oder ob er die Strecke zwischen dem Endothel und der Linsenvorderfläche beschreibt und somit die eigentliche Vorderkammertiefe angibt (Abbildung 5).

Hornhautkammerwinkel und Sulkusdurchmesser

Neben der Tiefe der Vorderkammer muss bei kammerwinkel- oder sulkusgestützten pIOL-Modellen der Durchmesser des Kammerwinkels oder des Sulcus ciliaris bekannt sein, um eine korrekte Position eines hinterkammergestützten phaken Implantates und damit eine korrekte postoperative Wölbung des Implantates zu gewährleisten. Auch nach der Einführung vorderabschnittstomografischer Verfahren wie Ultraschall-Biomikroskopie und OCT wird der horizontale Hornhautdurchmesser (horizontales Weiß-zu-Weiß) als Hilfsparameter herangezogen, um die Kammerwinkel- und Sulkusdurchmesser zu schätzen. Viele Hornhauttopografen liefern automatisch den horizontalen Hornhautdurchmesser. Allerdings ist die Korrelation zwischen diesen Werten gering, sodass die direkte Messung mittels UBM von Vorteil ist.

Achslänge

Die Achslänge des Auges ist neben dem Brechwert der Hornhaut der zweite wesentliche Wert zur korrekten Berechnung der Stärke einer Intraokularlinse. Lange wurde die Bulbuslänge mit Hilfe des Ultraschalls (A-Scan-Modus) bestimmt. Der Nachteil dieser Methode ist

die Notwendigkeit einer Ankopplung der Sonde an das Auge und die Anfälligkeit für Stauchungs- und Verkippungsartefakte. Mit Einführung der Teilkohärenzinterferometrie („Partial Coherence Interferometry", PCI), wurde eine berührungsfreie Achslängenmessung möglich. Da der Patient während der Messung einen in den Strahlengang des Testlasers eingeblendeten Fixierpunkt anblickt, findet die Messung entlang der Sehlinie statt. Vor der Biometrie sollte eine entsprechende Kontaktlinsenkarenz (mindestens 1 – 2 Wochen für weiche und 2 – 4 Wochen für formstabile Kontaktlinsen) unbedingt eingehalten werden. Eine gute Aufnahmequalität ist obligat und ist bei vielen Geräten objektiviert, zum Beispiel durch die „Signal to Noise Ratio" (SNR). Ein anderes Beispiel ist ein „Fixations-Check", bei dem auch die Fovea dargestellt wird, um sicherzustellen, dass der Patient während der Messung tatsächlich fixiert hat. Im Zweifel gilt es, mittels Immersionsultraschallbiometrie gegen zu prüfen.

Keratometrie und korneale Tomo-/Topografie

Die Hornhautoberfläche ist das Element im Auge, das das Licht am stärksten bricht. Im Gegensatz zur einfachen Keratometrie kann mit der kornealen Topografie die Kurvatur als Funktion des Hornhautortes in einer farbkodierten Karte dargestellt werden. Analog zur Keratometrie werden auch hier die Krümmungswerte in Dioptrien umgerechnet. Placido-basierte Topografen zeichnen sich durch eine gute Wiederholbarkeit und eine hohe Spannweite der messbaren Werte aus. Die fehlende Erfassung der Hornhautmitte wegen der Lage der Kamera im Zentrum der Scheibe erfordert allerdings eine Interpolation der Messwerte in dieser Region. Scheimpflug-basierte Tomografiesysteme erstellen optische Schnitte der Hornhaut und ermöglichen somit eine Darstellung der Grenzflächen der Hornhaut. Auf diese Weise lassen sich Karten von Höhendaten, Kurvatur und Brechwerten der Vorder- und Rückfläche der Hornhaut und der Hornhautdicke erzeugen. Einige Hersteller haben ihre Scheimpflugtomografen mit einer zusätzlichen Placido-Scheibe zur präziseren Darstellung der Hornhautvorderfläche ausgestattet, während andere hochauflösende CCD-Kameras der neuesten Generation verwenden. Mittlerweile sind auch vollwertige, auf der OCT basierende Hornhauttomografen kommerziell erhältlich. Im Gegensatz zur Scheimpflugtomografie lassen sich mit dieser Technik auch einzelne Hornhautschichten segmentieren und darstellen wie beispielsweise korneale Epitheldickenkarten, die insbesondere bei kornealen Lasernachkorrekturen in die Behandlungsplanung implementiert werden sollten [13]. Darüber hinaus ist die Untersuchungszeit deutlich kürzer als bei rotierenden Scheimpflugkameras. Im Gegensatz zu Placido-Systemen werden hier besonders viele Messwerte vom Hornhautzentrum erhoben, da diese Region in jedem Schnittbild abgebildet ist.

Darstellung und Interpretation korneal-topografischer Messungen

Die farbkodierte Topografiekarte übersetzt die Rohdaten in eine einfach interpretierbare Form. Jede Karte (z. B. Kurvatur, Höhendaten, Brechwert) zeichnet sich durch typische Charakteristika aus, deren Verständnis zur korrekten Interpretation unerlässlich ist. Üblicherweise wird ein Farbspektrum von „kalt" (blau) bis „heiß" (rot) verwendet. Die Gestalt der Karte wird wesentlich durch die obere und untere Grenze der Skala, durch die Anzahl der verwendeten Farben und durch die Schritte auf der Skala beeinflusst. Daher sollte für alle Patienten eine einheitliche Einstellung verwendet werden. Dies vereinfacht nicht nur den Vergleich zwischen Messungen bei unterschiedlichen Patienten oder an unterschiedlichen Zeitpunkten beim selben Patienten, sondern hilft auch beim Erlernen der Interpretation topografischer Karten. Karten, die die korneale Kurvatur darstellen (keratometrische Karten), sind

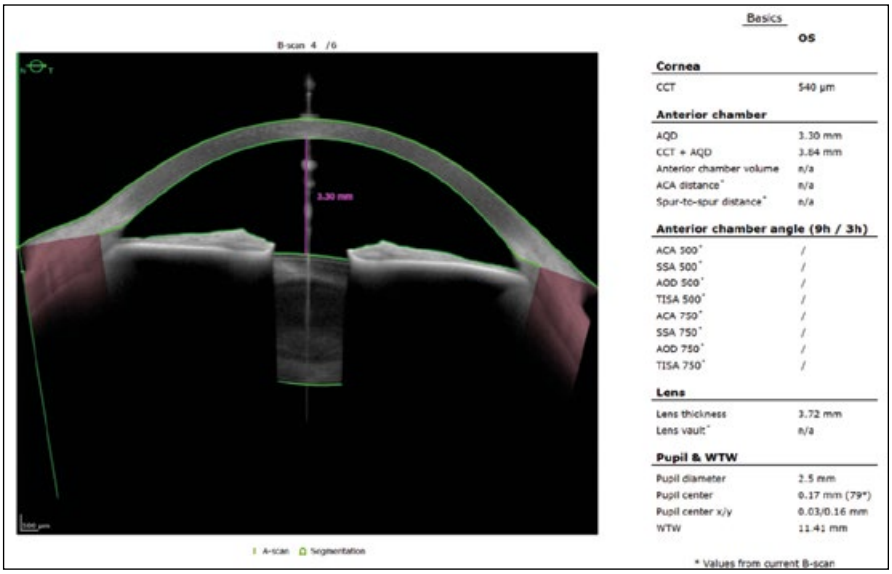

Abbildung 5: Bestimmung der internen Vorderkammertiefe mittels OCT des vorderen Augenabschnittes vor geplanter myoper ICL-Implantation. Die Vorderkammertiefe beträgt inklusive zentraler Hornhautdicke von 540 µm entsprechend 3,84 mm, ohne Hornhautdicke ab Endothel 3,30 mm (Anterion, Heidelberg Engineering).

die am häufigsten in der Praxis verwendeten Topografiekarten. Die Praxis, die Kurvatur in Dioptrien anstelle von Millimetern anzugeben, hat historische Gründe und leitet sich aus der manuellen Keratometrie ab. Daher ist es wichtig zu erwähnen, dass die weit verbreiteten keratometrischen Karten nicht die Brechwertverteilung der Hornhaut wiedergeben (dies trifft nur für eine zentrale Region von bis zu 2 mm des Hornhautzentrums zu). Es gibt zwei übliche Methoden, die Hornhautkurvatur zu berechnen und grafisch darzustellen: axiale und tangentiale (meridionale) Karten. Da die Hornhautkurvatur sich entlang eines Meridians ändert, ist eine Anpassung von Kreisausschnitten unterschiedlicher Radien an definierte Abschnitte der Hornhaut notwendig. Der Radius des Kreises, der sich an die Rohdaten der zu rekonstruierenden Region am besten anpassen lässt, entspricht dem Hornhautradius dieser Region.

Bei der Vorbereitung hornhautchirurgischer Verfahren ist die Erkennung von Veränderungen, die Kontraindikationen darstellen (z. B. keratektatische Erkrankungen wie Keratokonus oder pelluzide marginale Degeneration) oder hohe Risiken für Komplikationen beinhalten (z. B. extrem steile oder flache Hornhautradien) bei allen Patienten notwendig. Keratektatische Hornhauterkrankungen sind durch ein asymmetrisches Sanduhrmuster oft mit gegeneinander verkippten Achsen, eine isolierte inferiore Steilheit oder durch einen Astigmatismus gegen die Regel mit verknickten Achsen („Schnauzbart-Muster") gekennzeichnet (Abbildung 6). Es gibt zahlreiche Maßzahlen und Indices zur Abschätzung des Risikos, ob es sich beim untersuchten Auge um ein Auge mit Keratokonus oder pelluzider marginaler Degeneration handelt [3, 4].

Ein weiteres wichtiges präoperatives Anwendungsgebiet ist die Planung astigmatischer Korrekturen. Die Lage der steilen Astigmatismusachse kann leicht anhand des charakteristischen Sanduhrmusters ermittelt und in Zusammenhang mit der subjektiv ermittelten Zylinderachse verglichen werden. Oft erfordert die Behandlung mit einem personalisierten Ablationsprofil die Erhebung korneal-topografischer Daten.

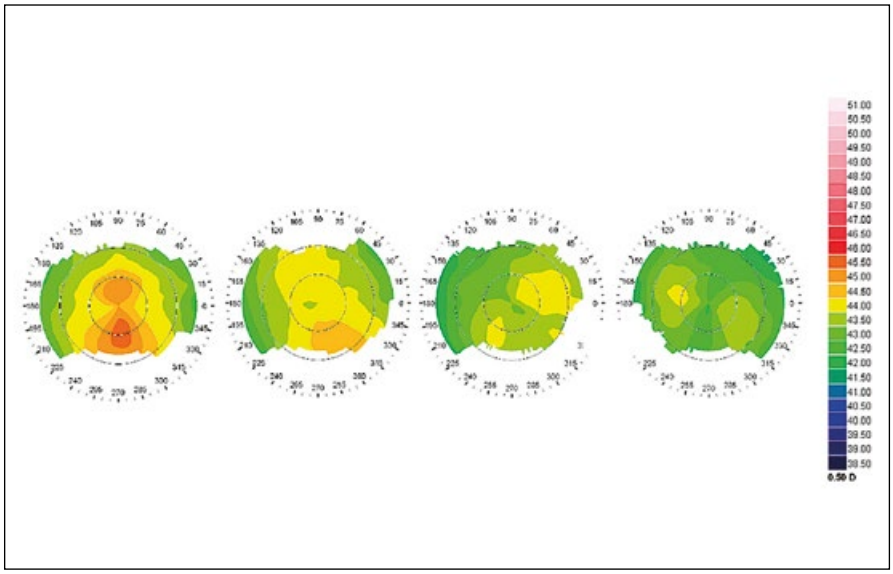

Abbildung 6: Typische Befunde der Hornhautvorderfläche bei Vorliegen einer ektatischen Hornhauterkrankung von links nach rechts: asymmetrisches Sanduhrmuster, parazentrale inferiore Aufsteilung, gegeneinander verkippte radiale Achsen und Astigmatismus gegen die Regel.

Messung des Wellenfrontfehlers (Aberrometrie)

Basierend auf der Tatsache, dass sich sämtliche Abweichungen von der idealen Optik eines Auges proportional in Abweichungen von der idealen Wellenfront wiederfinden, erlaubt die Messung und Beschreibung dieser Abweichungen eine objektive Charakterisierung der optischen Eigenschaften dieses Auges. Die Aberrometrie hat sich in den letzten Jahren von einer Laboranwendung zu einer weit verbreiteten ophthalmologischen Untersuchungsmethode entwickelt. Die Vermessung der Wellenfrontdeformation liefert für jeden untersuchten Datenpunkt (z. B. ein Punkt im Hartmann-Shack-Muster) einen Differenzwert zur idealen Wellenfront. Die aus diesen Rohdaten konstruierte Wellenfrontkarte liefert nur eine begrenzte, rein qualitative Information, außerdem muss der Raum zwischen den Datenpunkten interpoliert werden. Daher werden zur Beschreibung der Wellenfrontdeformation gewöhnlich die nach dem niederländischen Mathematiker und Physiker Frits Zernike benannten Polynome verwendet. Diese mathematische Rekonstruktion weist jedem Polynom einen Koeffizienten zu. Der Betrag dieses Koeffizienten zeigt an, wie stark die durch das jeweilige Polynom repräsentierte Form im untersuchten Wellenfrontfehler vertreten ist. Zum Verständnis der Messungen ist es sehr wichtig zu wissen, dass die Koeffizienten einer Messung nur für den Pupillendurchmesser gültig sind, der für die Wellenfrontrekonstruktion verwendet wurde. Daher sollte der Analyse-Pupillendurchmesser immer bei Messungen mit angegeben und bei der Interpretation berücksichtigt werden. Während eine Berechnung des Wellenfrontfehlers für einen kleineren Pupillendurchmesser (z. B. von 8 auf 6 mm) unproblematisch ist, ist umgekehrt eine Hochrechnung auf einen größeren Durchmesser (z. B. von 6 auf 8 mm) nur

durch Extrapolation möglich und daher mit entsprechenden Fehlern behaftet. Dies sollte bei der Planung wellenfrontgeführter Excimerlaserkorrekturen berücksichtigt werden. Die farbkodierte Darstellung der Wellenfrontdeformation als Funktion des Ortes innerhalb der Pupille wird als Wellenfrontkarte bezeichnet. Anhand der Wellenfrontkarte lässt sich feststellen, in welchen Bereichen der Pupille die Wellenfront vor (»Hyperopie«) oder hinter (»Myopie«) der idealen Wellenfront liegt und wie hoch diese Abweichung ist. Im Gegensatz zur kornealen Topografie, die einen Durchmesser von zirka 10 mm abdeckt, entspricht die Wellenfrontkarte immer nur dem Durchmesser der (Analyse-)Pupille. Eine sehr anschauliche Möglichkeit die Wirkung von Wellenfrontaberrationen qualitativ umfassend darzustellen, ist die Konstruktion der Punktbildverwaschungsfunktion („Point Spread Function", PSF) und die Simulation durch Faltung. Die PSF stellt die Verteilung der Lichtintensität auf der Netzhaut für eine punktförmige Lichtquelle dar, um den Seheindruck des aberrierten Auges zu simulieren. Die Gesamtheit aller Zernike-Koeffizienten einer Messung liefert eine sehr detaillierte Information über den Wellenfrontfehler, ist aber – bedingt durch die hohe Datenmenge – extrem unübersichtlich. Dagegen ergibt sich aus der Berechnung von Effektiv- oder Quadratmittelwerten („Root Mean Square", RMS-Werte) ein Maß für die Abweichung der gemessenen gesamten Wellenfront von der Referenzwellenfront und stellt eine recht übersichtliche und deshalb weit verbreitete Information über den Wellenfrontfehler dar. Trotz hoher Popularität der RMS-Werte ist zu berücksichtigen, dass die Information rein quantitativ ist und weder die unterschiedliche optische Wirkung einzelner Aberrationen noch Interaktionseffekte berücksichtigt werden. Schließlich lassen sich, ausgehend von den Zernike-Koeffizienten, verschiedene Maßzahlen konstruieren, die eine umfassende qualitative und quantitative Bewertung der optischen Qualität zum Ziel haben. Häufig verwendete Maßzahlen sind das Strehl-Verhältnis und die Modulationsübertragungsfunktion („Modulation Transfer Function", MTF).

In der Regel stellen Aberrometer das Instrument zur Erhebung der Eingangsdaten zur wellenfrontgeführten Excimerlaserchirurgie im Rahmen einer Oberflächenablation oder LASIK dar. Wie bei allen empfindlichen biometrischen Messungen handelt es sich bei einer aberrometrischen Messung um eine Momentaufnahme, die Fluktuationen unterliegt. Gründe für diese Schwankungen sind unter anderem Tränenfilmaufrisse und Mikrofluktuationen der Akkommodation [14]. Für die Praxis ist daher grundsätzlich zu empfehlen, Messwerte immer aus einem Durchschnittswert aus mehreren Einzelmessungen zu bilden und offensichtlich unplausible Messungen (Ausreißer) auszuschließen. Die Software vieler kommerziell erhältlicher Aberrometer nimmt diesen Schritt automatisch vor. Aus gleichzeitig gewonnenen topografischen und aberrometrischen Daten kann ein (vereinfachtes) Augenmodell konstruiert werden und so der Beitrag einzelner optischer Komponenten des Auges zum gesamten Wellenfrontfehler ermittelt werden. Dies kann in unklaren Fällen hilfreich sein, wenn zu klären ist, ob Aberrationen kornealen oder lentikulären Ursprunges sind (z. B. bei früher Katarakt). Die kompakte Kombination aus Tomografie und Aberrometer wird bei Verkleinerung der Komponenten zunehmend an Bedeutung gewinnen, da so zeitsparende Messungen möglich sind. In der Praxis ist in den meisten Fällen die korneale Tomografie ausreichend; dennoch kann nur eine Messung in Kombination mit Aberrometrie umfassende Informationen über die optischen Eigenschaften des Auges liefern.

Perimetrie

Zum Ausschluss einer Glaukomerkrankung oder einer Optikopathie empfielt sich eine präoperative perimetrische Diagnostik. Perimetrisch manifeste Glaukomerkrankungen stellen eine Kontraindikation für eine refraktiv-chirurgische Behandlung dar [7].

Orthoptische Tests

Die Erhebung eines detaillierten orthoptischen Status gehört nicht zu den Routineuntersuchungen vor einem refraktivchirurgischen Eingriff, sie ist jedoch bei Patienten mit manifestem Strabismus und auch mit Zustand nach Augenmuskeloperation, prismenkorrigierter Heterophorie, hoher Anisometropie, deutlich unterkorrigierter Hyperopie, Amblyopie und anamnestisch bekannter Doppelbildwahrnehmung notwendig. Besonders wichtig ist dabei, das Risiko für eine postoperative Diplopie zu beurteilen. Der Aufdeck- und Abdecktest (Cover-Test) wird zur Erkennung eines manifesten (einseitiger Cover-Test) oder latenten (alternierender Cover-Test) Strabismus eingesetzt. Fast alle Sehzeichenprojektoren enthalten Tests auf Heterophorie oder zur Prüfung der Augendominanz. Eine einfache Abschätzung des Diplopierisikos bietet ein Kontaktlinsentrageversuch. Der Patient erhält probehalber für einen begrenzten Zeitraum eine Kontaktlinse, um die korrigierte Bildgröße mit refraktiver Chirurgie zu simulieren. Dieses Vorgehen ist vor allem bei Patienten mit einer hohen Anisometropie notwendig, die wegen Aniseikoniebeschwerden nicht voll mit einer Brille auskorrigiert wurden, und bei Patienten, die bislang eine Prismenkorrektur getragen haben. Sollten sich störende Doppelbilder einstellen, so ist die Indikation zu einem refraktiv-chirurgischen Eingriff zumindest zu überdenken.

Literatur

1. *Baumeister M, Bühren J, Kohnen T (2004)* Position of angle-supported, iris-fixated, and ciliary sulcus-implanted myopic phakic intraocular lenses evaluated by Scheimpflug photography. Am J Ophthalmol 138: 723 – 731
2. *Bühren J, Kühne C, Kohnen T (2005)* Influence of pupil and optical zone diameter on higher-order aberrations after wavefront-guided myopic LASIK. J Cataract Refract Surg 12: 2272 – 2280
3. *Bühren J, Kühne C, Kohnen T (2007)* Defining subclinical keratoconus using corneal first-surface higher-order aberrations. Am J Ophthalmol 143: 381 – 389
4. *Bühren J, Kook D, Kohnen T (2012)* Suitability of various topographic corneal parameters for diagnosis of early keratoconus. Ophthalmologe 109: 37 – 44
5. *Chan TC, Biswas S, Yu M et al (2015)* Longitudinal evaluation of cornea with swept-source optical coherence tomography and Scheimpflug Imaging before and after lasik. Medicine (Baltimore) 94: e1219
6. *Chen S, Huang J, Wen D et al (2012)* Measurement of central corneal thickness by high-resolution Scheimpflug imaging, Fourier-domain optical coherence tomography and ultrasound pachymetry. Acta Ophthalmol 90: 449 – 455
7. *Deutsche Ophthalmologische Gesellschaft, Berufsverband der Augenärzte Deutschlands e.V. (2019)* Bewertung und Qualitätssicherung refraktiv-chirurgischer Eingriffe durch die DOG und den BVA – KRC-Empfehlungen. Ophthalmologe 116: 735 – 745
8. *Güell J, Morral M, Kook D et al (2010)* Phakic intraocular lenses. Part I: historical overview, current models, selection criteria, and surgical techniques. J Cataract Refract Surg 36: 1976 – 1993
9. *Ho T, Cheng AC, Rao SK et al (2007)* Central corneal thickness measurements using Orbscan II, Visante, ultrasound, and Pentacam pachymetry after laser in situ keratomileusis for myopia. J Cataract Refract Surg 33: 1177 – 1182
10. *Huang J, Pesudovs K, Yu A et al (2011)* A comprehensive comparison of central corneal thickness measurement. Optom Vis Sci 88: 940 – 949
11. *Huang J, Ding X, Savini G et al (2013)* A comparison between Scheimpflug imaging and optical coherence tomography in measuring corneal thickness. Ophthalmology 120: 1951 – 1958
12. *Kohnen T, Kook D, Morral M et al (2010)* Phakic intraocular lenses. Part II: Results and complications. J Cataract Refract Surg 36: 2168 – 2194
13. *Kook D, Mayer WJ, Shajari M et al (2020)* Refraktive Hornhautchirurgie: Nachkorrekturen. Klin Monbl Augenheilkd 237: 907 – 919
14. *Montes-Mico R, Alio JL, Munoz G (2008)* Postblink changes in total and corneal ocular aberrations. Ophthalmology 111: 758 – 767
15. *Touzeau O, Allouch C, Borderie V et al (2001)* Precision and reliability of Orbscan and ultrasonic pachymetry. J Fr Ophthalmol 24: 912 – 921

Korrespondenzadresse:
Prof. Dr. med. Daniel Kook, FEBO
Prof. Kook & Partner Augenarztpraxis
Bahnhofstraße 9A, 82166 Gräfelfing
d.kook@profkookundpartner.de
www.ocularexcellence.de

DOC

MC_L5 PRK/LASIK/SMILE, phake IOL und RLE – state of the art
Patientenauswahl: Welche Parameter sind zu untersuchen?
Samstag, 19. Juni 2021
17:15 – 17:30 Uhr, Saal: Live Channel 1

GLAUKOS®

FORTSCHRITTLICHSTE BEHANDLUNG CHRONISCHER AUGENERKRANKUNGEN

Durch den Erwerb von Avedro Inc stehen Augenärzten nun modernste Verfahren für die Behandlung von Glaukom und fortschreitendem Keratokonus zur Verfügung. Glaukos ist bekannt für:

- Neue bahnbrechende Behandlungen für chronische Augenerkrankungen
- Neuartige Therapien für die Behandlung von Glaukom und Hornhauterkrankungen im globalen Ophthalmologiemarkt
- Die Verbesserung des Therapiestandards und die Mission, Patienten in aller Welt durch neue Behandlungsalternativen zu helfen

iStent inject® W

TRABEKULÄRER MIKRO-BYPASS



WELTWEIT FÜHREND IM BEREICH DER MIKRO-BYPASS-GLAUKOMCHIRURGIE

Der neue präzisionsgefertigte iStent *inject*® W verfügt über einen breiten unteren Kragen und wurde entwickelt, um Visualisierung und Implantation zu optimieren, die Vorhersagbarkeit des Verfahrensablaufs zu verbessern und noch mehr Zuverlässigkeit zu bieten.

17 KLINISCHE STUDIEN — Gesamtzahl der aktuell laufenden unternehmensgesponserten klinischen Studien

175 VERÖFFENTLICHUNGEN — Mehr als 175 Artikel in Peer-Review-Zeitschriften

650.000 VERFAHREN — In aller Welt wurden bereits mehr als 650.000 Verfahren mit unseren Produkten durchgeführt.

iLink™ V

WELTWEIT FÜHREND IM BEREICH DER CROSS-LINKING-TECHNOLOGIE

iLink V Corneal Cross-Linking-Technologie umfasst das proprietäre VibeX Rapid™ Riboflavin und das UV-A-Licht des KXL™-Systems für die Behandlung von fortschreitendem Keratokonus.

15 KLINISCHE STUDIEN — Durchführung und Unterstützung von mehr als 15 klinischen Studien

175 VERÖFFENTLICHUNGEN — Mehr als 175 Peer-Review-Veröffentlichungen bestätigen die Vorteile der Produktplattform.

400.000 VERFAHREN — In aller Welt wurden bereits mehr als 400.000 Cross-Linking-Verfahren mit unseren Produkten durchgeführt.

ERFAHREN SIE MEHR ÜBER DIE VORTEILE EINER ZUSAMMENARBEIT MIT GLAUKOS

Weitere Informationen erhalten Sie von Ihrem Glaukos-Referenten:

Tel. +49 611/97774403 • Fax +49 611/97774404 • E-mail: info@glaukos.com • Glaukos.com

Glaukos Germany GmbH • Klingholzstrasse 7 • 65189 Wiesbaden • Deutschland • www.glaukos.com • © 2021 Glaukos Corporation.

Glaukos, iStent inject® und iLink™ sind eingetragene Markenzeichen der Glaukos Corporation. KXL™ ist ein eingetragenes Markenzeichen und Vibex Rapid™ ein Markenzeichen von Avedro, ein Glaukos-Unternehmen. PM-DE-0038

Moderne intrakapsuläre Kataraktextraktion: Technik und Tricks

(Modern intracapsular cataract extraction: Technique and tricks)

Duy-Thoai Pham
Berlin

→ **Zusammenfassung: Die intrakapsuläre Kataraktextraktion kann mit neuen Entwicklungen der Wundkonstruktion, dem Einsatz viskoelastischer Substanzen, der verfeinerten Glaskörperchirurgie und schließlich der Technologie der Intraokularlinsen (IOL) erfolgreich durchgeführt werden. Der selbstschließende Mechanismus des Starschnitts minimiert intraoperative Komplikationen, da der Operationsverlauf stets in einem geschlossenen System erfolgt. Auch die früher gefürchtete postoperative Starschnittruptur kann vermieden werden. Die saubere maschinelle vordere Vitrektomie ist essentiell, um postoperative Komplikationen zu minimieren. Der Einsatz einer Irisklauen-IOL ermöglicht eine unkomplizierte Implantation und rasche visuelle Wiederherstellung.**

OPHTHALMO-CHIRURGIE 33: 153 – 156 (2021)

→ **Summary: Intracapsular cataract extraction can be carried out successfully due to new developments in wound construction, the use of viscoelastic substances, refined vitreous surgery and finally, IOL technology. The self-sealing mechanism of the cataract incision minimizes intraoperative complications, as the operation is always carried out in a closed system. The previously feared postoperative wound rupture can also be avoided. The proper anterior vitrectomy is important to minimize postoperative complications. The use of an iris claw IOL enables uncomplicated implantation and rapid functional results.**

OPHTHALMO-CHIRURGIE 33: 153 – 156 (2021)

→ Die Phakoemulsifikation hat sich in der Kataraktchirurgie seit Jahrzehnten als Standard durchgesetzt. Es gibt allerdings eine Reihe von Situationen, bei denen ein extrakapsuläres Verfahren nicht möglich ist. Die intrakapsuläre Linsenextraktion (ICCE) gehört deshalb unbedingt in das Repertoire eines routinierten Kataraktchirurgen.

Wann ist eine ICCE angezeigt?

Die Indikation zum intrakapsulären Verfahren liegt vor, wenn eine ausgeprägte Zonulainsuffizienz besteht. Dadurch kann ein stabiler Kapselsack nicht mehr gewährleistet werden. Eine solche Zonulainsuffizienz liegt zum Beispiel bei einem ausgeprägten Pseudoexfoliationssyndrom (PEX), einer Linsensubluxation auf Grund einer traumatischen oder kongenitalen Genese vor. Bezogen auf die Ausdehnung der Zonuladialyse ist eine ICCE dann indiziert, wenn sich die Zonuladialyse über einen Quadranten ausdehnt oder eine axiale Verkippung der Linse vorliegt.

Technik der modernen ICCE

Der Vorteil der ICCE besteht darin, dass die Vorgehensweisen der modernen extrakapsulären Kataraktchirurgie [5] berücksichtigt und angewendet werden können. Diese sind u.a.:
→ subkonjunktivale Anästhesie mit Analgosedierung
→ selbstschließende Wundkonstruktion
→ Einsatz viskoelastischer Substanzen
→ maschinelle vordere Vitrektomie
→ IOL-Implantation (z. B. Irisklauen-IOL)

Für die Anästhesie empfiehlt es sich, z. B. Prilocain 1 % Adrenalinzusatz 1:200 000 (Xylonest 1 %) zu verwenden [4]. Nach der bipolaren Kauterisation wird ein trapezförmiger, lamellärer, selbstschließender Starschnitt von zirka 11 – 12 mm Breite vorpräpariert, ohne dass die Vorderkammer eröffnet wird. Anschließend erfolgt das Eingehen in die Vorderkammer mit einer Phakolanze, um dann die viskoelastische Substanz einbringen zu können. Mit der Phakolanze kann im Anschluss der Schnitt auf die ganze Länge erweitert werden, sodass der selbstschließende Mechanismus gewährleistet wird. Hierbei

muss auf eine sorgfältige Blutstillung geachtet werden, um zu verhindern, dass das Blut in den Glaskörperraum gelangt. Die Schnittführung erfolgt durch eine horizontale sklerale Inzision von 8 mm im Bereich der sklerokornealen Grenze, die dann schräg nach posterior um zirka 2 mm verlängert wird. Somit hat man eine gesamte Schnittbreite von 11 – 12 mm (Abbildung 1). Diese Schnittkonstruktion erzielt eine große Wundfläche, die einen stabilen Tunnel und gleichzeitig eine leichtere chirurgische Manipulation ermöglicht. Das lamelläre Wunddesign hat folgende wichtige Eigenschaften: Sie wirkt selbstschließend bei plötzlicher Drucksteigerung und minimiert damit intraoperative Komplikationen. Außerdem induziert sie einen geringeren Astigmatismus und kann postoperative Starschnittrupturen weitgehend verhindern. Starschnittrupturen waren eine gefürchtete postoperative Komplikation in der früheren Ära der intrakapsulären Kataraktextraktion.

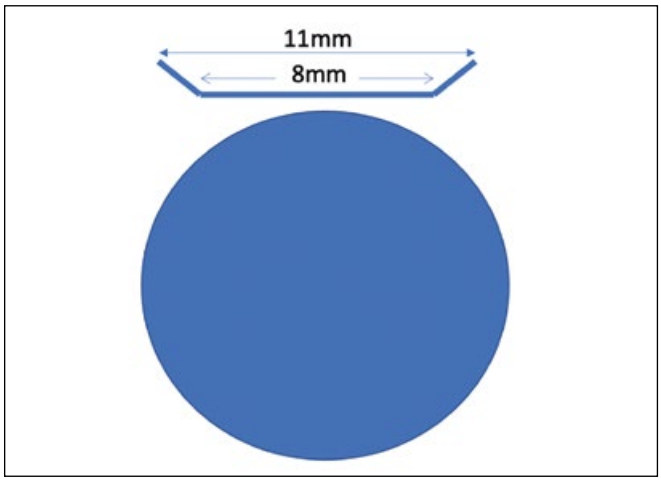

Abbildung 1: Selbstschließender skleraler Starschnitt, zirka 2 mm vom Limbus entfernt und 11 – 12 mm breit

Für die Linsenextraktion wird zunächst eine kleine Menge viskoelastische Substanz retrolental appliziert, sodass die Linse angehoben und der Glaskörper zurückgedrängt werden können (Abbildung 2a). Die Linse lässt sich anschließend am einfachsten mit einer Schlinge extrahieren (Abbildung 2b). Der in der Vorderkammer befindliche Glaskörper wird dann maschinell mit einem Cutter entfernt. Eine zu geringe Schnittbreite behindert die Extraktion der Linse, was zur Folge hat, dass diese versehentlich extrakapsulär erfolgt. Kapsel- und Linsenreste machen den OP-Verlauf unter Umständen komplizierter.

Einsatz der Irisklauenlinse

Für den Einsatz einer IOL (off-label) kommen z. B. eine sklerafixierte Hinterkammerlinse oder Irisklauenlinsen in Frage (Artisan 205Y, Ophthec; Verisyse, Abbott). Zur retroiridalen Implantation [2] wird diese Linsenart bei erweiterter Pupille mit Hilfe einer Mikropinzette invers zunächst horizontal in die Vorderkammer (Abbildung 3a), dann durch leichtes Schwenken in die Hinterkammer eingebracht und zentriert. Die Pinzette mit der Linse wird nun leicht angehoben, sodass die Konturen der IOL auf der Iris sichtbar werden (Abbildung 3b). Mit einem Phakospatel kann man dann das Irisgewebe in die Klauen einklemmen (Abbildung 3c).

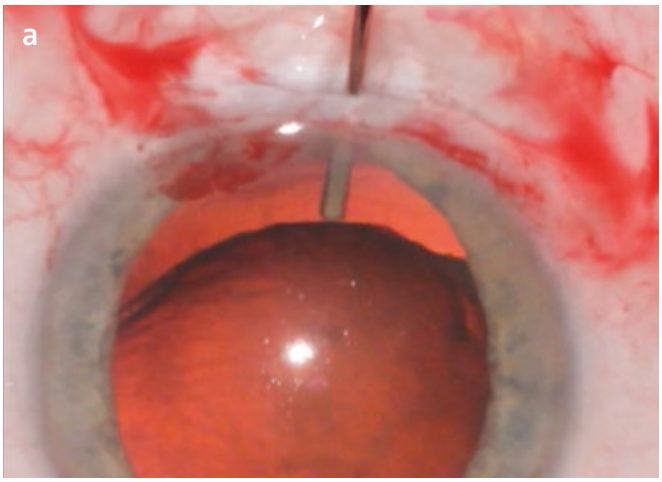

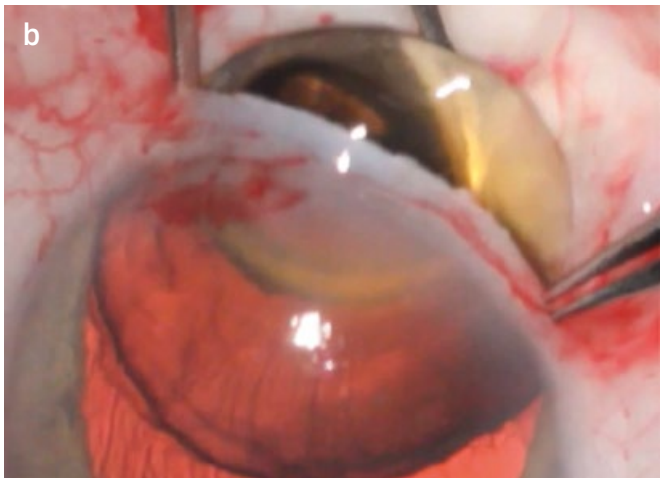

Abbildung 2: ICCE einer subluxierten Linse. a) Anheben der Linse mit viskoelastischer Substanz und b) Extraktion mit einer Schlinge.
Ein zu kleiner Starschnitt kann zu einer Kapselruptur führen, d. h. die Linse wird dann nicht intakt intrakapsulär sondern unabsichtlich extrakapsulär entbunden.

Die Linsenimplantation ist einfacher, wenn man einige Punkte beachtet:

→ Die Pupille sollte mittelweit bis weit bleiben, sodass die Linse trotz retroiridaler Lage immer unter Kontrolle bleibt.
→ Die IOL-Mitte sollte stets in der Pupillenmitte gehalten werden und zusammen mit den Enklavationensstellen an der Iris auf eine Linie zu liegen kommen (Abbildung 3d). Dadurch wird eine gut zentrierte Lage der Linse erzielt.
→ Die Enklavationsstelle sollte jeweils nicht weiter als 2 mm vom Limbus entfernt bzw. eher näher zum Limbus sein. Damit kann vermieden werden, dass der Abstand zwischen den Enklavationsstellen auf der Iris zu knapp für den Abstand der Klauen (8,5 mm) wird. Die Folge wäre eine querovale Pupille.

Die retroiridale Irisklauenlinsenimplantation hat sich als ein unkompliziertes und sicheres Verfahren erwiesen [3].
Zum Wundverschluss sollte der selbstschließende Starschnitt mit mindestens einer Einzelknopfnaht zusätzlich gesichert werden. Der zu erwartende induzierte Astigmatismus liegt bei zirka 2 Dioptrien [1]. Bei einem inversen präoperativen Astigmatismus kann der postoperative Wert dadurch erheblich sein. Dem kann man entgegenwirken, indem eine Kreuzstichnaht mit drei bis vier Stichen gelegt und so festgezogen wird, dass ein intendierter Astigmatismus nach der Regel zustande kommt.

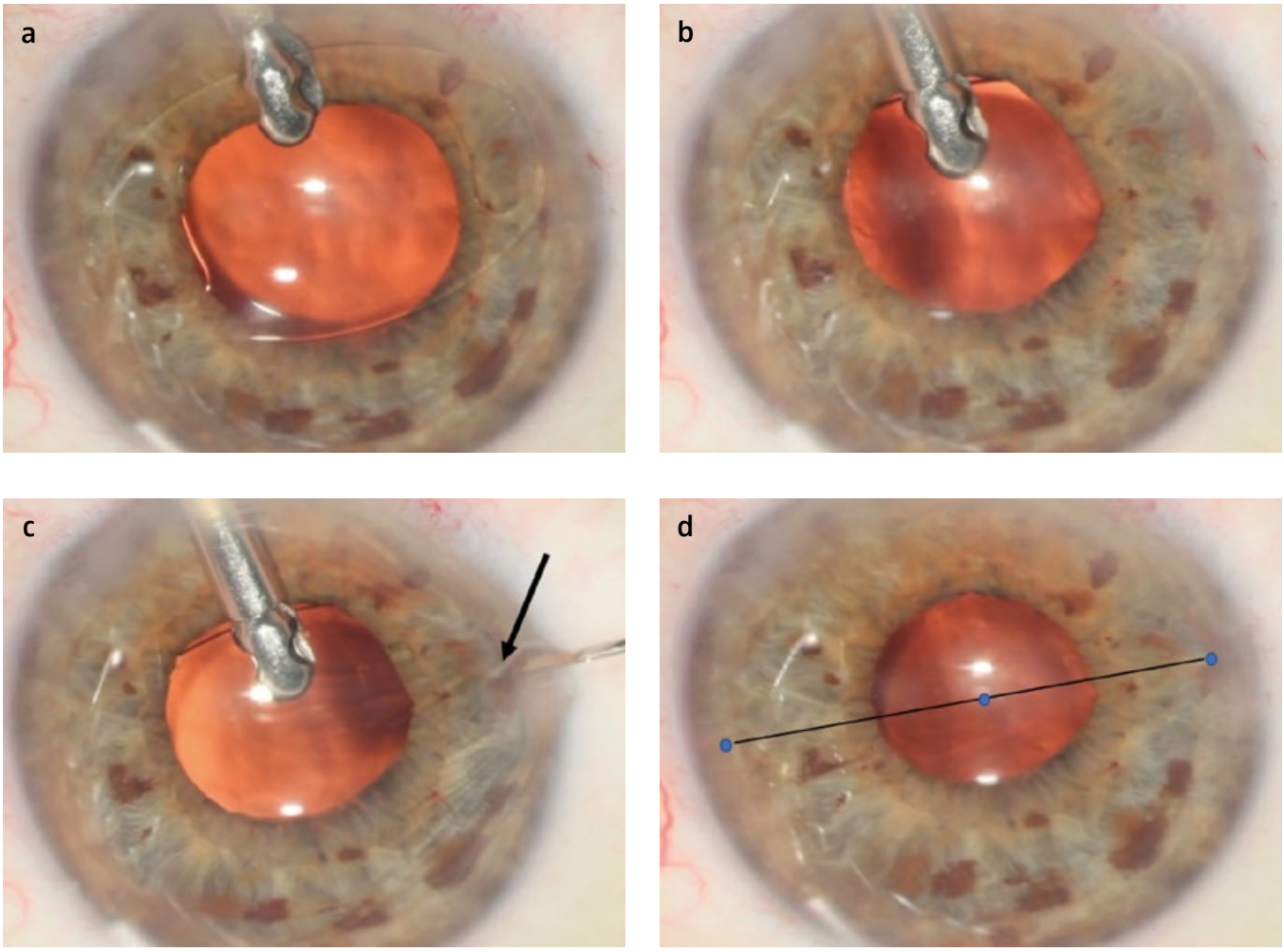

Abbildung 3: a) Unter Verwendung von viskoelastischer Substanz wird die Irisklauenlinse in die Vorderkammer eingeführt. b) Anschließend durch leichtes Schwenken in die Hinterkammer gebracht und in der Pupillenmitte gehalten. c) Mit dem Anheben der Linse kann die Linsenkontur sichtbar gemacht werden, sodass das Irisgewebe mit Hilfe eines Phakospatels in die Klauen eingeklemmt werden kann (Pfeil). d) Die Enklavationsstellen sowie die Pupillen- und Linsenmitte sollten etwa auf einer Linie liegen.

Zusammenfassung

Die ICCE hat auch in der modernen Kataraktchirurgie einen festen Platz. Bei einer Katarakt mit existierender Zonulainsuffizienz ist das intrakapsuläre Verfahren kontrollierter und komplikationsarmer. Dieses ist dank einer selbstschließenden Wundkonstruktion, einer sauberen vorderen Vitrektomie, einer schonenden Linsenextraktion und einer IOL-Implantation zu erreichen. Bei Patienten mit einer ungünstigen Ausgangsituation können mit Hilfe der modernen ICCE somit auch sehr gute postoperative Ergebnisse erzielt werden.

Literatur

1. *Häberle H, Anders N, Pham DT et al (1995)* Induzierter Astigmatismus bei e.c. Kataraktextraktion mit Tunnelschnitt und verschiedenen Wundverschlüssen. Klin Mbl Augenheilkd 206: 176 – 179
2. *Häberle Heike, S Schiedel, DT Pham (2014)* Retroiridale Irisklauenlinse als perfektioniertes Routineverfahren. Klin Mbl Augenheilkd 231: 995 – 998
3. *Han Zhang, Zhao J, Zhang LJ et al (2016)* Comparison of iris-fixated foldable lens and scleral-fixated foldable lens implantation in eyes with insufficient capsular support. Int J Ophthalmol 9: 1608 – 1613
4. *Pham DT, Castello R (2010)* Topische Anästhesie in der Kataraktchirurgie. Klin Mbl Augenheilkd 227: 605 – 610
5. *Pham DT, Wollensak J, Seiler T (1994)* Standardisierte Wundkonstruktion für No-Stitch, Kataraktchirurgie mit max. Inzision bis 11 mm Technik. Experimentelle und klinische Ergebnisse. Ophthalmologe 91: 429 – 433

Korrespondenzadresse:
Prof. Dr. med. Duy-Thoai Pham
Augenzentrum Lichterfelde West
Drakestraße 31/32
12205 Berlin
pham@augen-berlin.de

DOC
KAT_L1 Wenn die Phako nicht mehr geht
Techniken und Tricks der ICCE
Donnerstag, 17. Juni 2021
12:00 – 13:30 Uhr, Saal: Live Channel 3

REFERAT

1-Jahresergebnisse mit Ab-externo-Mikroshunt bei therapierefraktärem Glaukom

Im Gegensatz zu den anderen Optionen der minimalinvasiven oder mikroinzisionalen Glaukomchirurgie (MIGS) wird der meist als Preserflo (Santen) bezeichnete Mikroshunt ab externo eingeführt. Das 8,5 mm lange und mit einem inneren Lumen von 70 µm versehene biokompatible Röhrchen schafft eine subkonjunktivale Drainage für das Kammerwasser. Kanadische Ophthalmochirurgen haben diese Option bei 85 Augen von 79 Glaukompatienten eingesetzt, bei denen bislang trotz maximaler medikamentöser Therapie und nach mindestens einem filtrierenden Eingriff der Augeninnendruck (IOD) nicht in erwünschter Weise eingestellt werden konnte. Die im Schnitt 59 Jahre alten Patienten hatten unter vier topischen Medikationen präoperativ einen mittleren IOD von 22,0 mmHg, bei zwei Drittel von ihnen wurde das Glaukom als fortgeschritten eingestuft, mit einer mittleren Abweichung (MD) von -12 dB oder mehr. Nach einem Jahr lag der durchschnittliche IOD der mit dem Mikroshunt versorgten Augen bei 13,0 mmHg. Als vollständiger Erfolg – ein IOD zwischen 6 und 17 mmHg bei mindestens 20%iger Druckreduktion und ohne weitere Medikamentenapplikation – wurde der Verlauf bei 61% der operierten Augen, als bedingter Erfolg (die genannten Augeninnendruckwerte unter zusätzlicher konservativer Therapie) bei 80% der Augen gewertet. Als wesentliche Komplikationen wurde eine Aderhautablösung bei 11 Augen beobachtet. Bei all diesen Augen konnten die Komplikationen binnen zwei Monaten behoben werden, entweder durch Spontanheilung, durch Steroidgabe oder durch Vorderkammerauffüllung. Bei 5 Augen kam es zu einer hypotonen Makulopathie, eines dieser Augen erlitt eine deutliche Visusreduktion.

Die kanadischen Ophthalmologen sehen in dem Mikroshunt eine Option für therapierefraktäre Glaukome, die mit akzeptablen Erfolgsraten und begrenzter Komplikationshäufigkeit einhergeht. In längeren Beobachtungszeiträume gelte es vor allem auf eine Erosion des Shunts, auf etwaige Infektionen und auf den Endothelzellverlust zu achten.

Ronald D. Gerste

Durr GM et al (2020) One-year outcomes of stand-alone ab externo SIBS microshunt implantation in refractory glaucoma. Br J Ophthalmol, online publiziert am 23. Oktober. doi: 10.1136/bjophthalmol-2020-317299

Visuelle Rehabilitation bei degenerativen Netzhauterkrankungen mit subretinalem photovoltaischem Implantat

(Visual rehabilitation in degenerative retinal diseases with subretinal photovoltaic implant)

Efstathios Vounotrypidis
Ulm

→ **Zusammenfassung: Die subretinale Stimulation wird aktuell zur Wiederherstellung der Sehschärfe bei Patienten mit vererbten oder erworbenen degenerativen Netzhauterkrankungen angewendet. Im Jahre 2020 wurden die ersten positiven Ergebnisse einer klinischen Studie bei AMD-Patienten nach Implantation eines photovoltaischen subretinalen Implantats publiziert. Diese Technologie könnte durch die Anwendung von 3D-Elektroden diesen Bereich revolutionieren und eine gute prosthetische Sehschärfe anbieten.**

OPHTHALMO-CHIRURGIE 33: 157 – 160 (2021)

→ **Summary: Subretinal stimulation is currently used to restore visual function in patients with inherited or acquired degenerative retinal diseases. In 2020, the first positive results of a clinical trial in AMD patients after implantation of a photovoltaic subretinal implant were presented. 3D electrodes could revolutionize this technology and offer a sufficient prosthetic visual acuity.**

OPHTHALMO-CHIRURGIE 33: 157 – 160 (2021)

→ Bei degenerativen Netzhauterkrankungen kann die elektrische Stimulation von funktionsfähigen inneren Netzhautschichten durch retinale Implantate teilweise zu einer Wiederherstellung einer gewissen Restsehschärfe führen. Bisher sind unterschiedliche Ansätze getestet worden [5]. Hinsichtlich der Implantationsstelle sind 3 Wege zu unterscheiden: epiretinal, subretinal, suprachoroidal.

Epiretinale Implantate

Epiretinale Implantate werden auf die Netzhautoberfläche (innere Grenzmembran) aufgesetzt und stimulieren die oberste Netzhautschicht. Diese aktivieren direkt die retinalen Ganglienzellen und umgehen die innere Körnerschicht. So lange die retinalen Ganglienzellen funktionsfähig sind, können diese stimuliert werden, damit ein Teil der Sehschärfe wiederhergestellt werden kann. Das Einsetzung des Implantats als auch die Entfernung bei Auftreten von Komplikationen ist relativ einfach durchzuführen.

Subretinale Implantate

Subretinale Implantate werden zwischen den äußeren Netzhautschichten und dem RPE eingesetzt. Diese ersetzen die degenerierte Fotorezeptorenschicht und zielen auf die funktionsfähigen Bipolarzellen der inneren Körnerschicht. Bei diesem Vorgehen werden elektrische Signale aus der inneren Körnerschicht an die RGC weitergeleitet. Aufgrund der subretinalen Lage des Implantats ist die Implantationstechnik im Vergleich zu den epiretinalen Implantaten schwieriger. Des Weiteren muss eine kleine Ablösung der Netzhaut induziert und eine minimale retinale oder transsklerale Inzision durchgeführt werden, um das Implantat einzusetzen. Nach erfolgreicher Implantation ist eine Wiederanlage der Netzhaut erforderlich. Komplikationen wie subretinale Fibrose oder Vernarbung können bei traumatischen Implantationen auftreten und die Explantation erfordern, welche wiederum eine anspruchsvolle Operation darstellt.

Suprachoroidale Implantate

Dieses Vorgehen ist einfacher als die oben beschriebene subretinale Technik, da das Implantat zwischen der Aderhaut und der Sklera eingesetzt wird. Jedoch sind die Möglichkeiten der Wiederherstellung der Sehkraft qualitativ deutlich schlechter im Vergleich zu den epi- und subretinalen Implantaten, da das suprachoroidale Implantat sehr weit entfernt von der Fotorezeptorenschicht liegt. Daher ist diese Variante die aktuell am wenigsten bevorzugte.

Generierung von visueller Information und Stromversorgung

Drei unterschiedliche Ansätze für das Übertragen von Informationen und für die Stromversorgung des Implantats sind bisher getestet worden:

→ Serielle Telemetrie von Daten und Strom mittels induktiver Sender- und Empfängerspule
→ Verkabelung bei elektrisch betriebenen Implantaten mit eingebauten Kameras
→ Photovoltaische (Solar) Systeme. Daten und Strom werden durch Licht durch die Pupille übermittelt.

Photovoltaisches subretinales Implantat

Die Implantation von Elektrogeräten und transskleralen Kabeln beim epiretinalen und subretinalen Implantat stellen bis heute einen wesentlichen Nachtteil dieser beiden Zugangsarten dar. Erst im Jahr 2005 wurde ein photovoltaisches System in Stanford, CA; USA entwickelt. Das Patent und die Rechte wurden zwischenzeitlich von der Firma Pixium Vision, Paris erworben, die den Chip unter dem Namen „PRIMA" vertreibt. Es handelt sich um ein kabelloses Implantat, das subretinal eingesetzt und durch stark gepulstes Licht angetrieben wird (Abbildung 1) [16, 19]. Hierbei trägt der Patient eine spezielle Brille, ähnlich einer Videobrille. Diese nimmt mittels einer Kamera Bilder auf, die im Bildprozessor bearbeitet und danach mittels eines „LCD"-Bildschirms auf die Netzhaut projiziert werden [4, 18]. Dabei wird gepulstes nah-infrarotes Licht (NIR) verwendet, da es keine Schäden an der Netzhaut verursacht und für eine regelmäßige Anwendung als geeignet eingestuft wurde [14]. Des Weiteren ist das NIR-Licht für die menschliche Netzhaut nicht aktiv wahrnehmbar. Dieses System hat sich über die Jahre weiterentwickelt [1, 15, 16, 19]. Im Jahre 2015 wurden die ersten sehr positiven Ergebnisse an Ratten mit degenerativer Netzhauterkrankung publiziert [12, 13]. Implantate mit Abmessungen von 1 x 1 mm und einer Pixelbreite von 70µm (insgesamt 142 Pixel) wurden in den subretinalen Raum eingesetzt. Die Implantatdicke betrug 30µm und der Abstand zwischen den einzelnen Pixeln war 5µm, damit kein Signalrauschen auftrat (Abbildung 2). Durch die

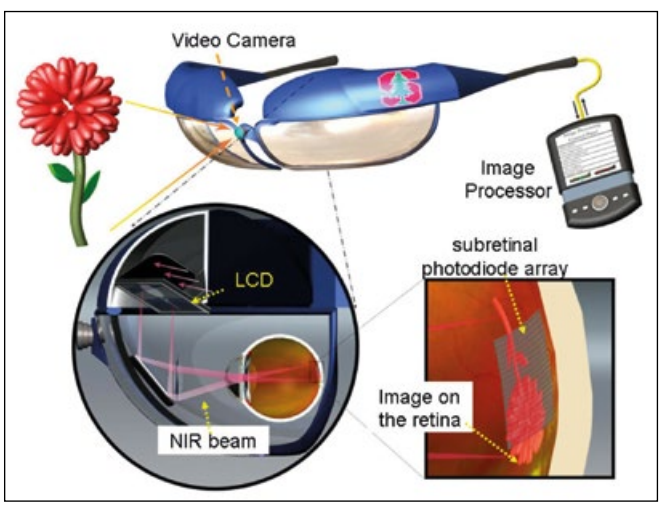

Abbildung 1: Vereinfachtes Diagramm: Ein Computer verarbeitet Bilder, die von einer am Kopf montierten Videokamera aufgenommen werden. Die Videobrille projiziert diese Bilder dann mit gepulster Infrarotbeleuchtung (NIR) auf die Netzhaut. Schließlich wandeln Pixel im subretinalen Fotodiodenverbund dieses Licht in lokale Reizströme um.



Abbildung 2: Rasterelektronenmikroskopaufnahme vom 30µm breiten Implantat mit 55µm Pixeln platziert auf dem retinalen Pigmentepithel. Im Farbbild rechts wird ein einzelnes Pixel in der hexagonalen Anordnung dargestellt. Jeder Pixel beinhaltet 2 Fotodioden, die in Reihe zwischen der zentralen aktiven Elektrode (braune Scheibe) und der umlaufenden Rückelektrode aus SIROF geschaltet sind.

Projektion von gepulstem NIR-Licht auf das Implantat wird das Licht durch photovoltaische subretinale Pixel in elektrischen Strom umgewandelt. Dadurch wird ein elektrisches Feld zwischen den Pixelelektroden erzeugt, was letztlich die noch vitalen in der Nähe befindlichen Neuronen der inneren Körnerschicht der Retina (bipolare Zellen) stimuliert [19].
Für die langfristige Gewährleistung der Funktionstüchtigkeit des Implantats wurde eine Kombination aus thermischem Siliziumoxid bedeckt mit Siliziumkarbid als Schutz gegen Wasser und Ionen verwendet [10]. Aufgrund des drahtlosen Aufbaus ist es möglich, dass mehrere kleine Implantate durch eine kleine Inzision und in einer Sitzung in den subretinalen Raum eingesetzt werden. Diese decken damit eine größere Fläche ab [9]. Weitere experimentelle Studien an Ratten mit retinaler Degeneration demonstrierten, dass die Eigenschaften der prosthetischen RGC-Rezeptorfelder denen einer Netzhaut mit normaler Sehschärfe entsprechen [7].

Klinische Erfahrung

Die Ergebnisse der ersten klinischen Studie zur Evaluation des photovoltaischen subretinalen Implantats an Menschen wurden 2020 in der Zeitschrift „Ophthalmology" publiziert [17].

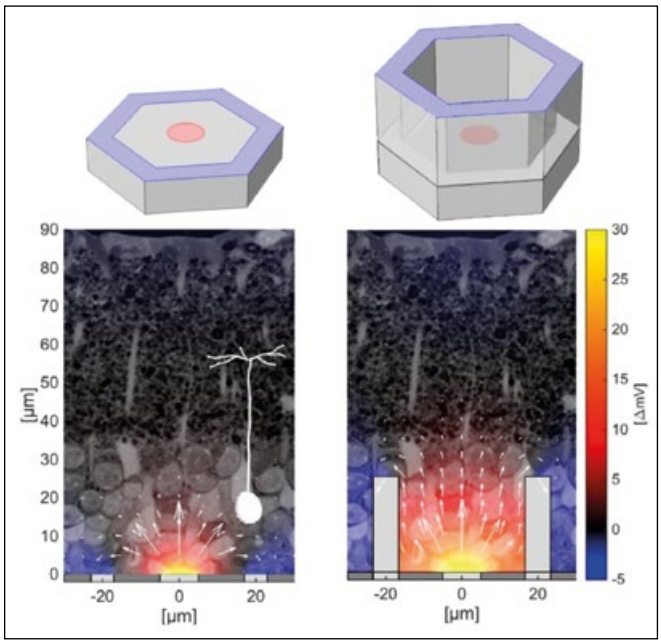

Abbildung 3: Darstellung des erzeugten elektrischen Feldes bei flachen und „Bienenwaben" 3D-Implantaten. In dieser Konfiguration ist das elektrische Feld entlang der Achse der Vertiefung gerichtet (vertikal), womit die Dichte des elektrischen Stromes in der Vertiefung konstant bleibt, anders als das breitere Feld bei den flachen Elektroden.

Diese Studie wurde in Paris durchgeführt und schloss Patienten ein, die älter als 60 Jahre waren, an einer geographischen Atrophie litten (Fläche größer als 3 Papillendurchmesser) und eine bestkorrigierte Sehschärfe von ≤ 20/400 (LogMAR ≥ 1,3) aufwiesen. Es wurde bei 5 Patienten jeweils ein flaches „Implantat" mit einer Ausdehnung von 2 x 2 mm und 378 Pixeln (100µm Pixelbreite) subretinal im Bereich der geographischen Atrophie eingesetzt. Die theoretisch maximal erreichbare Sehschärfe mit einer solchen Pixelgröße wäre 20/400. Ein Jahr nach der Implantation aller Implantate an der gleichen Stelle unter der Netzhaut betrug der Abstand zwischen der inneren Kernschicht und dem Implantat 35 – 39µm. Die verbleibende natürliche Sehschärfe am behandelten Auge nahm während der Nachbeobachtungszeit bei keinem Patienten ab. Bei 3 Patienten mit optimaler Platzierung des Implantats lag eine Sehschärfe (gemessen mit der Landolt-C-Tafel) zwischen 20/460 und 20/550 (1,37 – 1,44 LogMAR), was 10 – 30 % unterhalb der theoretisch zu erwartenden Sehschärfe lag (20/420). Im Durchschnitt betrug die Sehschärfe 1,45 ± 0,10 LogMAR.

Ausblick

Mittlerweile sind sogenannte flache Implantate mit kleinerer Pixelauflösung und einer Pixelgröße von 55µm an Ratten erprobt worden [3]. Für eine funktionale visuelle Rehabilitation sollte mit dem subretinalen Implantat eine Sehschärfe von mehr als 20/100 erreicht werden können. Dies erfordert jedoch Pixel kleiner als 25µm. Eine Verkleinerung der Pixelgröße ist jedoch aus mehreren Gründen nicht möglich. Der Hauptgrund ist, dass die Anregungsschwelle bei kleinen Elektroden zu hoch ist. Vereinfacht formuliert: Die Eindringtiefe von einem elektrischen Feld in das Gewebe ist vergleichbar mit der Pixelgröße. Beim Verkleinern der Pixelgröße verkleinert sich das erzeugte elektrische Feld – bei gleicher verwendeter Energie. Dies bedeutet, dass weniger Zellen der inneren Körnerschicht stimuliert werden, was zu einer geringeren Sehschärfe führt. Eine Energieerhöhung käme aus Sicherheitsgründen nicht in Frage. Eine Änderung des Designs des Implantats war die Entwicklung der sogenannten „Pilar"-Elektroden [3, 6]. Diese umfassen eine zentrale Elektrode, die höher liegt und eine periphere Elektrode, die in der Ebene der Grundfläche des Implantats liegt. Die Entwicklung solcher Designs hat dazu beigetragen, die Distanz zwischen Elektroden und Zellen der inneren nukleären Schicht zu reduzieren. Somit wurde die Stimulationsschwelle erniedrigt, was die Implementierung von kleineren Pixeln und entsprechend höherer Sehschärfe ermöglichte.

Weitere Forschung im Bereich der 3D-Implantate hat zur Entwicklung eines weiteren Designs beigetragen; Bei der sogenannten „Bienenwaben"-Konfiguration ist die zentrale Elektrode auf dem Niveau des Implantats geblieben (flach) und die periphere Elektrode liegt höher, als ob sie eine Art von Wand rund um die zentrale Elektrode darstellen würde. In dieser Konfiguration ist das elektrische Feld entlang der Achse der Vertiefung gerichtet (vertikal), womit die Dichte des elektrischen Stromes in der Vertiefung konstant bleibt, anders als das breite Feld bei flachen Elektroden (Abbildung 3). Dies erlaubt die Stimulation mehreren Zellen der inneren Körnerschicht mit geringer Energie [2]. Weitere Entwicklungen umfassen unterschiedliche Konfigurationen der Elektroden und den Dioden und haben ein vielversprechendes Verhältnis zwischen ausreichender Stimulationsschwelle unabhängig von der Pixelgröße gezeigt [8]. Inwieweit mit diesen subretinalen 3D-Implantate eine funktionale Sehschärfe von 20/100 ermöglicht wird, muss dann in einer klinischen Studie an Probanden evaluiert werden.

Fazit

Das photovoltaische subretinale Implantat wurde kürzlich im Rahmen einer klinischen Studie in Menschen implantiert [17]. Die ersten positiven Ergebnisse dieser klinischen Studie mit Implantaten (100µm große Pixeln) ergaben, dass zuvor als blind geltende Patienten projizierte Muster wahrnehmen können, wobei die Auflösung abhängig von der Pixelgröße ist. Für eine funktionale visuelle Rehabilitation sollte mit dem subretinalen Implantat eine Sehschärfe von mehr als 20/100 erreicht werden. Dies erfordert jedoch Pixel kleiner als 25µm. Das neue dreidimensionale „Bienenwaben"-Design und die neue Konfiguration der Photodioden des subretinalen Implantats erlauben die Herstellung von Implantaten mit kleinerer Pixelgröße und ausreichender Stimulationsschwelle. Es ist nun in klinischen Studien zu evaluieren, ob damit eine Sehschärfe von 20/100. Falls dies gelingt, wird diese Technik einen Meilenstein in visueller Rehabilitation von degenerativen Netzhauterkrankungen darstellen.

Literatur

1. *Asher A, Segal WA, Baccus SA et al (2007)* Image processing for a high-resolution optoelectronic retinal prosthesis. IEEE Trans Biomed Eng 54: 993 – 1004
2. *Flores T, Huagn T, Bhuckory M et al (2019)* Honeycomb-shaped electroneural interface enables cellular-scale pixels in subretinal prosthesis. Scientific reports 9: 10657
3. *Flores T, Lei X, Huang T et al (2018)* Optimization of pillar electrodes in subretinal prosthesis for enhanced proximity to target neurons. J Neural Eng 15: 036011
4. *Goetz GA, Mandel Y, Manivanh R et al (2013)* Holographic display system for restoration of sight to the blind. J Neural Eng 10: 056021
5. *Goetz GA, Palanker DV (2016)* Electronic approaches to restoration of sight. Rep Prog Phys 79: 096701
6. *Ho E, Lei X, Flores T et al(2019)* Characteristics of prosthetic vision in rats with subretinal flat and pillar electrode arrays. J Neural Eng 16: 066027
7. *Ho E, Smith R, Goetz G et al (2018)* Spatiotemporal characteristics of retinal response to network-mediated photovoltaic stimulation. J Neurophysiol 119: 389 – 400
8. *Huang TW, Kamins T, Chen ZC et al (2021)* Vertical-junction photodiodes for smaller pixels in retinal prostheses. J Neural Eng, doi: 10.1088/1741-2552/abe6b8
9. *Lee DY, Lorach H, Huie P et al (2016)* Implantation of modular photovoltaic subretinal prosthesis. Ophthalmic Surg Lasers Imaging Retina 47: 171 – 174
10. *Lei X, Kane S, Cogan S et al (2016)* SiC protective coating for photovoltaic retinal prosthesis. J Neural Eng 13: 046016
11. *Lim LS, Mitchell P, Seddon JM et al (2012)* Age-related macular degeneration. Lancet 379: 1728 – 1738
12. *Lorach H, Goetz G, Mandel Y et al (2015)* Performance of photovoltaic arrays in-vivo and characteristics of prosthetic vision in animals with retinal degeneration. Vision Res 111: 142 – 148
13. *Lorach H, Goetz G, Smith R et al (2015)* Photovoltaic restoration of sight with high visual acuity. Nat Med 21: 476 – 482
14. *Lorach H, Wang, J, Lee DY et al (2016)* Retinal safety of near infrared radiation in photovoltaic restoration of sight. Biomed Opt Express 7: 13 – 21
15. *Loudin JD, Simonovski DM, Vijayraghavan K et al (2007)* Optoelectronic retinal prosthesis: system design and performance. J Neural Eng 4: 72 – 84
16. *Mathieson K, Loudin J, Goetz G et al (2012)* Photovoltaic retinal prosthesis with high pixel density. Nat Photonics 6: 391 – 397
17. *Palanker D, Le Mer Y, Mohand-Said S et al (2020)* Photovoltaic restoration of central vision in atrophic age-related macular degeneration. Ophthalmology 127: 1097 – 1104
18. *Palanker D, Vankov A, Huie P et al (2005)* Design of a high-resolution optoelectronic retinal prosthesis. J Neural Eng 2: 105 – 120
19. *Wang L, Mathieson K, Kamins TI et al (2012)* Photovoltaic retinal prosthesis: implant fabrication and performance. J Neural Eng 9: 046014
20. *Wong WL, Su X, Li X et al (2014)* Global prevalence of age-related macular degeneration and disease burden projection for 2020 and 2040: a systematic review and meta-analysis. Lancet Glob Health 2: 106 – 116

Notiz: Alle Abbildungen sind von der Website mit freundlicher Genehmigung von Prof. Dr. Palanker runtergeladen. (http://web.stanford.edu/~palanker/lab/retinalpros.html)

Korrespondenzadresse:
Dr. med. E. Vounotrypidis
Universitätsklinikum Ulm
Klinik für Augenheilkunde
Prittwitzstraße 43, 89075 Ulm
Efstathios.Vounotrypidis@uniklinik-ulm.de

DOC
CT_L1 Consilium Therapeuticum
Bionic Eye 2nd Generation: Intraokulare Implantate (Pixium Vision: PRIMA)
Samstag, 19. Juni 2021
9:00 – 12:30 Uhr, Saal: Live Channel 3

NEU
bei HAAG-STREIT
DEUTSCHLAND

» **Präzise und effizient.** Der Eyestar 900 ermöglicht eine präzise Vermessung des Auges inklusive der vorderen und hinteren Hornhautoberfläche. Tränenfilmunabhängig, vollautomatisch und innerhalb von 40 Sekunden. Die IOL Berechnungen erfolgen über die bewährte HAAG-STREIT Plattform direkt am Gerät. «

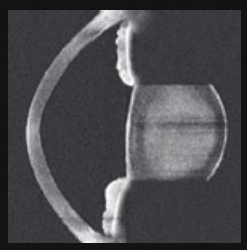

Swiss made

HAAG-STREIT
Eyestar 900

haag-streit.de

HAAG-STREIT
DEUTSCHLAND

CME

Jetzt bestellen unter
info@kaden-verlag.de

Aufgepasst!
CME-Fortbildungen jetzt auch für OC-Abonnenten!

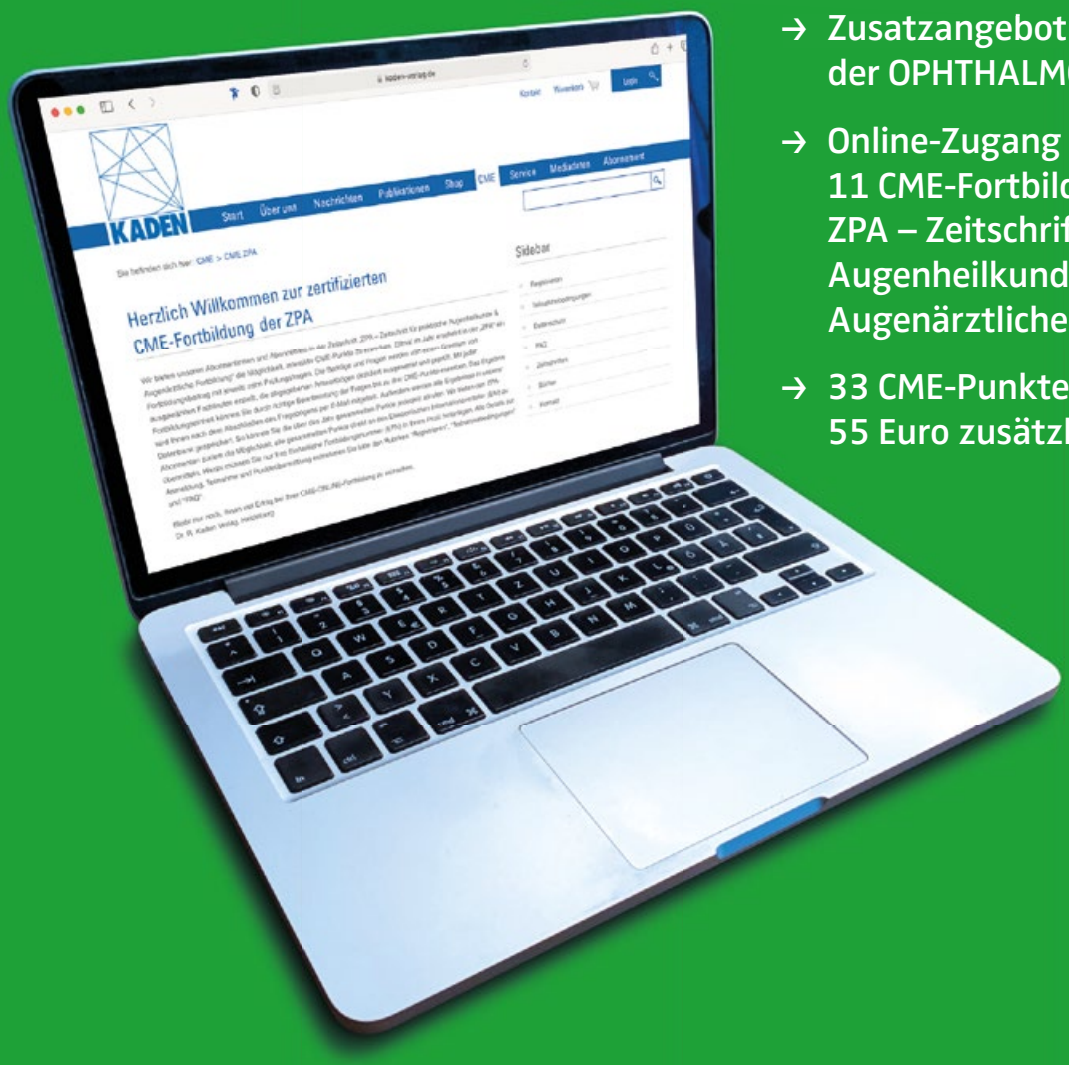

- → Zusatzangebot für Abonnenten der OPHTHALMO-CHIRURGIE
- → Online-Zugang zu den 11 CME-Fortbildungen der ZPA – Zeitschrift für praktische Augenheilkunde & Augenärztliche Fortbildung
- → 33 CME-Punkte sammeln – für nur 55 Euro zusätzlich im Jahr

Nutzen Sie unser digitales Fortbildungsangebot!

KADEN

Suprachoroidale Implantate: Aus der Sackgasse auf die Überholspur?

(Suprachoroidal implants – from a dead end to fast lane?)

Christoph W. Hirneiß
München

→ **Zusammenfassung: Die chirurgische Schaffung einer Kommunikation zwischen der Vorderkammer und dem Suprachoroidalraum ist ein wirksamer Therapieansatz bei einem Glaukom. Der physiologische Druckgradient zwischen beiden Kompartimenten steigt zudem bei steigendem Augeninnendruck. Intensive Forschung seit über 100 Jahren sucht nach einer Lösung, einen solchen Abflussweg langfristig und komplikationsfrei mit einem Implantat offen zu halten. Immer wieder haben fibrotische Fremdkörperreaktionen auf die verwendeten Materialien der Implantate, komplexe chirurgische Verfahren und unerwünschte Spätfolgen in die Sackgasse geführt. Wird es in Zukunft gelingen, aus den daraus gezogenen Lehren in Verbindung mit der Einführung neuer Materialien und verbesserter chirurgischer Technik endlich doch noch auf die Überholspur zu wechseln? Und damit eine neue chirurgische Therapieoption zu den bereits bestehenden MIGS-Verfahren hinzuzufügen? Neuere klinische Studien geben Anlass zur Hoffnung.**

OPHTHALMO-CHIRURGIE 33: 163 – 168 (2021)

→ **Summary: Surgically creating a communication between the anterior chamber and the suprachoroidal space is an effective therapeutic approach for glaucoma. Moreover, the physiological pressure gradient between the two compartments increases as ocular pressure rises as well. Intensive research for more than 100 years has been searching for a solution to keep such an outflow pathway open by an implant for a long time and without complications. Time and again, fibrotic foreign body reactions to the materials used in the implants, complex surgical procedures, and undesirable late effects have led to a dead end. Will the lessons learned, combined with the introduction of new materials and an improved surgical technique, finally allow us to move in to the fast lane in the future? And thus, add a new surgical treatment option to the already existing MIGS procedures? Recent clinical studies give reason for hope.**

OPHTHALMO-CHIRURGIE 33: 163 – 168 (2021)

Einleitung

1905 beschrieb Heine [8] die hohe therapeutische Wirksamkeit der Nutzung des suprachoroidalen Raumes zur chirurgischen Senkung des Augeninnendrucks bei einem Glaukom – als Alternative zur klassischen Route über die Bindehaut. Er postulierte die ab externo geschaffene Zyklodialyse als neuen Ansatz der Abflussverbesserung des Kammerwassers.

Seither sind verschiedene Ansätze in der Sackgasse geendet, eine solche Verbindung langzeitig und kontrolliert mittels eines Implantats offen und damit therapeutisch wirksam zu erhalten. Die Komplexität des chirurgischen Eingriffes durch fibrosierende Fremdkörperreaktionen aufgrund der verwendeten Implantate sowie Langzeitkomplikationen des Eingriffs haben dazu geführt, dass die Verbesserung des suprachoroidalen Abflusses bis heute der pharmakologischen Therapie vorbehalten blieb. Seit der Zulassung von Latanoprost 1996 senken topische Prostaglandine den Augeninnendruck (IOD) über diesen Weg [10]. Gelingt es durch neue, mikroinvasive chirurgische Ansätze (MIGS) und neue, besser verträgliche Materialien den Suprachoroidalraum endlich auch in der augenärztlich-chirurgischen Praxis zu nutzen? Die Lehren aus den Misserfolgen der Vergangenheit könnten den Weg aus der Sackgasse auf die Überholspur weisen.

Physiologische Grundlagen

Der konventionelle (trabekuläre) Kammerwasserabflussweg ist die von der Vorderkammer ausgehende Route über das Trabekelmaschenwerk, den Schlemm'schen Kanal und die Kollektorgefäße zu den episkleralen Venen. Der trabekuläre Abfluss ist druckabhängig, das heißt je höher der Augeninnendruck

desto größer ist der Abfluss. Bereits im späten 19. Jahrhundert, erstmals von Schwalbe [17] beschrieben, ist dieser Abflussweg gut untersucht. Aufgrund zahlreicher chirurgischer Optionen (einschließlich verschiedenen MIGS-Prozeduren) ist er therapeutisch gut nutzbar. Ein vorteilhaftes Sicherheitsprofil, verbunden mit einer moderaten Wirksamkeit hat die Verbesserung des trabekulären Abflusses vor allem in Verbindung mit einer gleichzeitigen Kataraktoperation zu großer Akzeptanz verholfen.

Ein alternativer, erst später [4] beschriebener und nicht trabekulärer Abfluss umfasst den Ziliarmuskel, den supraziliaren und den suprachoroidalen Raum. Der Abfluss kann über zwei Wege erfolgen: Einen uveoskleralen Weg, bei dem das Kammerwasser über die Sklera abfließt, um von den orbitalen Gefäßen resorbiert zu werden, und einen uveovortexalen Weg, bei dem das Kammerwasser über die Aderhaut und durch deren Vortexvenen drainiert wird. Unter physiologischen Bedingungen ist der nicht trabekuläre Abfluss druckunabhängig. Als dritten möglichen Weg haben einige Studien die Drainage in Lymphgefäße vorgeschlagen. Der sogenannte „uveolymphatische" Weg befindet sich im Ziliarkörper [21], die (patho-)physiologische Bedeutung ist allerdings unklar.

Unter Normalbedingungen besteht zwischen der Vorderkammer und dem Suprachoroidalraum ein Druckgradient von 3–4 mmHg. Durch Eröffnen des suprachoroidalen Raums, beispielweise durch ein Implantat, kann der eigentlich druckunabhägige, nicht trabekuläre Abfluss, druckabhängig werden, und der Kammerwasserabfluss steigt parallel zum Augeninnendruck in der Vorderkammer [2]. Ein punktförmiger Zugang zum Suprachoroidalraum macht zirka 1 cm^2 Resorptionsfläche zugänglich [15] – im Vergleich zu einer Intervention am Trabekelmaschenwerk also tatsächlich eine Drainage „Überholspur". Allerdings hat es sich bislang als schwierig erwiesen, die Verbindung zwischen der Vorderkammer und dem Suprachoroidalraum mit einem Implantat langfristig und komplikationsarm offen zu halten.

Solx Goldshunt: Biokompatibilität und Biointegration des Implantats sind für Langzeitwirksamkeit entscheidend

In der Annahme, dass reines Gold als inertes Metall keine Fremdkörperreaktion verursachen würde, brachte die amerikanische Firma Solx Inc. 2005 ein 5,2 mm langes, 3,2 mm breites Implantat aus dem Edelmetall Gold auf den Markt.

Der Solx Goldshunt wurde ab externo durch eine Sklerainzision zwischen Sklera und Aderhaut in die Vorderkammer vorgeschoben, wo das Kammerwasser durch die 2,4 mm hohe fenestrierte Stirnseite des Implantats in deren Innenraum gelangen und von hier in den Suprachoroidalraum abgeleitet wurde. Ein Sickerkissen entstand hierbei nicht.

Einige Ergebnisse – einschließlich Langzeitstudien – waren zunächst vielversprechend: Skaat et al. publizierten 2016 [18] die Resultate einer prospektiven, randomisierten, fünfjährigen Langzeitstudie, welche zwei Versionen des Solx Implantats (den 24 mm und den 48 mm Gold-Shunt) mit dem Ahmed

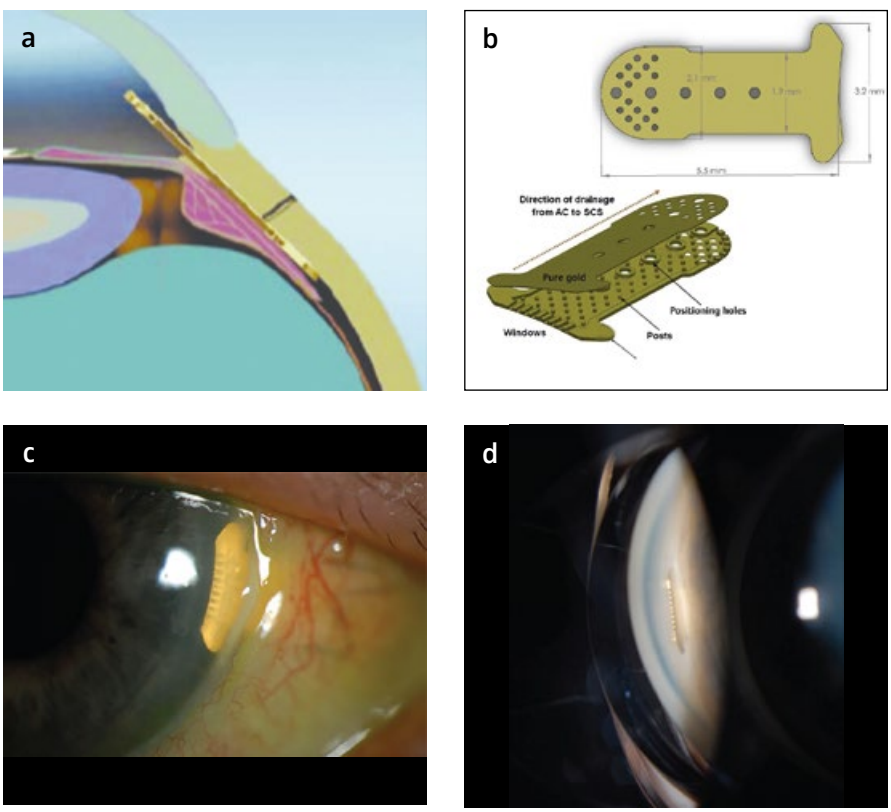

Abbildung 1: a) Lage des Goldshunts im Schnitt. b) Aufbau und Proportionen. c) Sichtbarer Anteil des Implantas in der Vorderkammer. d) Gonioskopischer Aufblick auf die Abflussostien

Ventil verglich. Die IOD-Senkung in den drei Gruppen betrug nach 5 Jahren 30,7, 44,9 und 48,3 %. Allerdings erhielten die Patienten in allen drei Gruppen weiterhin lokal IOD-senkende Therapie. Leider konnten diese Ergebnisse von anderen Gruppen nicht bestätigt werden. Hueber et al. beschrieben 2013 [9] retrospektiv extrem hohe Versagerraten: Über drei Viertel der Patienten benötigten zusätzliche Eingriffe infolge eines unkontrollierten Druckes oder Nebenwirkungen. Histologische Analysen der explantierten Solx Shunts zeigten eine fibrotische Einkapselung des Implantats infolge einer Fremdkörperreaktion.

Als Folge davon verschwand der Solx Shunt vom Markt, hat aber die Wichtigkeit von Biokompatibilität und Biointegration des Materials bei suprachoroidalen Implantaten aufgezeigt.

STARflo Implantat: Die Erfolgschancen des Eingriffs sind abhängig vom Operateur

Seit 2012 ist das STARflo Implantat (iStar Medical) in Europa CE zertifiziert. Ähnlich wie der Solx Shunt wird dieses mikroporöse, 275 µm dicke Implantat durch einen Ab-externo-Eingriff zwischen Sklera und Aderhaut platziert und der Implantatkopf über einen Schnitt in der Vorderkammer positioniert. Das Kammerwasser sickert durch die 5 mm breite Stirnseite in die Schwammstruktur des Implantates ein und wird über 8 mm in den Suprachoroidalraum geleitet. Im Unterschied zum rigiden Solx Shunt ist das STARflo Implantat ein hochflexibles, weiches Kontinuum (das so genannte STAR-Material) aus Silikon und besteht aus verbundenen Hohlkugeln mit einem Innendurchmesser von 27 µm. Im Tierversuch konnte nachgewiesen werden, dass der Kammerwasserfluss über die Zeit erhalten bleibt [7] .

Nach der CE-Zulassung veröffentlichten König und Hirneiß 2017 [12] die Resultate einer Fallserie von 9 Patienten: Nach 6 Monaten reduzierte sich der Augeninnendruck von 29,1 auf 16,1 mmHg. Gleichzeitig konnte die Medikation von durchschnittlich 2,7 Substanzen bei den Patienten auf 2 Medikamente reduziert werden. Fili et al. [3] kamen 12 Monate nach Implantation des STARflo zu vergleichbaren Resultaten. Nach 2 Jahren allerdings zeigte sich eine heterogene und weniger befriedigende Situation: 45 % der behandelten Augen benötigten einen weiteren Eingriff.

Bei der Interpretation der Daten muss berücksichtigt werden, dass im Rahmen dieser (großen) Implantatchirurgie überwiegend Patienten mit komplexer Ausgangssituation und refraktärem Glaukom eingeschlossen wurden. Zudem ist der Eingriff selbst von nicht zu unterschätzender Komplexität und ein wichtiger Teil von multiplen Faktoren, die den therapeutischen Erflog des STARflo Implantats determinieren. Um die Erfolgschancen des Implantats weniger stark von den Fähigkeiten des Operateurs abhängig zu machen, wurde das Produkt vom Hersteller zum MINIject – einem Ab-interno-MIGS-Verfahren – weiterentwickelt (siehe weiter unten).

CyPass Implantat: Implantationsfehler können schwerwiegende Langzeitkomplikationen haben

Der CyPass, ein 6,35 mm langer MicroShunt der Firma Alcon, kam 2009 mit der CE-Zulassung in Europa als erstes Ab-interno-Suprachoroidalimplantat auf den Markt. Der leicht gebogene und fenestrierte Stent besteht aus Polyimid, einem besonders resistenten organischen Polymer, und hat einen Innendurchmesser von 0,30 mm. Durch die proximale Öffnung fließt das Kammerwasser durch den Shunt in den Supraziliarraum, wobei

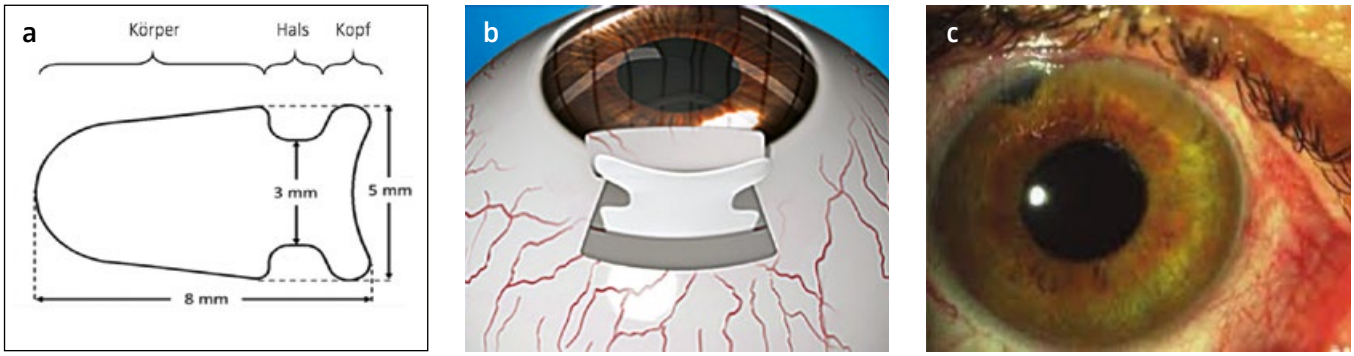

Abbildung 2: a) Aufbau und Proportionen des STARflo Implantats. b) Zugang mit Skleradecken und Positionierung im suprachoroidalen Raum. c) Intrakameraler Anteil (Kopf) im nasal oberen Bereich

die Öffnungen entlang des Stents zusätzlichen Ausfluss gewährleisten.

Im Unterschied zu den oben beschriebenen Verfahren wird der CyPass ab interno appliziert: Durch eine kleine korneale Inzision wird das Implantat auf einem Führungsdraht durch die Vorderkammer zum Kammerwinkel geführt, und von dort unter gonioskopischer Kontrolle zwischen dem Skleralsporn und der Iriswurzel in den Supraziliarraum vorgeschoben. Die korrekte Implantationstiefe ist erreicht, wenn nur noch der letzte der drei Retentionsringe am Implantat in der Vorderkammer sichtbar ist.

Garcia-Feijoo et al. [5] veröffentlichten 2018 die 2-Jahresergebnisse von 65 Augen mit primärem Offenwinkelglaukom: Ein initialer Augeninnendruck von 24,5 mmHg (baseline, n = 65) konnte nach 2 Jahren auf 16,8 mmHg (n = 32) reduziert werden. Bei 12 Augen war ein erneuter Eingriff notwendig. Die Medikation konnte von 2,2 +/- 1,1 vor der Studie auf 1,5 + 1,2 Substanzen reduziert werden.

Im Unterschied zur europäischen „stand alone"-Anwendung des CyPass untersuchte die amerikanische Zulassungsstudie das Implantat in Kombination mit einer Kataraktoperation und verglich die IOD-senkende Wirkung mit einer alleinigen Kataraktoperation. Nach zwei Jahren ergaben sich in der Untersuchung von Vold et al. [19] bei 505 randomisierten Patienten mit einem vergleichbaren Ausgangsdruck von 24,5 und 24,4 mmHg eine IOD-Senkung von 20 % bei 60 % der Patienten aus der Kontrollgruppe und bei 77 % in der CyPass-Gruppe – bei einer gleichzeitigen Reduktion der Medikation von 59 % (Kontrollgruppe) bzw. von 85 % (CyPass). Eine erneute Operation war in beiden Gruppen bei etwa 5 % der Patienten notwendig, ohne wesentliche Komplikationen durch das Implantat. Auch nach fünf Jahren [16] war sowohl die Augeninnendrucksenkung als auch die Reduktion der Medikation überzeugend: Allerdings zeigte sich, dass bei einigen Patienten die korneale Endothelzelldichte signifikant abgenommen hatte. Grund hierfür war eine unzureichend tiefe Implantation des CyPass, wodurch das Implantat stärker in die Vorderkammer ragte. Wahrscheinlich durch einen mechanischen Kontakt des harten Materials mit der Rückfläche der Hornhaut kam es über die Jahre zu einer progressiven Abnahme der Endothelzellen [13].

Der Hersteller des Cypass entschied 2018, den Stent aus Sicherheitsgründen vom Markt zu nehmen. Eine damals angekündigte mögliche Wiedereinführung des CyPass mit entsprechenden begleitenden Sicherheitshinweisen steht noch aus. Falsch implantierte CyPass-MicroShunts, die zu wenig tief implantiert wurden, können, wenn es zu einer nachgewiesenen Abnahme der Endothelzellen kommt, in einem kleinen Eingriff gekürzt werden.



© Alcon

Abbildung 3: a) Position des Cypass. b) Struktureller Aufbau des Cypass

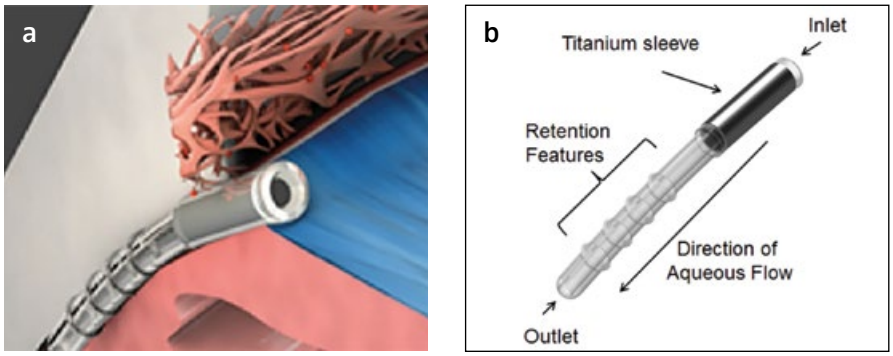

© Glaukos

Abbildung 4: a) Position des iStent Supra. b) Struktureller Aufbau des iStent Supra

iStent Supra: FDA-Studie abgeschlossen

Der iStent Supra (Glaukos) ist ein 4 mm langer Mikrostent aus Heparin-beschichtetem Polyethersulfon mit einem Innendurchmesser von 0,165 mm. Luminal ist der Stent zusätzlich von einer Titanhülse umschlossen. Seit 2010 ist der iStent Supra in Europa für die operative Glaukomtherapie zugelassen (CE zertifiziert). Wie der CyPass wird der iStent Supra ab interno durch eine 1,0 mm korneale Inzision auf einem Injektor durch die Vorderkammer bis zur Iriswurzel und dann in den Suprachoroidalraum eingebracht, sodass das proximale Lumen auf die Höhe des Skleralsporns zu liegen kommt.

Bislang liegen für den iStent Supra nur wenige publizierte Daten vor. Während des ESCRS-Kongresses 2013 präsentierten Jünemann et al. [11] Ergebnisse von 73 Patienten, die einen iStent Supra implantiert bekamen. Die Patienten hatten einen Ausgangsaugeninnendruck von 24,8 + 1,7 mmHg nach Absetzten und Washout der Medikation. 98 % der 42 Patienten, deren Daten ausgewertet werden konnten, erreichten eine mindestens 20 %ige IOD-Senkung nach 1 Jahr, dies aber in Kombination mit einer postoperativen Travoprost-Medikation. Myers et al. [14] berichten von 70 Patienten mit einem medikamentös refraktären Glaukom, bei denen eine gute IOD-Kontrolle über 4 Jahre mit der Kombination aus einem iStent Supra und 2 trabekulären iStents bei guter Verträglichkeit erreicht werden konnte.

Die 2-jährige US-Zulassungsstudie der FDA mit 1 200 randomisierten Patienten verglich den iStent Supra in Kombination mit einer Kataraktoperation mit einer alleinigen Kataraktoperation mit einer mindestens 20 %igen Augeninnendrucksenkung als primären Endpunkt (NCT01461278). Nachdem die Studie im Dezember 2020 abgeschlossen wurde, dürfte noch in diesem Jahr mit Resultaten zu rechnen sein.

MINIject: CE-Zulassung noch in diesem Jahr?

Der MINIject ist ein 5,0 mm langes Implantat aus dem gleichen flexiblen Material wie das große STARflo, ein schwammartiges Netzwerk von verbundenen Silikonhohlkugeln mit einem Innendurchmesser von 27 µm. In präklinischen histologischen Analysen [7] konnte gezeigt werden, dass das Implantat innerhalb von 6 Monaten epithelialisiert wird, wodurch eine fibrotische Fremdkörperreaktion verhindert werden könnte. Gleichzeitig bleibt der Fluss durch das Implantat (vermutlich parazellulär) langzeitig erhalten. Das weiche Material bedingt eine vom CyPass und iStent Supra abweichende chirurgische Technik, da der MINIject nicht genügend Widerstand besitzt, um damit einen Zugang zum Suprachoroidalraum zu öffnen. Dementsprechend wird das Implantat (Querschnitt 1,0 x 0,6 mm) in einem transparenten Mikrotrokar geliefert. Mit diesem wird das Implantat nach einer Kornealinzision zur Iriswurzel geführt, der Suprachoroidalraum eröffnet und das Implantat positioniert. Wenn sich die Markierung auf dem Implantat auf der Höhe des Ziliarsporns befindet, wird der Mikrotrokar zurückgezogen und das Implantat dadurch freigesetzt.

Denis et al. [1] publizierten 2020 2-Jahresergebnisse der „STAR 1"-Studie von 25 Patienten mit medikamentös nicht kontrollierbarem Glaukom (Augeninndruck 23,2 ± 2,9 mmHg unter 2,0 ± 1,1 Medikationen). Durch die MINIject Implantation konnte der Augeninnendruck um 40,7 % gesenkt auf 13,8 ± 3,5 mmHg und eine Halbierung der Medikation (1,0 ± 1,3 Substanzen bei allen Patienten) erreicht werden. Die Hälfte der Patienten kam ohne lokale Medikation aus. Bei einem allgemein guten Sicherheitsprofil trat auch bei der Endothelzelldichte kein relevantes Problem auf: Diese nahm minimal um 5 % von 2 411 Zellen/mm^2 (n = 26) auf 2 341 Zellen/mm^2 (n = 21) nach 24 Monaten ab; bei keinem Patienten nahm die Endothelzelldichte um mehr als 30 % ab.

Ein ähnliches Wirksamkeits- und Sicherheitsprofil ergab sich bei einer Untersuchung von García Feijoó et al. [6] in der europäischen Multicenterstudie „STAR 2", für die während des Kongresses der „American Glaucoma Society" 2021 [20] die 1-Jahresergebnisse präsentiert wurden: Bei den Patienten kam es zu einer Reduktion des Augeninnendrucks um 38 % auf 15,1 mmHg bei Halbierung der Medikation. Diese Studie, an der auch vier Zentren in Deutschland teilnahmen, lieferte überdies wichtige Hinweise zum Design des Applikationssystems, welches zwischenzeitig weiterentwickelt und verbessert wurde. Für 2021 ist die Zulassung nach der neuen „Medical Device Regulation"-Richtlinie eingereicht.



© iStar Medical

Abbildung 5 a: Position des MINIject

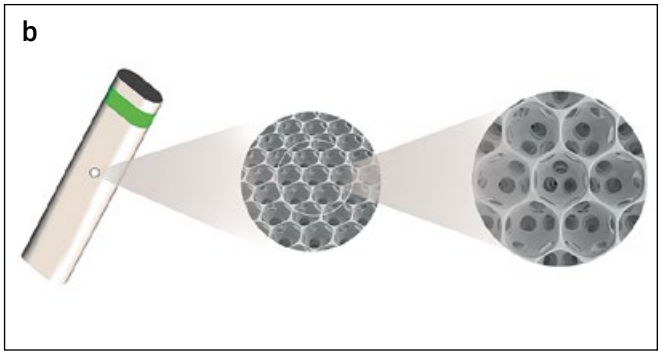

Abbildung 5 b: Feinstruktur des neuartigen STARflo Materials aus Silikonhohlkugeln

Ausblick

Nach mehr als einem Jahrhundert Forschung und lehrreichen „Sackgassen" kündigen sich dieses Jahr interessante Innovationen an, welche den suprachoriodalen Abflussweg nicht nur medikamentös, sondern auch chirurgisch therapeutisch nutzbar machen. Neuere Materialien mit verbesserter Biokompatibilität können das Potential haben, Funktionsverluste der Implantate durch fibrosierende Prozesse zu minimieren. Fortschritte in der chirurgischen Technik führten zur Etablierung von Ab-interno-Eingriffen unter gonioskopischer Kontrolle, wovon auch neuere suprachoridale Implantationstechniken profitieren werden.

Solche Verfahren verstehen sich als Ergänzung und Alternative zu bestehenden trabekulären, subkonjunktivalen und auf den Ziliarkörper ausgerichteten Eingriffen. Dadurch wird eine patientenzentrierte, individualisierte Glaukomchirurgie noch besser möglich. Die Kombination einer starken IOD-senkenden Wirkung über den suprachoroidalen Raum und einem guten Sicherheitsprofil neuerer Implantate könnte diese Therapieoption stärker in das Blickfeld rücken. Zudem verbauen Implantate, die den suprachoroidalen Weg adressieren, nicht den Weg für eine spätere Trabekulektomie, einen trabekulären Bypass-Stent oder einen Trabekulotomie. In der kombinierten Anwendung mit trabekulären MIGS ermöglichen sie selbst für Patienten mit therapierefraktärem Glaukom neue Hoffnung.

Literatur

1. *Denis P, Hirneiß C, Durr GM et al (2020)* Two-year outcomes of the MINIject drainage system for uncontrolled glaucoma from the STAR-I first-inhuman trial. Br J Ophthalmol doi: 10.1136/bjophthalmol-2020-316888
2. *Emi K, Pederson JE, Toris CB (1989)* Hydrostatic pressure of the suprachoroidal space. Invest Ophthalmol Vis Sci 30: 233 – 238
3. *Fili S, Janou L, Vastardis I et al (2019)* The STARfl glaucoma implant: a single-centre experience at 24 months. Graefes Arch Clin Exp Ophthalmol 257: 2699 – 2706
4. *Fine BS (1964)* Observations on the drainage angle in man and rhesus monky: A concept of the pathogenesis of chronic simple glaucoma. A light and electron microscopy study. Invest Ophthalmol 3: 609 – 646
5. *Garcia-Feijoo J, Höh H, Uzunov J et al (2018)* Supraciliary microstent in refractory open-angle glaucoma: Two-year outcomes from the DUETTE trial. J Ocul Pharmacol Ther 34: 538 – 542
6. *Garcia-Feijoó J, Denis P, Hirneiß C et al (2020)* A European study of the performance and safety of MINIject in patients with medically uncontrolled open-angle glaucoma (STAR-II) J Glaucoma 29: 864 – 871
7. *Grierson I, Minckler D, Rippy MK et al (2020)* A novel suprachoroidal microinvasive glaucoma implant: in vivo biocompatibility and biointegration. BMC Biomedical Engineering 2: 10
8. *Heine L (1905)* Die Cyclodialyse, eine neue Glaukomoperation. Med Wochenschr 31: 824 – 826
9. *Hueber A, Roters S, Jordan JF et al (2013)* Retrospective analysis of the success and safety of Gold Micro Shunt implantation in glaucoma. BMC Ophthalmol 13: 35
10. *Johnson M (2017)* Unconventional aqueous humor outflow: A review. Exp Eye Res 158: 94–111
11. *Jünemann A (2013)* Twelve-month outcomes following ab interno implantation of suprachoroidal stent and postoperative administration of travoprost to treat open angle glaucoma. Amsterdam Presentation available from: http://escrs.org/amsterdam2013
12. *König S, Hirneiß CW (2018)* STARflo – ein suprachoroidales Drainageimplantat in der Glaukomchirurgie. Ophthalmologe 115: 670 – 675
13. *Lass JH, Benetz BA, He J et al (2019)* Corneal endothelial cell loss and morphometric changes 5 years after phacoemulsification with or without CyPass Micro-Stent. Am J Ophthalmol 208: 211 – 218
14. *Myers JS, Masood I, Hornbeak DM et al (2018)* Prospective evaluation of two iStent® Trabecular Stents, One iStent Supra® Suprachoroidal Stent, and postoperative prostaglandin in refractory glaucoma: 4-year outcomes. Adv Ther 35: 395 – 407
15. *Patel SR, Lin ASP, Edelhauser HF et al (2011)* Suprachoroidal drug delivery to the back of the eye using hollow microneedles. Pharm Res: 166 – 176
16. *Reiss G, Clifford B, Vold S et al (2019)* Safety and effectiveness of CyPass Supraciliary Micro-Stent in primary open-angle glaucoma: 5-Year results from the COMPASS XT study. Am J Ophthalmol 208: 219 – 225
17. *Schwalbe G (1870)* Untersuchen über die Lymphbahnen des Auges und ihre Begrenzungen. Arch Mikrosk Anat 6: 261 – 362
18. *Skaat A, Sagiv O, Kinori M et al (2016)* Gold micro-shunt implants versus ahmed glaucoma valve: Long-term outcomes of a prospective randomized clinical trial. J Glaucoma 25: 155 – 161
19. *Vold S, Ahmed IIK, Craven ER et al (2016)* Two-year COMPASS trial results: Supraciliary microstenting with phacoemulsification in patients with open-angle glaucoma and cataracts. Ophthalmology 123: 2103 – 2012
20. *Vold S et al (2021)* A european study of the efficacy and safety of a supraciliary glaucoma drainage device in patients with open angle glaucoma. AGS 2021 Identification of lymphatics in the ciliary body of the human eye: a novel „uveolymphatic" outflow pathway. Exp Eye Res 89: 810 – 819

Korrespondenzadresse:
Prof. Dr. med. Christoph W. Hirneiß
Augenklinik und Poliklinik des
Klinikums der Universität München
Mathildenstraße 8, 80336 München
Christoph.Hirneiss@med.uni-muenchen.de

H_L13 Glaukom I
Suprachoroidale Implantate – aus der Sackgasse auf die Überholspur?
Samstag, 19. Juni 2021
14:25 – 14:30 Uhr, Saal: Live Channel 2

Was gibt es Neues zum pachychoroidalen Krankheitsspektrum?

Alaa Din Abdin[1], Shady Suffo[1], Fabian N. Fries[1], Hakan Kaymak[2], Berthold Seitz[1]
Homburg/Saar, Düsseldorf

→ **Zusammenfassung: Die pachychoroidalen Erkrankungen sind alle durch eine Verdickung der Aderhaut (>300 µm) gekennzeichnet. Die Gruppe umfasst verschiedene Erkrankungen wie die pachychoroidale Pigmentepitheliopathie (PPE), Chorioretinopathia centralis serosa (CCS), pachychoroidale Neovaskulopathie (PNV), polypoidale choroidale Vaskulopathie (PCV) sowie die aneurysmatische choroidale Neovaskularisation Typ-1 (ACNV-1). Diese wurden als unabhängige Krankheitsentitäten angesehen, lassen sich aber als vier Formen einer einzigen Krankheitsfamilie – der „pachychoroidalen Makulaerkrankung" – klassifizieren.**

OPHTHALMO-CHIRURGIE 33: 169 – 172 (2021)

→ **Summary: The pachychoroidal diseases are all characterized by a thickening of the choroid (>300 µm). The group includes several diseases such as pachychoroidal pigment epitheliopathy (PPE), chorioretinopathy centralis serosa (CCS), pachychoroidal neovasculopathy (PNV), and polypoidal choroidal vasculopathy (PCV)/aneurysmal choroidal neovascularisation type-1 (ACNV-1). These are considered independent disease entities, but can be classified as four forms of a single disease family, „pachychoroid macular disease".**

OPHTHALMO-CHIRURGIE 33: 169 – 172 (2021)

→ Über pachychoroidale Erkrankungen wurde erstmals im Jahr 2013 diskutiert [16]. Dabei handelt es sich um eine Gruppe von Erkrankungen, die durch eine pathologische Aderhautverdickung gekennzeichnet ist. Zu den pachychoroidalen Erkrankungen werden die pachychoroidale Pigmentepitheliopathie (PPE) als frühe Form, die chronische Chorioretinopathia centralis serosa (CCS) mit pachychoroidaler Ausprägung, die pachychoroidale Neovaskulopathie (PNV) mit häufig „subklinischen" Neovaskularisationen und die aneurysmatische choroidale Neovaskularisation Typ-1 (ACNV-1) mit aneurymatischen Gefäßbögen gezählt. Die ACNV-1 kann auch in einer alternativen Ausprägung mit polypenartigen Aussackungen auftreten und wird dann als polypoidale choroidale Vaskulopathie (PCV) bezeichnet.

Weitere Erkrankungen des pachychoroidalen Formenkreises sind die Fokale choroidale Exkavation (FCE) mit typischen lokalen Exkavationen auf der Aderhautseite und das peripapilläre pachychoroidale Syndrom (PPS), bei dem – als Sonderfall – die pathologische Aderhautverdickung primär im Bereich des Sehnervs auftritt. Tabelle 1 beschreibt die Einteilung der Erkrankungen des pachychoroidalen Formenkreises aufgrund anatomischer, funktioneller und pathophysiologischer Merkmale [2, 4, 13, 15].

[1] Universitätsklinikum des Saarlandes UKS, Homburg/Saar
[2] Makula-Netzhaut-Zentrum, Düsseldorf-Oberkassel

Methoden und Diagnostik

Das diagnostische Hauptkennzeichen der pachychoroidalen Erkrankung ist die Aderhautverdickung. Laut aktueller Literatur gibt es keinen definitiven quantitativen Schwellenwert, um ein Auge als Auge mit verdickter Aderhaut zu definieren. Viele Studien sehen jedoch bei Kaukasiern eine subfoveale Aderhautdicke > 300 µm als pathologisch an.

Zur sicheren Feststellung der Aderhautdicke wird die optische Kohärenztomografie (OCT) eingesetzt. Eine gute choroidale Bildgebung auf Basis der OCT-Technologie erlaubt das „Enhanced Depth Imaging" (EDI-OCT) in der heute Standard gewordenen Technologie der „Spectral-Domain-Optische Kohärenztomografie" (SD-OCT) [14]. Bei pachychoroidaler Aderhaut können im OCT-Bild außerdem Aderhautgefäße mit vergrößertem Durchmesser, sogenannte „pachyvessels" (Pachy-Gefäße), mit größerem hyporeflektivem Lumen beobachtet werden [2, 17].

Für die weitere Diagnostik sollte die OCT mit Angiografie-Erweiterung (OCT-A) eingesetzt werden [1]. Generell sind moderne OCT-A-Geräte gut in der Lage, sogenannte „subklinische" („quiescent" oder „silent") choroidale Neovaskularisationen (CNV) anzuzeigen. Für die ergänzende Diagnose ist die Indocyaningrün-Angiografie (ICGA) der normalen Fluoreszein-Angiografie (FFA) überlegen. Die IGCA kann Details der Aderhautvenen unter dem retinalen Pigmentepithel (RPE) und dem choroidalen Blutfluss darstellen.

Pathogenese

Die Diagnose der Pachychoroidea muss sich immer auf den Ausschluss sekundärer Ursachen der choroidalen Verdickung – insbesondere entzündlicher oder maligner Erkrankungen – stützen [15].

Die Genese der pachychoroidalen Erkrankungen ist bislang noch unbekannt. Es wird aber vermutet, dass mehrere der nachfolgenden aufgeführten Faktoren diese Erkrankungen verursachen oder begünstigen [2]:

→ Gefäßveränderungen wie arteriosklerotische Veränderungen
→ innerchoroidale Ischämie
→ erhöhte Sklerarigidität
→ anomaler Steroidstoffwechsel als früher Faktor
→ Stimulation von Mineralokortikoidrezeptoren in der Aderhaut
→ Umweltfaktoren
→ genetische Prädisposition

Pachychoroidale Makulaerkrankung

Pachychoroidale Pigmentepitheliopathie

Die pachychoroidale Pigmentepitheliopathie (PPE) wurde im Jahr 2013 von Warrow et al. beschrieben [16]. Darin weist der Autor auf RPE-Veränderungen hin, die eine „forme fruste" als Vorläufer der CCS darstellen. Charakteristische Befunde der PPE sind eine reduzierte Fundusmosaikbildung, RPE-Anomalien einschließlich kleiner persistierender Epitheldefekte (PED) der Hornhaut, das Fehlen subretinaler Flüssigkeit und Drusen (Abbildung 1a).

Da die Patienten häufig asymptomatisch sind, kann die PPE als „stumme" Krankheit betrachtet werden. Sie kann oft in dem Partnerauge von Patienten mit unilateraler akuter CCS beobachtet werden. PPE-Patienten benötigen keine Behandlung, sollten aber zumindest in kurzen, regelmäßigen Abständen kontrolliert werden [16].

Chorioretinopathia centralis serosa

Diese chorioretinale Erkrankung ist durch eine seröse Ablösung der neurosensorischen Netzhaut gekennzeichnet, die häufig im Bereich der Makula auftritt [9]. Typische Symptome sind Metamorphopsie, Mikropsie, Dyschromatopsie, relative Skotome und eine reduzierte Kontrastempfindlichkeit. Die CCS kann in einer akuten oder einer chronischen Form auftreten. Bei 30 – 50 % der Patienten entwickelt sich eine akute CCS zu

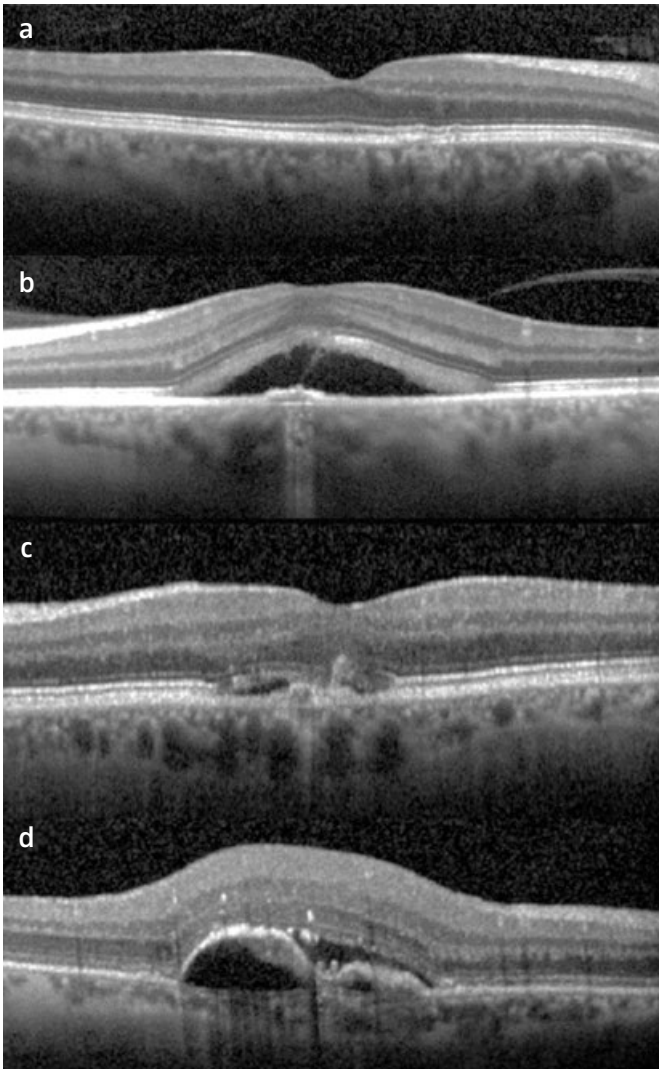

Abbildung 1: Pachychoroidale Makulaerkrankung.
Die Optische-Kohärenztomografie-Bildgebung zeigt:
a) Pachychoroidale Pigmentepitheliopathie: Zunahme der Aderhautdicke im Bereich der Makula mit einer retinalen Pigmentepithelhyperplasie ohne subretinale Flüssigkeit
b) Chronische Chorioretinopathia centralis serosa: Zunahme der Aderhautdicke mit subretinaler Flüssigkeit
c) Pachychoroidale Neovaskulopathie: eine flache, unregelmäßige Trennung des retinalen Pigmentepithels von der Bruch'schen Membran, als „double layer"-Zeichen bezeichnet, mit fokaler Verdickung der Aderhaut
d) Aneurysmatische choroidale Neovaskularisation Typ-1 (ACNV-1): multiple unregelmäßige Pigmentepithelabhebungen mit subretinaler Flüssigkeit und verdickter Aderhaut

einer chronischen Form mit Defekten des RPE. Häufig gehen diese mit einer variablen Photorezeptordegeneration einher (Abbildung 1b) [9].
Gemäß der Literatur liegt die Rate der Spontanremissionen von subretinaler Flüssigkeit (SRF) in akuten Fällen bei bis zu 68 % innerhalb von 4 Monaten und bei bis zu 84 % innerhalb von 6 Monaten nach der Erstdiagnose. Ist die SRF hingegen länger als 4 Monate vorhanden, ohne dass es Anzeichen einer spontanen Remission gibt, werden weitere Behandlungen wie die Laserkoagulation für extrafoveale Quellpunkte, die photodynamische Therapie (PDT) mit halber Dosis oder die unterschwellige Lasertherapie empfohlen [7, 8].

Pachychoroidale Neovaskulopathie

Die pachychoroidale Neovaskulopathie (PNV) tritt bei der Entwicklung einer Typ-1-CNV sekundär zu akuter CCS und etwas häufiger bei Patienten mit chronischer CCS oder PPE auf. Dies wurde von Pang et al. bereits im Jahr 2015 beschrieben [11].
Die PNV scheint eher gutartig zu sein, ist wenig exsudativ und kann in einer „subklinischen" Ausprägung daher oft falsch diagnostiziert werden (Abbildung 1c). Deshalb sollte bei der Visualisierung der PNV eine Untersuchung mittels OCT-A erfolgen. Eine aktive exsudative PNV sollte mit der intravitrealen Gabe eines VEGF-Inhibitors behandelt werden [11].

Aneurysmatische choroidale Neovaskularisation Typ-1

Die aktuelle Entwicklung der multimodalen Bildgebung zeigt, dass es sich bei der PCV tatsächlich um eine Variante der Typ-1-CNV handelt, da sowohl die Gefäßerweiterungen als auch ihr Gefäßnetzwerk im Sub-RPE-Raum liegen [5]. Klinisch sind rötlich-orangene Knötchen erkennbar, die sich häufig peripapillär oder in der Makula, seltener in der Peripherie finden. In einigen Fällen verursachen sie auch eine bullöse Netzhautablösung oder Glaskörperblutungen. Die OCT-Bildgebung zeigt multiple unregelmäßige PED und eine verdickte Aderhaut (Abbildung 1d). Die FFA zeigt eine lokalisierte Hyperfluoreszenz. Die Polypen lassen sich mit der ICGA leicht als frühe Quellpunkte intensiver Hyperfluoreszenz identifizieren.
Eine Anti-VEGF-Therapie sollte in der Regel durchgeführt werden. Die PDT hat sich als eine wichtige therapeutische Möglichkeit für die ACNV-1 etabliert. Eine Kombination von Anti-VEGF und PDT ist ebenfalls möglich und ist einer alleinigen Anti-VEGF-Behandlung überlegen [6, 10].

Fokale choroidale Exkavation

Die fokale choroidale Exkavation (FCE) ist eine lokalisierte choroidale Exkavation ohne Nachweis eines posterioren Staphyloms oder einer skleralen Ektasie. FCE wird meist in der 4. bis 5. Lebensdekade diagnostiziert. Die meisten beschriebenen Fälle weisen eine mäßige Kurzsichtigkeit auf. Bei der FCE kann sich eine CNV vom Typ-1 oder Typ-2 entwickeln [3].

Peripapilläres Pachychoroid-Syndrom

Das peripapilläre Pachychoroid-Syndrom (PPS) wurde kürzlich von Phasukkijwatana et al. beschrieben. Die maximale Aderhautdicke tritt nicht subfoveal, sondern in der Nähe des Sehnervs auf. In den meisten Fällen wurden Aderhautfalten, Achsenlängen < 23 mm und hyperope Refraktionsfehler beschrieben. Das PPS ist derzeit nicht behandelbar [12].

Schlussfolgerungen

Die Aderhautdicke ist ein wichtiger Parameter zu Differenzierung der Netzhauterkrankungen am hinteren Pol. PPE, CCS, PNV und ACNV-1, ehemals als voneinander unabhängige Erkrankungen angesehen, lassen sich ausgesprochen plausibel in vier Stadien einer einzigen pachychoroidalen Makulaerkrankung klassifizieren. Wenn die Aderhaut des Patienten verdickt ist und eine Veränderung des RPE vorliegt, lautet die Diagnose PPE; wenn sie von subretinaler Flüssigkeit begleitet ist, lautet die Diagnose chronische CCS; wenn eine CNV vorliegt, lautet die Diagnose PNV; wenn sie von Aneurysmen begleitet ist, lautet die Diagnose ACNV-1.

Tabelle 1: Klassifikation der pachychoroidalen Erkrankungen

Gruppe	Erkrankung	
A	unkomplizierte Pachychoroidea (UCP)	
B	Pachychoroidale Makulaerkrankung	I. Pachychoroidale Pigmentepitheliopthie (PPE) II. Chorioretinopathia centralis serosa (CCS) III. Pachychoroidale Neovaskulopathie (PNV) IV. Aneurysmatische choroidale Neovaskularisation Typ-1 (ACNV-1)
C	Weitere pachychoroidale Erkrankungen	I. Fokale choroidale Exkavation (FCE) II. Peripapillares pachychoroidales Syndrom (PPS)

Literatur

1. *Azar G, Wolff B, Mauget-Faÿsse M et al (2017)* Pachychoroid neovasculopathy: aspect on optical coherence tomography angiography. Acta Ophthalmol 95: 421 – 427
2. *Cheung CMG, Lee WK, Koizumi H et al (2019)* Pachychoroid disease. Eye 33: 14 – 33
3. *Chung H, Byeon SH, Freund KB (2017)* Focal choroidal excavation and its association with pachychoroid spectrum disorders: a review of the literature and multimodal imaging findings. Retina 37: 199 – 221
4. *Dansingani KK, Balaratnasingam C, Naysan J et al (2016)* En face imaging of pachychoroid spectrum disorders with swept-source optical coherence tomography. Retina 36: 499 – 516
5. *Dansingani KK, Gal-Or O, Sadda SR et al (2018)* Understanding aneurysmal type 1 neovascularization (polypoidal choroidal vasculopathy): a lesson in the taxonomy of 'expanded spectra' – a review. Clin Exp Ophthalmol 46: 189 – 200
6. *Erikitola OC, Crosby-Nwaobi R, Lotery AJ et al (2014)* Photodynamic therapy for central serous chorioretinopathy. Eye 28: 944 – 957
7. *Fujita K, Imamura Y, Shinoda K et al (2015)* One-year outcomes with half-dose verteporfin photodynamic therapy for chronic central serous chorioretinopathy. Ophthalmology 3: 555 – 561
8. *Kaymak H, Funk S, Fricke A et al (2020)* Efficacy of nanosecond laser treatment in central serous chorioretinopathy with and without atrophy of retinal pigment epithelium. Int J Retin Vitr 6: 11
9. *Lange C, Treumer F, Bertram B et al (2019)* Stellungnahme des Berufsverbandes der Augenärzte Deutschlands, der Deutschen Ophthalmologischen Gesellschaft und der Retinologischen Gesellschaft zur Chorioretinopathia centralis serosa (CCS). Ophthalmologe 116: 10 – 20
10. *Padron-Perez N, Arias L, Rubio M et al (2018)* Changes in choroidal thickness after intravitreal injection of anti-vascular endothelial growth factor in pachychoroid neovasculopathy. Invest Ophthalmol Vis Sci 59: 1119 – 1124
11. *Pang CE, Freund KB (2015)* Pachychoroid neovasculopathy. Retina 35: 1 – 9
12. *Phasukkijwatana N, Freund KB, Dolz-Marco R et al (2018)* Peripapillary pachychoroid syndrome. Retina 9: 1652 – 1667
13. *Ruiz-Medrano J, Flores-Moreno I, Peña-García P et al (2014)* Macular choroidal thickness profile in a healthy population measured by swept-source optical coherence tomography. Invest Ophthalmol Vis Sci 55: 3532 – 3542
14. *Spaide RF, Koizumi H, Pozzoni MC (2008)* Enhanced depth imaging spectral-domain optical coherence tomography. Am J Ophthalmol 146: 496 – 500
15. *Siedlecki J, Schworm B, Priglinger SG (2019)* The pachychoroid disease spectrum-and the need for a uniform classification system. Ophthalmol Retina 3: 1013 – 1015
16. *Warrow DJ, Hoang QV, Freund KB (2013)* Pachychoroid pigment epitheliopathy. Retina 33: 1659 – 1672
17. *Yang L, Jonas JB, Wei W (2013)* Choroidal vessel diameter in central serous chorioretinopathy. Acta Ophthalmol 91: 358 – 362

Korrespondenzadresse:

Dr. med. Alaa Din Abdin
Klinik für Augenheilkunde
Universitätsklinikum des Saarlandes UKS
Kirrberger Straße 100
66421 Homburg/Saar
alaadin.abdin@uks.eu

OPHTHALMO CHIRURGIE

ISSN 0936-2517

Herausgeber und Verlag:
Dr. Reinhard Kaden Verlag GmbH & Co. KG
Stresemannstr. 12, 68165 Mannheim
Tel. (0621) 32168900, Fax (0621) 32168929
E-Mail: stoeck@kaden-verlag.de
www.kaden-verlag.de

Schriftleitung:
PD Dr. med Marc Töteberg-Harms (Zürich)

Redaktion:
K. Lorenz-Kaden, M. Stoeck (Mannheim)

Erscheinungsweise: Januar, März, Mai, Juli, September, November

Abonnement: Bestellung beim Verlag

Bezugspreis: Jahresabonnement 94 Euro, für Assistenzärzte in der Weiterbildungszeit bei Vorlage einer Bescheinigung des Arbeitgebers 47 Euro (inklusive 7 % MwSt., zuzüglich Versand). Einzelheft außerhalb des Abonnements 20 Euro (inklusive 7 % MwSt. zuzüglich Porto und Versand). Der Abonnent kann seine Bestellung innerhalb von 10 Tagen schriftlich beim Kaden Verlag GmbH widerrufen. Die Frist ist gewahrt, wenn der Widerruf rechtzeitig abgesandt wird (Datum des Poststempels). Die digitale Ophthalmo-Chirurgie als App ist zusätzlich zum Printabonnement für 12 Euro für 12 Monate erhältlich. Die App alleine für 77,99 Euro. Informationen hierzu unter www.kaden-verlag.de/abonnement/jetzt-abonnieren/

Bezugszeit: Das Abonnement gilt zunächst für ein Jahr. Es verlängert sich um jeweils ein Jahr, wenn die Kündigung nicht bis zum 31.10. in Schrift- oder Textform per E-Mail: info@kaden-verlag.de oder postalisch an die Verlagsadresse Stresemannstr. 12, 68165 Mannheim im Verlag vorliegt. Kündigungen, die nach diesem Tag eingehen, können nicht berücksichtig werden. Kann die Zeitschrift aufgrund Streiks oder höherer Gewalt nicht geliefert werden, so besteht kein Anspruch auf Ersatz.

Anzeigenannahme: Durch den Verlag. Zur Zeit gilt Anzeigenpreisliste Nr. 33. www.kaden-verlag.de → Services → Mediadaten

Copyright: Mit der Annahme eines Manuskriptes erwirbt der Verlag für die Dauer der gesetzlichen Schutzfrist (§ 64 UrhRG) die ausschließlichen Verwertungsrechte im Sinne der §§ 15 ff. des Urheberrechtsgesetzes. Übersetzung, Nachdruck, Vervielfältigung auf fotomechanischem oder ähnlichem Wege, Vortrag, Funk- und Fernsehsendung sowie Speicherung in Datenverarbeitungsanlagen – auch auszugsweise – sind nur mit schriftlicher Zustimmung des Verlages gestattet.

Druck: Dewitz + Brill Druck GmbH
Langlachweg 13, 68229 Mannheim-Friedrichsfeld

Aktuelle Behandlungsstrategien des Retinoblastoms

Stellenwert der lokalen Chemotherapieverfahren

Sabrina Schlüter[1], Mael Lever[1], Norbert Bornfeld[1], Tobias Kiefer[1], Petra Ketteler[2], Klaus A. Metz[3], Sophia Göricke[4], Dietmar Lohmann[5], Dirk Flühs[6], Nikolaos E. Bechrakis[1], Eva Biewald[1]
Essen

→ **Zusammenfassung: Die Therapie des Retinoblastoms erfordert einen multidisziplinären, individualisierten Therapieplan. Je nach Ausprägung und Schweregrad der Erkrankung stehen unterschiedliche lokale und systemische Therapieverfahren zur Auswahl, wobei in den letzten Jahren insbesondere die neueren, lokal applizierten Chemotherapieverfahren einen wichtigen Stellenwert einnehmen. Die sogenannte intraarterielle und intravitreale Chemotherapie wird daher nach einer kurzen Darstellung der etablierten Therapiemethoden ausführlich diskutiert.**

OPHTHALMO-CHIRURGIE 33: 173 – 179 (2021)

→ **Summary: The treatment of retinoblastoma requires a multidisciplinary, individualized therapy plan. Depending on the severity of the disease, different local and systemic therapies are available. In recent years, especially the newer, locally applied chemotherapy methods have gained importance. The so-called intraarterial and intravitreal chemotherapy will therefore be discussed in detail after a brief presentation of the established therapeutic methods.**

OPHTHALMO-CHIRURGIE 33: 173 – 179 (2021)

→ Das Retinoblastom (RB) ist mit einer Inzidenz von 8 000 Neuerkrankungen pro Jahr der häufigste intraokulare Tumor weltweit [7]. In Deutschland liegt die Rate der Neuerkrankungen bei Kindern zwischen 40 und 60 pro Jahr. Leitsymptome sind insbesondere die Leukokorie und der sekundäre Strabismus [20]. Abbildung 1 zeigt ein typisches Foto einer Leukokorie, welche umgehend in einem spezialisierten Zentrum abgeklärt werden sollte.

Molekulargenetische Analyse von RB1 wird allen Patienten mit uni- oder bilateralem Retinoblastom empfohlen

Generell treten die meisten Erkrankungen isoliert auf, dennoch hat etwa die Hälfte der Betroffenen eine erbliche Disposition zum Retinoblastom [15]. Man unterscheidet nach vorliegender Genetik die erbliche und die nicht erbliche Variante. Bei beiden Varianten ist eine Mutation beider Allele des Retinoblastom (RB1)-Gens eine Voraussetzung für die Tumorentstehung. Bei der erblichen Variante liegt eine sogenannte Keimbahnmutation vor. Das bedeutet, dass die Mutation eines Allels des RB1-Gens in allen Körperzellen vorliegt. Eine zweite somatische Mutation bedingt dann die Tumorentwicklung, daher haben diese Patienten häufig eine bilaterale und multifokale Ausprägung. Generell hat diese Patientengruppe im weiteren Verlauf somit auch ein erhöhtes Risiko für die Entwicklung von weiteren Tumoren oder Zweitmalignomen.

Abbildung 1: Typisches Bild einer rechtsseitigen Leukokorie

Universitätsklinikum Essen
[1] Zentrum für Augenheilkunde
[2] Institut für Pathologie und Neuropathologie
[3] Kinderheilkunde III
[4] Institut für diagnostische und interventionelle Radiologie
[5] Institut für Humangenetik
[6] Klinik für Strahlentherapie

Demgegenüber entwickeln die Patienten mit nicht erblichen Retinoblastomen nur einen Tumor, da hier zwei somatische Mutationen beider Allele des RB1-Gens in einer einzelnen Netzhautzelle die Voraussetzung für eine Tumorentwicklung sind [15].
Der Blick auf die genetische Disposition und die Diagnostik ist bei Retinoblastompatienten von enormer Wichtigkeit, da sie sowohl bei der Therapieplanung als auch bei der Festlegung weiterer Kontrollintervalle und der Frage nach einem familiären Vererbungsmodus essentiell sind.

Individualisierte Therapieplanung zwingend erforderlich

Die Behandlung erfordert zwingend einen individuellen Therapieplan, der in einem multidisziplinären Tumorboard bestehend aus Ophthalmologen, Kinderonkologen, Strahlentherapeuten, Neuroradiologen und Humangenetikern erarbeitet wird [5]. Hierbei spielen neben der genetischen Variante der Erkrankung insbesondere auch das Stadium der Erkrankung, welches nach der sogenannten „International Intraocular Retinoblastoma Classification" klassifiziert wird (Tabelle 1), und die Lateralität eine Rolle [26].

Etablierte Therapiemethoden

Enukleation bei fortgeschrittenen unilateralen Befunden

An etablierten Therapiemethoden wäre insbesondere die Enukleation bei fortgeschrittenen, unilateralen Befunden zu nennen. Durch die vollständige Entfernung des Tumors wird gleichzeitig bei den nicht erblichen Retinoblastomen das betroffene Kind von seinem Tumorleiden geheilt, sofern keinerlei histopathologische Risikofaktoren vorliegen und die Tumorzellen das Auge nicht verlassen haben [9]. Abbildung 2 zeigt eine ausgeprägte Leukokorie bei fortgeschrittenem unilateralen Retinoblastom mit zugehörigen MRT-Bild und Makrofoto nach Enukleation.

Lokale destruktive Verfahren bei peripher gelegenen kleineren Tumoren

Kleinere, peripher gelegene Tumoren können meist mit einem lokal destruktiven Verfahren wie einer Laser- oder Kryotherapie behandelt werden. Bei beiden Verfahren ist häufig eine wiederholte Anwendung notwendig, um die Tumore vollständig zu zerstören. Eine weitere lokal destruktive Methode stellt die Brachytherapie dar, welche sich insbesondere für mittelgroße Tumore eignet [23]. Bei korrekter Lage des Applikators wird das Retinoblastom allmählich in inaktives Narbengewebe umgebaut. Radiogene Komplikationen sind dabei abhängig von der Ausdehnung und Lage des zu behandelnden Tumors. Abbildung 3 zeigt den Verlauf eines erfolgreich brachytherapierten, zentral gelegenen Retinoblastoms.

Perkutane Strahlentherapie und systemische Chemotherapie – Stellenwert und unerwünschte Nebenwirkungen

Generell ist das Retinoblastom ein sehr strahlensensibler Tumor, welcher über lange Jahre mit der perkutanen Strahlentherapie („external beam radiation therapy", EBRT) behandelt wurde [29]. Trotz der hohen Tumorkontrollraten und der guten funktionellen Ergebnisse, wurde auf eine EBRT bei Patienten mit erblicher Variante weitgehend verzichtet. Grund hierfür war ein

Tabelle 1: International Intraocular Retinoblastoma Classification (ICRB)

Gruppe A	Kleine intraretinale Tumoren außerhalb der Fovea und der Papille: → Tumoren mit weniger als 3 mm im größten Durchmesser, mindestens 3 mm von der Fovea und 1,5 mm vom Papillenrand entfernt
Gruppe B	Alle anderen auf die Netzhaut beschränkten Tumoren: → Alle auf die Netzhaut beschränkten Tumoren, die nicht zu Gruppe A gehören → Jede Form von exsudativer Netzhautablösung innerhalb von 3 mm vom Tumorrand
Gruppe C	Abgrenzbare Tumoren mit minimaler subretinaler und intravitrealer Aussaat: → Lokale subretinale Aussaat weniger als 3 mm vom Tumor entfernt → Umschriebene minimale Glaskörperaussaat in unmittelbarer Tumornähe
Gruppe D	Diffuse Tumorausbreitung mit fortgeschrittener subretinaler oder intravitrealer Aussaat → Nicht abgrenzbare und/oder große Tumoren → Subtotale oder totale Netzhautablösung → Diffuse subretinale Tumoraussaat mit pseudomultifokalem Wachstum
Gruppe E	Mindestens eines der folgenden Symptome: → Kontakt des Tumors zur Linse → Neovaskuläres Glaukom → Mitbeteiligung des Vordersegments → Diffus infiltrierendes Retinoblastom → Tumornekrose mit orbitaler Zellulitis → Phthisis bulbi

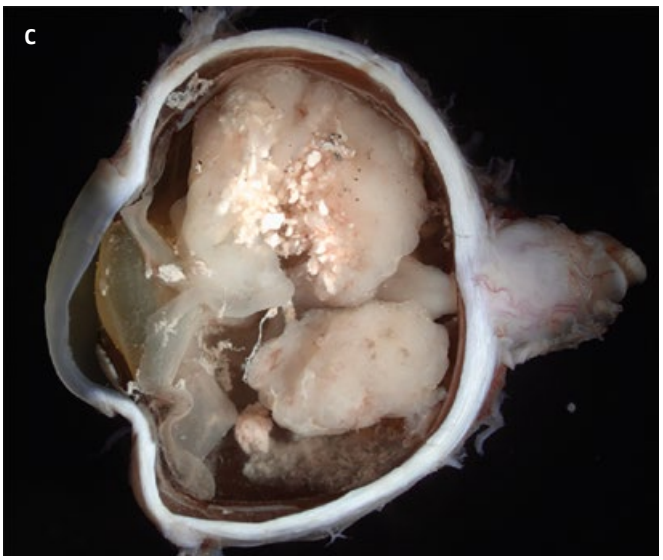

Abbildung 2: a) Präoperatives Foto einer blutig tingierten Leukokorie mit vollständiger exsudativer Ablatio. b) Hochauflösendes MRT-Bild vor geplanter Enukleation mit c) korrenspondierendem Makrofoto des aufgeschnittenen Bulbus nach erfolgreicher Operation

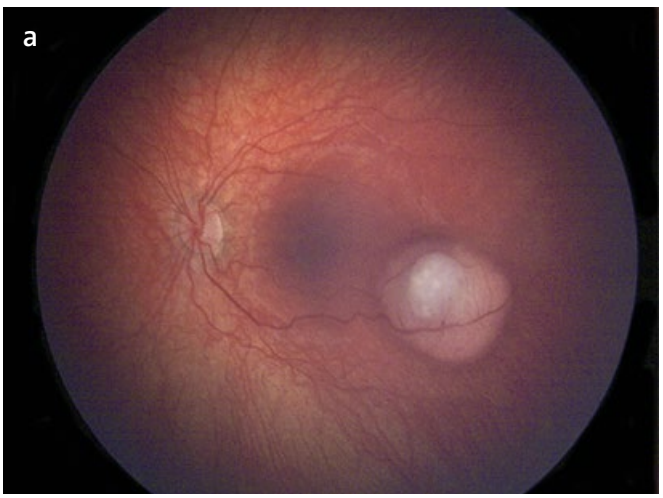

Abbildung 3a: Zentral gelegenes Retinoblastom mit beginnender Glaskörperaussaat

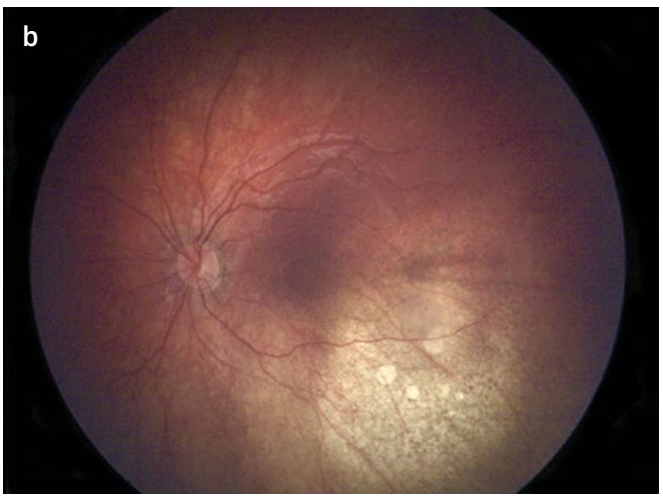

Abbildung 3b: Korrespondierendes Foto nach erfolgreicher Brachytherapie mit Strahlennarbe (ohne radiogene Komplikationen)

deutlich erhöhtes Risiko für die Entstehung radiogener Zweittumore. Das relative Risiko war dabei dosisabhängig, insbesondere dann, wenn die Therapie vor Vollendung des ersten Lebensjahres oder in Kombination mit einer Chemotherapie erfolgte [29, 30]. Die EBRT wurde daraufhin in den 1990er Jahren durch die systemische Chemotherapie abgelöst. Die Behandlung mit Vincristin, Etoposid und Carboplatin zeigt gute Erfolge, allerdings ist die Tumorkontrollrate bei alleiniger systemischer Chemotherapie oftmals gering, sodass diese – wenn möglich – im Sinne einer Chemoreduktion mit einer lokalen Therapie kombiniert wird. Häufig wird hierbei die sogenannte Thermochemotherapie (TCT) angewendet oder auch gerne lokale destruierende und strahlentherapeutische Verfahren wie die Brachytherapie nach entsprechender Größenreduktion der Tumoren durch die vorangegangene Systemtherapie [9].

Ein Vorteil der systemischen Chemotherapie ist sicherlich die Prävention einer metastatischen Erkrankung oder die vorbeugende Wirkung auf die Ausbildung eines trilateralen Retinoblastoms. Bei den betroffenen Patienten tritt neben der Retinoblastomerkrankung ein histopathologisch dem Retinoblastom ähnlicher Hirntumor auf. Das trilaterale Retinoblastom ist sehr selten. Es tritt bei etwa 2 – 3 % der Betroffenen auf, und ist mit einer schlechten Prognose assoziiert [6]. Auch die systemische Chemotherapie zeigt neben akuten Komplikationen zum Teil schwerwiegend Langzeitkomplikationen wie Neuropathien, Fertilitätsstörungen, Hörverlust oder Leukämien [25]. Die neuen lokoregionalen Chemotherapieverfahren wie die intraarterielle und intravitreale Chemotherapie sollen daher das Risiko systemrelevanter Nebenwirkungen verringern.

Intraarterielle Chemotherapie

Bei der intraarteriellen Chemotherapie (IAC) wird die A. ophthalmica des betroffenen Auges gezielt katheterisiert und ein Chemotherapeutikum injiziert. Damit erreicht man eine hohe Wirkstoffkonzentration am gewünschten Organ mit einer deutlichen Reduktion der systemischen Nebenwirkungen.

Technische Durchführung der IAC: Komplexer Eingriff unter Durchleuchtung

Erste Versuche gehen auf Reese im Jahr 1957 zurück [22]. Die Technik wurde bei fehlender kultureller Akzeptanz einer Enukleation als Therapiemethode in Japan von Kaneko et al. 1987 erneut aufgegriffen [21]. Es wurde nun erstmals eine selektive intraarterielle Injektion von Melphalan durchgeführt, wobei zunächst die Femoralarterie in Seldingertechnik punktiert wurde. Im Anschluss wurde ein Katheter in die A. carotis der zu behandelnden Seite vorgeschoben und das Versorgungsgebiet zentral des Abgangs der A. ophthalmica über eine Ballonokklusion verschlossen. Dann erfolgte die Injektion von bis zu 20 mg/m^2 Körperoberfläche Melphalan. Die Langzeitergebnisse der Arbeitsgruppe um Kaneko wurden 2011 publiziert. Es konnten bei 1 452 Patienten Erfolgsraten von bis zu 98,8 % erreicht werden, die Komplikationsrate lag bei 0,5 % und die Überlebensrate nach 15 Jahren bei 95 % [28]. Eine weitere Modifizierung der IAC wurde 2006 von einer New Yorker Arbeitsgruppe um Abramson vorgenommen, mit dem Unterschied, dass der Katheter nun direkt in die A. ophthalmica positioniert wurde. Der enorme Vorteil der superselektiven IAC

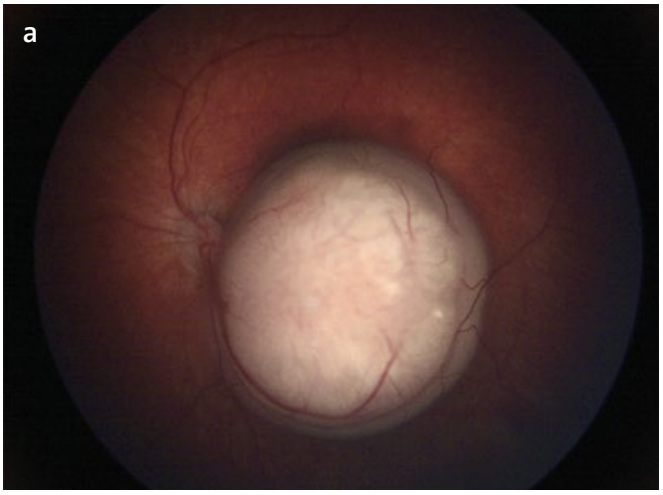

Abbildung 4a: Zentraler intraarterieller Tumor

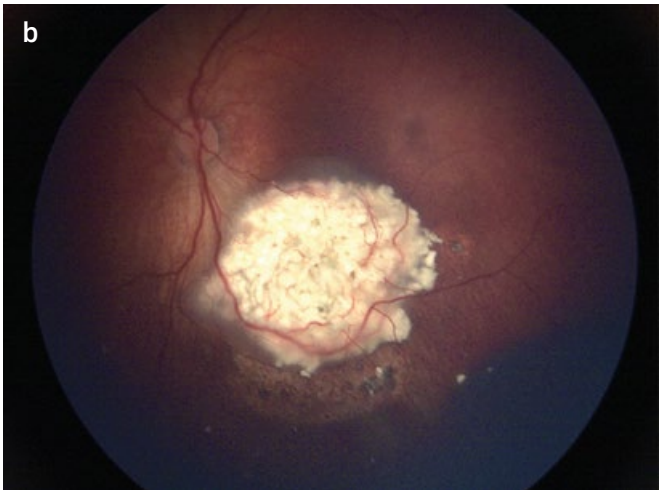

Abbildung 4b: Gleicher Patient wie 4a, erfolgreich mit dreimaliger intraarterieller Chemotherapie behandelt

liegt in der Möglichkeit einer deutlichen Dosisreduktion der verwendeten Substanzen Melphalan, Topotecan und Carboplatin [2]. Abbildung 4 zeigt den Verlauf eines erfolgreich mit dreimaliger IAC behandelten Auges der Gruppe B.

Nutzen-Risiko-Analyse der IAC:
Gute Ergebnisse bei teilweise drastischen Komplikationen

Es wurden kürzlich die 9-Jahresergebnisse von 226 Patienten mit fortgeschrittenem Retinoblastom der Gruppe D und E veröffentlicht. Der Bulbuserhalt lag nach 5 Jahren bei 70 %, 1,5 % der Patienten entwickelten im Verlauf Metastasen [2]. Die häufigsten unerwünschten okulären Nebenwirkungen waren ein transientes Lidödem, eine Hyperämie im Versorgungsgebiet des ersten Trigeminusasts und ein Wimpernverlust. Auch die systemischen Nebenwirkungen waren überschaubar. Es gab in dieser Studie keine Todesfälle, Schlaganfälle oder die Notwendigkeit von Bluttransfusionen, lediglich transiente Neutropenien wurden in wenigen Fällen beschrieben [1]. Im Gegensatz dazu berichten andere Gruppen allerdings von einem deutlich höheren Nebenwirkungspotential und kritisieren insbesondere die schwierige abschließende Bewertung der neuen Methode durch jegliches Fehlen randomisierter klinischer Studien [16]. So wurde beispielsweise häufiger von persistierenden Glaskörperblutungen, Veränderungen des retinalen Pigmentepithels, einer chorioidealen okklusiven Vaskulopathie oder einer retinalen arteriolären Embolisation mit drastischem Visusverlust berichtet [17]. Diese Veränderungen konnten auch histopathologisch an enukleierten Augen nach IAC nachgewiesen und bestätigt werden [4].

Eine gute Übersichtsarbeit zur IAC wurde in diesem Jahr von einer Londoner Arbeitsgruppe veröffentlicht. Sie verglich dabei insgesamt 23 Studien, die zwischen 2011 und 2019 publiziert wurden [21], wobei der Schwerpunkt auf Bulbuserhalt, okuläre und systemische Komplikationen und Todesfälle gelegt wurde. Die Betrachtung der 23 Studien zeigte einen Bulbuserhalt bei zwischen 30 bis 100 % der Patienten. An okulären Komplikationen traten am häufigsten Augenlidödeme und Erytheme auf, häufigste systemische Nebenwirkungen waren Übelkeit, Erbrechen und Neutropenie. In 6 Studien wurden Metastasen und Todesfälle gemeldet. Da es sich bei der IAC um ein rein lokales Chemotherapieverfahren handelt, könnte das Risiko einer systemischen Mikrometastasierung bei fortgeschrittener intra- und extraokularer Erkrankung nicht ausreichend gut abgedeckt werden.

Eine weitere unerwünschte Systemmanifestation bei Retinoblastompatienten ist das Auftreten und die Inzidenz von Sekundärtumoren. Es wird immer wieder diskutiert, dass insbesondere bei Kindern im ersten Lebensjahr mit erblichem Retinoblastom eine wiederholte Durchleuchtung das Risiko für nachfolgende Knochentumore, Weichteilsarkome und Melanome, wie sie nach einer Strahlentherapie vermehrt auftreten, potentiell ansteigen lässt [12]. Diese Vermutung konnte bislang allerdings nicht bestätigt werden. Erste Ergebnisse mit einem Follow-up von 10 Jahren zeigen eine Rate von 2,7 % an Zweittumoren nach intraarterieller Chemotherapie bei Patienten mit germinaler Mutation, was der spontanen Rate an Zweittumoren in dieser Patientengruppe entspricht [13].

Zusammenfassend scheint die intraarterielle Chemotherapie eine wirksame neue Behandlung bei fortgeschrittenem Retinoblastom zu sein. Insbesondere zeigt sich kein erhöhtes Risiko von Zweitmalignomen, wobei bislang keine Langzeitergebnisse vorliegen. Das im Vergleich zur systemischen Chemotherapie möglicherweise höhere Metastasierungsrisiko lässt sich bei fehlenden prospektiven Studien nicht abschließend beurteilen. Risiken und Nutzen der neuen lokalen Chemotherapiemethode sollten in jedem Fall individuell bewertet werden und falls möglich, auf ein lokal destruktives Verfahren zurückgegriffen werden.

Intravitreale Chemotherapie

Eine weitere neue lokoregionale Chemotherapie stellt die intravitreale Chemotherapie (IVC) dar, welche insbesondere zur Behandlung der Glaskörperaussaat eingesetzt wird. Bei der Glaskörperaussaat handelt es sich um Tumorzell-Aggregate im avaskulären Glaskörperraum, welche erfahrungsgemäß für eine systemische Chemotherapie sehr schwer zugänglich sind [26]. Bei der IVC wird das Chemotherapeutikum direkt in den Glaskörperraum injiziert, sodass die IVC lange Zeit wegen der Gefahr der Tumorzellaussaat als kontraindiziert eingestuft wurde. Erstmalig wurde die Methode von Ericson und Rosengren im Jahr 1960 beschrieben, wobei das verwendete Thiotepa nicht die gewünschten Effekte erbrachte [8]. Die IVC mit dem heute gängigen Chemotherapeutikum Melphalan wurde erstmalig 1990 von Suzuki et al. durchgeführt [27] und im Verlauf von Munier und Kollegen modifiziert, die zudem weitere Sicherheitsaspekte einführten.

Durchführung der IVC bei Glaskörperaussaat unter strengen Sicherheitsaspekten

Zunächst erfolgt eine detaillierte Funduskopie, um den idealen Injektionsort mit einem möglichst geringen Risiko einer Tumorzellaussaat zu bestimmen. Die Funduskopie kann ggf. in

Kombination mit einer ultraschallbiomikroskopischen Untersuchung vorgenommen werden. Im Anschluss erfolgt die alters- und gewichtsadaptierte intravitreale Injektion von 20 – 30 µg Melphalan mit einer sofortigen Kryokoagulation der Injektionsstelle, um eine Tumorzellverschleppung und extraokulares Wachstum zu vermeiden [19]. Die Injektionen erfolgen im 7 – 10 Tagesrhythmus, bis eine entsprechende Rückbildung oder Inaktivierung der Glaskörperaussaat stattgefunden hat. Abbildung 5 zeigt exemplarisch den Verlauf nach Brachytherapie des zentralen Tumors und begleitender sechsmaliger IVC zur Behandlung der Glaskörperaussaat.

Gutes Therapieansprechen der IVC mit überschaubaren Nebenwirkungspotential

In der ersten größeren Serie zur IVC bei Glaskörperaussaat konnten Munier et al. bei 87 % der Kinder das Auge über einen Nachbeobachtungszeitraum von 2 Jahren erhalten, da nach wiederholten Injektionen die Glaskörperaussaat vollständig gestoppt wurde [18]. Die häufigste Komplikation in dieser Serie war eine nekrotisierende Retinopathie an der Einstichstelle, auch bekannt als „Salt and pepper"-Retinopathie. Mehrere andere Studien untersuchten die Wirksamkeit der IVC, wobei insbesondere Melphalan und Topotecan verwendet wurden, und berichteten von einer vollständigen Rückbildung der Glaskörperaussaat bei 85 – 100% der Patienten bei wöchentlicher Injektion [3, 24]. Eine Tumorzellaussaat oder extraokulares Wachstum wurde bislang in keiner Studie beschrieben, allerdings konnte ein signifikanter Zusammenhang zwischen der Anzahl der Injektionen und einer verminderten ERG-Reaktion festgestellt werden. Hierbei verringerte jede intravitreale Melphalan-Injektion die ERG-Amplitude um 5,3 µV, vermutlich bedingt durch die Toxizität des verwendeten Medikaments [10, 11, 14]. An weiteren seltenen Komplikationen wären Aderhaut- oder Irisatrophie, Vaskulitiden, Glaskörperblutungen oder Gefäßverschlüsse zu nennen [31, 32].

Insgesamt stellt die IVC eine wirksame und sichere Therapiemethode zur Behandlung der Glaskörperaussaat bei einem fortgeschrittenen Retinoblastom dar. Das Nebenwirkungsspektrum scheint im Vergleich zu den bislang angewendeten Therapiemethoden, insbesondere der EBRT, bei Augen mit einem fortgeschrittenen Retinoblastom mit Tumorzellaussaat vertretbar zu sein.

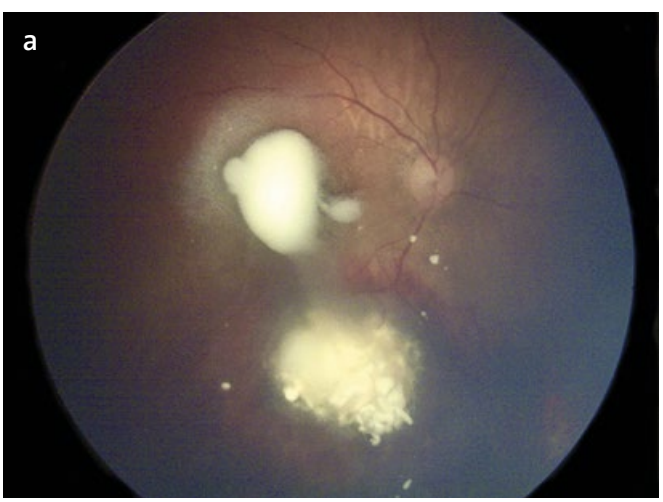

Abbildung 5a: Brachytherapierter Tumor mit massiver Glaskörperaussaat

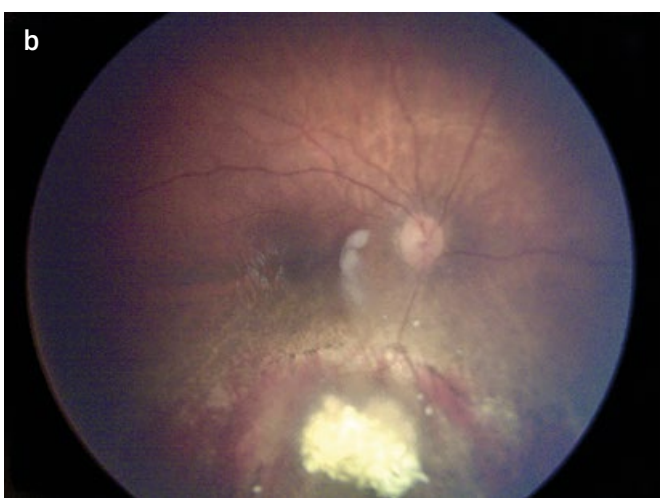

Abbildung 5b: Deutliches Therapieansprechen nach 6 Zyklen intravitrealem Melphalan

Literatur

1. *Abramson DH, Dunkel IJ, Brodie SE et al (2010)* Superselective ophthalmic artery chemotherapy as primary treatment for retinoblastoma (chemosurgery). Ophthalmology 117: 1623 – 1629
2. *Abramson DH, Fabius AWM, Francis JH et al (2017)* Ophthalmic artery chemosurgery for eyes with advanced retinoblastoma. Ophthalmic Genet 38: 16 – 21
3. *Abramson DH, Shields CL, Munier FL et al (2015)* Treatment of retinoblastoma in 2015: Agreement and disagreement. JAMA Ophthalmol 133: 1341 – 1347
4. *Biewald EM, Bornfeld N, Metz KA et al (2019)* Histopathology of retinoblastoma eyes enucleated after intra-arterial chemotherapy. Br J Ophthalmol 104: 1171 – 1175
5. *Bornfeld N, Biewal E, Bauer S et al (2018)* The interdisciplinary diagnosis and treatment of intraocular tumors. Dtsch Ärztebl Int 115: 106 – 111
6. *de Jong MC, Kors WA, de Graaf P et al (2014)* Trilateral retinoblastoma: a systematic review and meta-analysis. Lancet Oncol 15: 1157 – 1167
7. *Dimaras H, Corson TW, Cobrinik D et al (2015)* Retinoblastoma. Nat Rev Dis Primers 1: 15021
8. *Ericson LA, Rosengren BH (1961)* Present therapeutic resources in retinoblastoma. Acta Ophthalmol 39: 569 – 576
9. *Fabian ID, Johnson KP, Stacey AW et al (2017)* Focal laser treatment in addition to chemotherapy for retinoblastoma. Cochrane Database Syst Rev 6: CD012366
10. Francis JH, Brodie SE, Marr B et al (2017) Efficacy and toxicity of intravitreous chemotherapy for retinoblastoma: Four-year experience. Ophthalmology 124: 488 – 495
11. *Ghassemi F, Amoli FA (2014)* athological findings in enucleated eyes after intravitreal melphalan injection. Int Ophthalmol 34: 533 – 540
12. *Guasti A (2019)* Intra-arterial chemotherapy for retinoblastoma: the dosimetric impact. Neuroradiology 61: 1083 – 1091
13. *Habib LA, Francis JH, Fabius AW et al (2018)* Second primary malignancies in retinoblastoma patients treated with intra-arterial chemotherapy: the first 10 years. Br J Ophthalmol 102: 272 – 275
14. *Liao A, Hsieh T, Francis JH et al (2021)* Toxicity and efficacy of intravitreal melhalan for retinoblastoma: 25 microg versus 30 microg. Retina 41: 208 – 212
15. *Lohmann D (2010)* Retinoblastoma. Adv Exp Med Biol 685: 220 – 227
16. *Manjandavida FP, Stathopoulos C, Zhang J et al (2019)* Intra-arterial chemotherapy in retinoblastoma – a paradigm change. Indian J Ophthalmol 67: 740 – 754
17. *Munier FL, Beck-Popovic M, Balmer A et al (2011)* Occurrence of sectoral choroidal occlusive vasculopathy and retinal arteriolar embolization after superselective ophthalmic artery chemotherapy for advanced intraocular retinoblastoma. Retina 31: 566 – 573
18. *Munier FL, Gaillard MC, Balmer A et al (2012)* Intravitreal chemotherapy for vitreous disease in retinoblastoma revisited: From prohibition to conditional indications. Br J Ophthalmol 96: 1078 – 1083
19. *Munier FL, Gaillard M-C, Balmer A et al (2013)* Intravitreal chemotherapy for vitreous seeding in retinoblastoma: Recent advances and perspectives. Saudi J Ophthalmol 27: 147 – 150
20. *Ortiz MV, Dunkel IJ (2016)* Retinoblastoma. J Child Neurol 31: 227 – 236
21. *Pekacka A (2020)* The role of intraarterial chemotherapy in the management of retinoblastoma. J Ophthalmol 2020: 3638410
22. *Reese AB, Hyman GA, Merriam GR Jr et al (1957)* The treatment of retinoblastoma by radiation and triethylene melamine. Am J Ophthalmol 43: 865 – 872
23. *Schueler AO, Flühs D, Anastassiou G et al (2006)* Beta-ray brachytherapy with 106Ru plaques for retinoblastoma. Int J Radiat Oncol Biol Phys 65: 1212 – 1221
24. *Shields CL, Douglass A, Beggache M et al (2016)* Intravitreous chemotherapy for active vitreous seeding from retinoblastoma: Outcomes after 192 consecutive injections. The 2015 Howard Naquin Lecture. Retina 36: 1184 – 1190
25. *Shields CL, Kaliki S, Rojanaporn D et al (2012)* Intravenous and intra-arterial chemotherapy for retinoblastoma: what have we learned? Curr Opin Ophthalmol 23: 202 – 209
26. *Shields CL Mashayekhi A, Au AK et al (2006)* The international classification of retinoblastoma predicts chemoreduction success. Ophthalmology 113: 2276 – 2280
27. *Suzuki S, Aihara Y, Fujiwara M et al (2015)* Intravitreal injection of melphalan for intraocular retinoblastoma. Jpn J Ophthalmol 59: 164 – 172
28. *Suzuki S, Yamane T, Mohri M et al (2011)* Selective ophthalmic arterial injection therapy for intraocular retinoblastoma: the long-term prognosis. Ophthalmology 118: 2081 – 2087
29. *Temming P, Arendt M, Viehmann A et al (2017)* Incidence of second cancers after radiotherapy and systemic chemotherapy in heritable retinoblastoma survivors: A report from the German reference center. Pediatr Blood Cancer 64: 71 – 80
30. *Wong FL, Boice JD, Abramson DH et al (1997)* Cancer incidence after retinoblastoma. Radiation dose and sarcoma risk. JAMA 278: 1262 – 1267
31. *Xue K, Ren H, Meng F et al (2019)* Ocular toxicity of intravitreal melphalan for retinoblastoma in Chinese patients. BMC Ophthalmol 19: 61
32. *Xue K, Ren H, Zhang R et al (2017)* Short-term efficacy of intravitreal injection of melphalan for refractory vitreous seeding from retinoblastoma. Zhonghua Yan Ke Za Zhi 53: 570 – 574

Korrespondenzadresse:

Dr. med. Eva Biewald
Universitätsklinikum Essen
Zentrum für Augenheilkunde
Hufelandstraße 55
45147 Essen
eva.biewald@uk-essen.de

Die neue Differential-diagnose!

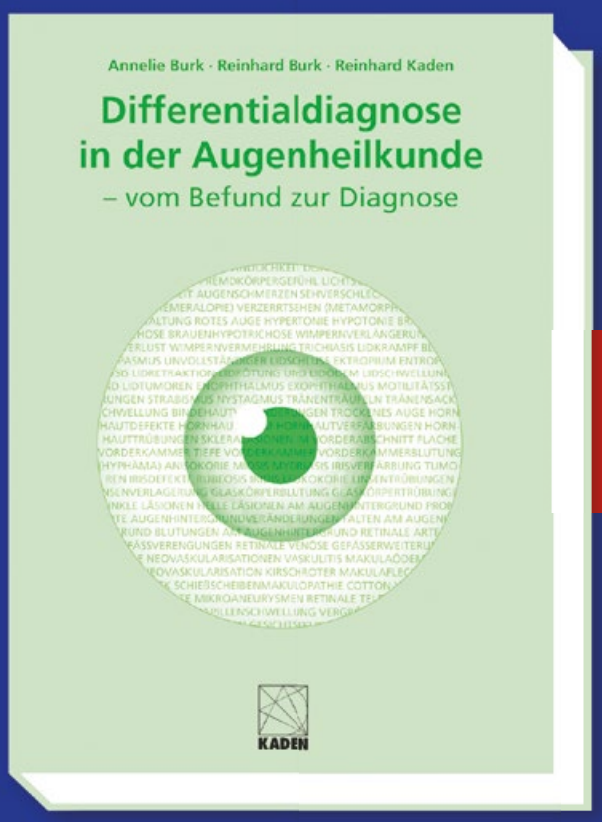

Blick ins Buch
→ www.kaden-verlag.de

gebunden, 520 Seiten, über 500 farbige Abbildungen
ISBN 978-3-942825-73-3, **EUR 238,00**

Zu beziehen über jede Buchhandlung
oder direkt beim Kaden Verlag:
Tel.: 06221/1377600, Fax 29910
www. kaden-verlag.de

Minimalinvasive Glaukomchirurgie: Welches Verfahren für welchen Patienten?

Erfahrene Operateure antworten

→ Wie lösen Operateure bestimmte Fragestellungen in der ophthalmochirurgischen Praxis? Um den Lesern ein Meinungsspektrum zu bieten, führt die Zeitschrift OPHTHALMO-CHIRURGIE regelmäßig Umfragen bei erfahrenen Operateuren durch. Dieses Mal lautet die Fragestellung: Minimalinvasive Glaukomchirurgie – welches Verfahren für welchen Patienten? Ihr Vorgehen und ihre Erfahrungen schildern PD Dr. med. Marc Schargus (Hamburg), Prof. Dr. med. Marcus Knorr (Krefeld) und Prof. Dr. med Maren Klemm (Hamburg).

„Neben Augendruck, Papillenschaden und Alter ist das Komplikationspotential und die zu erwartende Wirkung des operativen Verfahrens ein wichtiger Faktor in der Auswahl des MIGS-Verfahrens"

Marc Schargus
Hamburg

Einführung

Die Vielzahl an operativen Verfahren, die es in der Glaukomchirurgie gibt, offenbart, dass der „heilige Gral" noch nicht gefunden ist. Neben der klassischen, den Augeninnendruck senkenden pharmakologischen Lokaltherapie, gibt es eine Art „Eskalationsleiter" der operativen Verfahren, die ich gemeinsam mit Kollegen kürzlich publiziert habe [4]. Vor 15 Jahren gab es noch deutlich weniger Auswahl bei den chirurgischen Verfahren: Selektive Lasertrabekuloplastik (SLT), Zyklophotokoagulation oder Zyklokryokoagulation, Trabekulotomie, Trabekulektomie oder das Einsetzen eines großen Drainageimplantats. Gegenwärtig gibt es weit mehr Möglichkeiten einer chirurgischen Behandlung (Abbildung 1). In dieser Abbildung sind zwei wichtige Parameter gegenübergestellt, die für die Wahl des Verfahrens ausschlaggebend sind: die maximal mögliche Augeninnendrucksenkung und das Risiko hinsichtlich des Nebenwirkungsspektrums [4]. Je niedriger das Risikolevel, desto leichter fällt es einem Operateur, die Indikation für einen operativen Glaukomeingriff zu stellen. Leider zeigt die Abbildung aber auch das Hauptproblem: Je höher die mögliche optimale Senkung des Augeninnendrucks (IOD), desto höher ist auch das Risikolevel. Für einen Patienten mit primärem Offenwinkelglaukom und einem IOD von 40 mmHg sind daher die meisten kammerwinkelchirurgischen Eingriffe nicht sinnvoll, da eine entsprechende IOD-Senkung in den therapeutischen Bereich schlichtweg nicht möglich ist.

Wahl des operativen Verfahrens

Die Auswahl des operativen Verfahrens wird also maßgeblich durch den höchsten IOD des Patienten bestimmt. Hierbei muss auch die aktuelle lokale, IOD-senkende Therapie berücksichtigt werden. Bei einem Patienten mit einem IOD von 18 mmHg, der mit einer lokalen Dreifachtherapie behandelt wird und eine Progression aufweist, sollte eine Operation mit hoher Druck-

senkung gewählt werden, da das IOD-Niveau ohne Therapie wahrscheinlich um 30 mmHg liegen würde. Ziel sollte es immer sein, durch den operativen Eingriff die notwendige Lokaltherapie so weit wie möglich zu reduzieren. Damit wird auch die Bereitschaft des Patienten für die verbliebende Lokaltherapie erhöht.

Minimalinvasive glaukomchirurgische Chirurgie

Der Begriff „minimalinvasive glaukomchirurgische Chirurgie" (MIGS) wurde erst in den letzten Jahren geprägt – aber was bedeutet er eigentlich? Die Definition ist schwammig. Im Allgemeinen steht MIGS für eine Mikroinzision der Kornea, bei der die Bindehaut geschont wird. Der Eingriff soll bei guter IOD-Senkung möglichst wenig traumatisch sein, das Sicherheitsprofil sollte im Vergleich zu den klassischen Verfahren sehr gut sein und eine schnelle postoperative Rehabilitation gewährleisten [5]. Daraus ergibt sich, dass die meisten MIGS-Verfahren zu den eher risikoärmeren Eingriffen in der Kammerwinkelchirurgie gehören (iStent inject®, Trabektom®, Kahook Dual blade®, Kanaloplastik ab interno (GATT), Excimer-Laser-Trabekulotomie). Der Nachteil hierbei ist, dass damit aber auch nur eine moderate IOD-Senkung erreicht werden kann im Gegensatz zu den filtrierenden MIGS-Verfahren (XEN® 45 Gel Stent). Der ursprünglich durch den Cypass® Mikrostent vertretene dritte Weg der MIGS, bei dem die IOD-Senkung mittels suprachoroidalem Abflussweg erfolgte, ist keine Option mehr, da der Hersteller 2018 wegen auftretender Endothelschäden bei den Patienten den Stent vom Markt genommen hat.

Filtrierende Eingriffe

Sofern eine hohe IOD-Senkung gefordert wird, sei es durch hohe initiale IOD-Werte, hochgradige Allergie auf drucksenkende Augentropfen oder eine starke Progression der Erkrankung, führt meines Erachtens nichts an einem filtrierenden Eingriff vorbei. Standen uns hier bis vor wenigen Jahren nur die seit Ende der 1950er Jahren bekannte Trabekulektomie und Drainageimplantate zur Verfügung, gibt es mittlerweile sowohl ab interno (also von innen nach außen) platzierte Stents (XEN) als auch Ab-externo-Stents (Preserflo®), die rein theoretisch einen kontrollierten Abfluss von Kammerwasser unter die Bindehaut erlauben. „Theoretisch" deshalb, weil eigentlich nur eine definierte Menge des Kammerwassers abfließen können sollte. In der Praxis sieht das Ganze dann aber anders aus: Sowohl Hypo- wie auch Hypertonien treten nicht selten durch Hyperfiltration an der Stentaußenseite oder Vernarbungen des den Stent umgebenden Gewebes auf. Trotz allem ist das Risikoprofil eines XEN (oder Preserflo) Stents niedriger als das einer Trabekulektomie. Aus diesem Grund werden bei hohen IOD-Werten in erster Linie diese MIGS-Eingriffe genutzt. Sollte hiermit kein Erfolg erzielt werden, ist die klassische Trabekulektomie oder – bei besonderen Ausgangssituationen mit starken Vernarbungen – ein Drainageimplantat eine weitere Option. Neben dem Augeninnendruck spielen das Alter und die Ethnie eines Patienten einen weiteren entscheidenden Faktor bei der Auswahl des MIGS-Verfahrens (filtrierend/nicht filtrierend) [1]. Dunkelhäutige und jüngere Patienten zeigen eine höhere Vernarbungstendenz der Bindehaut, was gegen einen filtrierenden MIGS-Eingriff spricht [1, 2].

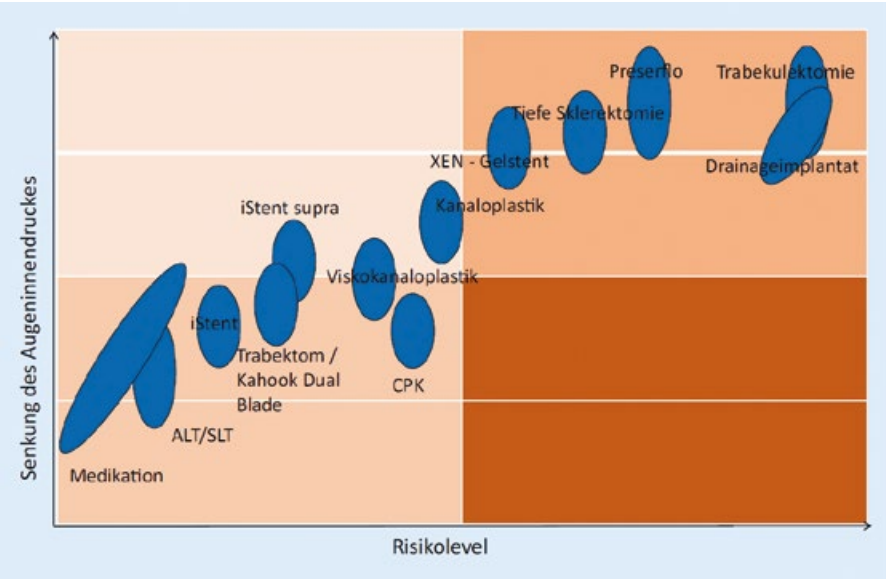

Abbildung 1: Aktuelle drucksenkende Verfahren: Je invasiver die Methode, desto höher ist die zu erwartende Senkung des Augeninnendruckes (mod. nach [6])

Präoperatives Management

Ganz entscheidend bei den unter die Bindehaut filtrierenden operativen Verfahren ist das präoperative Management [3]. Durch präoperative Gabe von künstlichen Tränenersatzmitteln und Kortikosteroiden sowie Umstellung auf systemische oder notfalls konservierungsmittelfreie IOD-senkende Lokaltherapie sollte eine Normalisierung der häufig chronisch entzündlich veränderten Bindehaut erreicht und der Wundheilungsprozess nach der Operation optimiert werden.

Kammerwinkelchirurgische Eingriffe

Ist nur eine moderate Augeninnendrucksenkung angestrebt, oder ein additiver Effekt zur bestehenden, gut vertragenen Lokaltherapie erforderlich, empfehle ich kammerwinkelchirurgische Verfahren. Ist ohnehin eine Kataraktoperation geplant, die als positiven Nebeneffekt auch das Potential für eine IOD-Senkung von 10 – 15 % über mindestens 2 Jahre hat, lässt sich dies mit den kammerwinkelchirurgischen MIGS-Verfahren sehr gut kombinieren. Die Implantation von 2 iStent inject® im Rahmen einer Kataraktoperation kann ohne größeren apparativen oder zeitlichen Aufwand erfolgen und bringt einen additiven IOD-senkenden Effekt. Auch die Elektroablation des Trabekelmaschenwerks mittels Trabektom ist gut mit einer Kataraktoperation kombinierbar oder auch als „stand alone"-Therapie einsetzbar.

Präoperatives Management

Wichtig bei allen kammerwinkelchirurgischen Verfahren ist die präoperative Gonioskopie, denn ohne gut einsehbaren Kammerwinkel sind diese Verfahren nicht durchführbar. Aufgrund des geringen Nebenwirkungsprofils können diese Verfahren auch gut bei frühen und moderaten Stadien des Glaukoms angewendet werden.

Kommunikation mit dem Patienten

Wichtig ist vor allem die sorgfältige Aufklärung des Patienten. Folgeeingriffe nach fistulierenden Operationen sind nicht als Versagen des Operateurs oder der Methode zu bewerten, sondern treten z. B. beim Einsatz des XEN 45 Gel-Stents mit einer Häufigkeit von zirka 20 % auf. Entsprechend muss der Patient darüber auch im Vorfeld des Eingriffs aufgeklärt werden. Überhaupt ist die Patientenführung bei der Behandlung des Glaukoms ein ganz entscheidender Punkt, der zunehmend in den Fokus rückt. Der englische Begriff „supported medical decision" beschreibt gut die vom Arzt und Patienten gemeinsam getragene Therapieentscheidung. In Zeiten von Dr. Google und Co. sind Patienten nicht selten gut informiert und sollten die Entscheidungskriterien für einen operativen Eingriff durch den behandelnden Arzt mit nachvollziehen können. Nur gemeinsam mit dem Patienten kommt man bei dieser chronischen Erkrankung zu dem gewünschten Erfolg: Die Progression des Nervenfaserverlustes zu stoppen.

Literatur

1. *Broadway D, Grierson I, Hitchings R (1994)* Racial differences in the results of glaucoma filtration surgery: are racial differences in the conjunctival cell profile important? Br J Ophthalmol 78: 466 – 475
2. *Chang L, Crowston JG, Cordeiro MF et al (2000)* The role of the immune system in conjunctival wound healing after glaucoma surgery. Surv Ophthalmol 45: 49 – 68
3. *Erb C, Schargus M, Klabe K et al (2020)* Präoperatives Management bei subkonjunktivalen/subtenonalen glaukomchirurgischen Operationen unter besonderer Berücksichtigung des Gelimplantats (XEN®). Ophthalmologe doi: 10.1007/s00347-020-01121-6
4. *Hoffmann EM, Hengerer F, Klabe K et al (2020)* Aktuelle Glaukomchirurgie. Ophthalmologe doi: 10.1007/s00347-020-01146-x
5. *Saheb H, Ahmed II (2012)* Micro-invasive glaucoma surgery: current perspectives and future directions. Curr Opin Ophthalmol 23: 96 – 104
6. *Samuelson TW, Sarkisian SR Jr, Lubeck DM et al (2019)* Prospective, randomized, controlled pivotal trial of an ab interno implanted trabecular micro-bypass in primary open-angle glaucoma and cataract: Two-year results. Ophthalmology 126: 811 – 821

Korrespondenzadresse:

PD Dr. med. Marc Schargus
Chefarzt der Augenklinik
Asklepios Klinik Nord – Heidberg
Tangstedter Landstraße 400
22417 Hamburg
marc.schargus@gmx.de

→

„Den minimalinvasiven Verfahren kommt nicht selten eine psychologische Brückenfunktion zu"

M. Knorr
Krefeld

Nach zwei Jahrzehnten, die im Wesentlichen durch Innovationen in der Pharmakotherapie gekennzeichnet waren, steht die vergangene Dekade ganz im Zeichen der Etablierung neuer chirurgischer Verfahren zur Behandlung der Offenwinkelglaukome. Ein Grund für diese Entwicklung waren die eingeschränkte Wirksamkeit des Goldstandards Trabekulektomie bei Patienten mit ungünstiger Prognose aufgrund einer stärkeren Vernarbungstendenz (z. B. chronische Bindehautentzündungen bei Medikamentenunverträglichkeit). Ein anderer Grund waren die schwerwiegenden Komplikationen der Filtrationschirurgie.

Ziele bei der Entwicklung neuer Verfahren waren daher eine Reduktion der Komplikationsraten bei zumindest moderater Effektivität und eine schnellere optische Rehabilitation. Hinzu kam der Wunsch nach Operationstechniken, die in Kombination mit einer Kataraktoperation einfach und sicher durchgeführt werden können. In der Folge etablierten sich Verfahrenen, deren gemeinsames Charakteristikum der transkorneale Zugang und damit die Unversehrtheit der Bindehaut war und für die sich der Begriff der „minimalinvasiven Glaukomchirurgie" (MIGS) etablierte.

MIGS-Verfahren

MIGS-Verfahren sind – neben der subkonjunktivalen Ableitung von Kammerwasser durch Implantation eines Gel-Stents vom Kammerwinkel unter die Bindehaut (XEN Implantat, Allergan) – auch der trabekuläre Abfluss durch Implantation von transtrabekulären Stents (z. B. iStent inject, Glaukos). Auch dazu gehören die partielle Entfernung des Trabekelmaschenwerks mittels Elektroablation (Trabektom, NeoMedix) oder mechanisch (z. B. Kahook Dual Blade, New World Medical) oder mittels non-thermischem Laser (Excimer-Laser-Trabekulotomie, ExTra Laser, MLase AG) .

Als weitere Beispiele der Kammerwinkelchirurgie zu nennen sind zudem die ab interno durchgeführte Chirurgie des Schlemm'schen Kanals im Sinne einer Schienung (z. B. Hydrus, Ivantis), die Dilatation bzw. ausgedehnte Eröffnung des Schlemm'schen Kanals (Viskokanalostomie ab interno; z. B. iTRack, Ellex; OMNI Surgical System, Sight Science). Mit den Verfahren der letzten Gruppe verbunden ist meist eine Dilatation der distalen Abflusswege. Ein prinzipiell ebenfalls sehr interessantes Verfahren stellt der Einsatz eines suprachorioidalen Stents (Cypass, Alcon) dar, der aber wegen eines zu hohen Hornhautendothelzellverlustes vom Markt genommen wurde.

Tabelle 1: Kriterien für die Wahl eines minimalinvasiven Verfahrens

- Zieldruck
  - Moderate Drucksenkung ausreichend bzw. Reduktion der Lokaltherapie erwünscht
    - Trabektom oder Kahook Dual Blade
    - Viskokanalostomie ab interno
    - Hydrus
    - iStent (meist in Kombination mit Kataraktoperation)
  - Maximale Drucksenkung erforderlich
    - XEN
- Bindehautzustand
  - Normale, reizarme Bindehaut
    - XEN
    - Trabektom oder Kahook Dual Blade
    - Viskokanalostomie ab interno
    - Hydrus
    - iStent (meist in Kombination mit Kataraktoperation)
  - chronischer Entzündungszustand oder Vernarbungen
    - Trabektom oder Kahook Dual Blade
    - Viskokanalostomie ab interno
    - Hydrus
    - iStent (meist in Kombination mit Kataraktoperation)
- Kammerwinkelstrukturen
  - Offener, regulärer Kammerwinkel
    - XEN
    - Trabektom oder Kahook Dual Blade
    - Viskokanalostomie ab interno
    - Hydrus
    - iStent (meist in Kombination mit Kataraktoperation)
  - Irreguläre Kammerwinkelstrukturen oder distale Abflussstörung
    - XEN

Einsatz von MIGS-Verfahren

Die Etablierung minimalinvasiver Verfahren führte zu einer deutlichen Individualisierung der Glaukomchirurgie. Neben der Wahl des optimalen minimalinvasiven Verfahrens muss dabei auch die Abgrenzung zu den „nicht minimalen" Verfahren (Kanaloplastik ab externo, Trabekulotomie ab externo, epibulbäre Drainageimplantate) getroffen werden.

Generell gilt, dass die deutlich niedrigere Komplikationsrate der minimalinvasiven Verfahren mit einer geringeren Effektivität einhergehen .

Tiefnormale Augeninnendrucklagen, wie sie bei Patienten mit weit fortgeschrittenen Glaukomschäden oder bei Vorliegen eines Normaldruckglaukoms gefordert werden, sind mit Sicherheit nur mit nicht minimalen Verfahren zu erreichen.

Grundsätzlich muss der Kammerwinkel ausreichend gut einsehbar sein. Eine zu flache Vorderkammer sowie ein nicht ausreichend visualisierbarer Kammerwinkel stellen eine Kontraindikation dar. Ebenso ausgedehnte periphere anteriore Synechien über mehrere Uhrzeiten sind eine relative Kontraindikation.

MIGS-Verfahren werden folglich eingesetzt, wenn eine moderate Augeninnendrucksenkung sowie der Wunsch nach Reduktion bzw. Vermeidung einer Lokaltherapie vorherrschen.

Welches MIGS-Verfahren in Verbindung mit einer Kataraktoperation?

Besteht die Indikation zur Durchführung einer Kataraktoperation, kann diese mit einem minimalinvasiven Glaukomeingriff (z. B. Trabektom, Kahook Dual Blade, iStent, XEN) kombiniert werden und stellt in dieser Situation meist die Behandlungsoption mit dem besten Nutzen/Risiko-Verhältnis dar.

Bei der Entscheidung, welches Verfahren für welchen Patienten mutmaßlich am besten ist, orientieren wir uns an den in Tabelle 1 aufgeführten Kriterien.

An erster Stelle steht dabei der angestrebte Zieldruck. Verfahren mit einer eher geringen Effektivität werden in erster Linie im Rahmen einer Kataraktoperation eingesetzt. Bei Patienten mit Pseudoexfoliationsglaukom hat sich – aufgrund einer höheren Effektivität – die Verwendung des Trabektoms bewährt. Ansonsten können je nach persönlicher Erfahrung und Vorliebe des Operateurs alle anderen minimalinvasiven Verfahren bei einer angestrebten moderaten Drucksenkung gewählt werden. Bei dem Ziel einer maximalen Drucksenkung bevorzugen wir derzeit das XEN Implantat, bei dem allerdings häufiger kleine Revisionseingriffe notwendig werden. Ebenso liegt die Häufigkeit leichter Komplikationen geringfügig über denen der anderen Verfahren. Auch bei jenen Patienten, die nach erfolglosen trabekulären Eingriffen und dem Verdacht auf Vorliegen einer Funktionseinschränkung im Bereich der distalen Abflusswege minimalinvasiv operiert werden sollen, bevorzugen wir das XEN Implantat.

Ein weiteres Kriterium bei der Entscheidung für ein minimalinvasives Verfahren ist der Zustand der Bindehaut. Bei chronischer Bindehautentzündung oder ausgedehnten Vernarbungen nach Voroperationen sollte vom Einsatz eines XEN Implantats abgesehen werden.

Das Gleiche gilt für Patienten mit ausgeprägter Sicca-Symptomatik. Sind die Kammerwinkelstrukturen z. B. durch vorangegangene Operationen oder Traumata kompromittiert, wählen wir ebenfalls meist das XEN Implantat.

Daneben hat sich im klinischen Alltag erwiesen, dass den minimalinvasiven Verfahren nicht selten eine sogenannte „psychologische Brückenfunktion" zu kommt. Patienten, bei denen beispielsweise aufgrund einer fortgeschrittenen Schädigung mit vaskulärer Komponente und unzureichender Druckeinstellung eine Trabekulektomie indiziert ist, die sich aber im Hinblick auf die potentiellen Risiken nicht für eine solche entscheiden können, können häufiger von einem minimalinvasiven Verfahren überzeugt werden. Ist dieser Eingriff komplikationslos erfolgt, wird aber nur eine unzureichende Drucksenkung erzielt, kann der Arzt mit einer ausführlichen präoperativen Erörterung der Problematik die Patienten dann häufig von einem nicht minimalen Folgeeingriff überzeugen.

Korrespondenzadresse:
Prof. Dr. med. Marcus Knorr
Helios Klinikum
Lutherplatz 40
47805 Krefeld
marcus.knorr@googlemail.com

→

„Das Ziel der minimalinvasiven Glaukomchirurgie ist es, den Übergang zwischen medikamentöser Behandlung und aggressiverer traditioneller Chirurgie zu bedienen"

Maren Klemm
Hamburg

Aktuelle Glaukombehandlung

Ein glaukomchirurgischer Eingriffe ist im Unterschied zu Kataraktoperationen kein einmaliger Vorgang. Vielmehr besteht bei der Mehrheit der Patienten ein ständiger Bedarf für eine konsequente postoperative Nachsorge der verschiedenen frühen und späten postoperativen Komplikationen. Außerdem kommt es zu wiederholten Behandlungen, da die Effektivität der Behandlung kontinuierlich nachlässt und der Augeninnendruck mit zunehmendem Alter steigt. Die Glaukomoperation ist zudem heutzutage nicht mehr nur der letzte Versuch, den intraokularen Augeninnendruck (IOD) im fortgeschrittenen Stadium eines Glaukoms bei medikamentös nicht einstellbaren Patienten zu senken. Zunehmend werden glaukomchirurgische Operationen auch bei moderaten oder leichten Glaukomen eingesetzt, z. B. bei Patienten, die eine medikamentöse Therapie nicht vertragen oder zugunsten einer besseren Lebensqualität, nicht wünschen [1, 9].

Traditionell werden fistulierende Verfahren bei fortgeschrittenen und medikamentös nicht einstellbaren Glaukomenformen eingesetzt oder wenn ein sehr niedriger Zieldruck angestrebt wird. Im Gegensatz dazu ist die minimalinvasive Glaukomchirurgie (MIGS) mit ihrem geringen Risikoprofil für leichtere Glaukomformen und bei mäßig bis kaum dekompensierten IOD-Lagen eine mögliche Option.

Wie Saheb und Ahmed [9] schon 2012 betonten, ist es eine Fehleinschätzung zu glauben, dass die MIGS in Bezug auf die Effektivität mit dem „Goldstandard", der Trabekulektomie, verglichen werden kann. Diese Interpretation basiert auf der Annahme, dass die MIGS-Verfahren entwickelt wurden, um konventionelle Filteroperationen zu ersetzen. In Wirklichkeit ist ihr Ziel jedoch, den Übergang zwischen medikamentöser Behandlung und aggressiverer traditioneller Chirurgie zu bedienen. MIGS-Verfahren wurden in erster Linie zur Behandlung von milden Stadien des Glaukoms bzw. als eine Alternative zur medikamentösen Therapie entwickelt. Sie können z. B. den Problemen der Adhärenz im Rahmen der medikamentösen Glaukomtherapie bzw. ihren Nebenwirkungen mit den negativen Auswirkungen auf die Lebensqualität der Patienten entgegenwirken [8, 14]. Das Komplikationsspektrum der MIGS ist unterschiedlich, insgesamt treten Komplikationen aber selten auf. Auch für die MIGS gilt, dass der Glaukomchirurgie die individuelle Vorhersagbarkeit fehlt.

Definition der MIGS

Eine einheitliche MIGS-Definition liegt bislang nicht vor. 2012 definierten Saheb und Ahmed die MIGS als eine minimalinvasive Chirurgie, die sich auszeichnet durch eine korneale Inzision unter Schonung der Bindehaut mit einem nur minimalen Trauma des Gewebes [9]. Nach dieser Definition sollten die Verfahren zumindest eine moderate Effektivität aufweisen, gekoppelt mit einem optimalen Sicherheitsprofil und einer schnellen Genesung des Patienten. Später beschrieb die „Food & Drug Administration" (FDA) der USA die MIGS-Verfahren als Implantatschirurgie mit einem Zugang entweder von innen oder außen – ohne oder mit nur geringer skleralen Eröffnung und minimaler bzw. keiner konjunktivalen Manipulation [15]. Die „American Glaucoma Society" wiederum beschreibt die MIGS dagegen grundsätzlich als Ab-interno-Verfahren mit möglichst minimaler Gewebeinteraktion [3]. Die Verwendung eines Stents ist hier keine Voraussetzung. Ein weiterer Aspekt für die Definition der MIGS-Verfahren ist die Möglichkeit, nach der Prozedur alle zur Verfügung stehenden Glaukombehandlungen weiterhin durchführen zu können.

Aktuell versteht man unter MIGS-Verfahren meist Ab-interno-Drainageverfahren ohne konjunktivale Inzision. Da es sich zum Teil um relativ kurze Eingriffe mit kleinen Schnitten handelt, könnten die MIGS-Eingriffe auch durch Kataraktchirurgen ohne Erfahrung in der Glaukomchirurgie durchgeführt werden. Sicher und effizient sind diese Verfahren nach Bloom [2] jedoch am ehesten in den Händen von Glaukomchirurgen.

Um welche Verfahren handelt es sich?

Bei den MIGS-Verfahren spielen drei verschiedene Strukturen des Auges eine Rolle: der Schlemm'sche Kanal, der supracho-roidale und der subkonjunktivale Raum.

Verfahren, die den trabekulären Abfluss verbessern

Die Eröffnung des Trabekelmaschenwerkes (TMW) zum Schlemm'schen Kanal kann den trabekulären Kammerwasserabfluss verbessern. Implantate für diesen Bereich sind z. B. der iStent inject W (Glaukos) und der Hydrus Microstent (Ivantis). Als weiteres Ab-interno-Verfahren ohne Stent sind z. B. die Operationen mittels Trabektom, die Excimer-Laser-Trabekulotomie, die endoskopische Zyklophotokoagulation, die gonioskopieassistierte transluminale Trabekulotomie, das Kahook-Doppel-Messer, die Kanaloplastik ab interno (AbiC) oder die Visco-360-Goniotomie zu nennen.

Verfahren, die ab interno einen Abfluss unter die Bindehaut schaffen

Eine Verbindung zwischen Vorderkammer und dem Raum unter der Bindehaut bzw. unter der Tenon wird durch den XEN Gelstent ab interno erreicht (der PreserFlo Microshunt schafft diese Verbindung ab externo und gehört damit nicht zu den MIGS-Verfahren).

Verfahren, die eine Verbindung zum suprachoroidalen Raum schaffen

Eine Verbindung zwischen Vorderkammer und dem Suprachoroidalraum, die den uveoskleralen Abfluss mit dem Prinzip der Zyklodialyse ab interno verbessert, wird durch den Einsatz des CyPass Microstent oder des iStent Supra geschaffen. Der CyPass wurde allerdings vom Markt genommen und der iStent Supra wird nicht vertrieben. Andere Stents mit diesem Verfahren sind aktuell nicht erhältlich.

Indikationen

Die Wahl des für den jeweiligen Patienten geeigneten Verfahrens hängt unter anderem vom angestrebten IOD-Niveau ab. Muss der IOD nicht deutlich gesenkt werden und handelt es sich um ein beginnendes bzw. moderates primäres Offenwinkelglaukom, sind die MIGS-Verfahren eine gute Option.

Bei Normaldruckglaukomen, die in der Regel keine sehr starke IOD-Senkung benötigen, ist zu berücksichtigen, dass das angestrebte IOD-Niveau nicht unter dem episkleralen Venendruck liegen darf. Dieser liegt in der Regel zwischen 7,6 und 11,0 mmHg [11, 13, 16].

IOD-Werte darunter sind mit den MIGS-Verfahren über das Trabekelmaschenwerk (TMW) kaum zu erreichen, da auch diese ein Druckgefälle benötigen, um ihre Wirksamkeit zu entfalten.

Für den Großteil der primären Offenwinkelglaukome wird angenommen, dass das TMW der Ort der Obstruktion ist. Deshalb können diese Verfahren den Abfluss in den Schlemm'schen Kanal verbessern. Befindet sich der Widerstand jedoch weiter stromabwärts, ist die Effektivität der Implantate limitiert [5, 12].

Eine Hypothese für das unterschiedliche Ansprechen des IOD auf diese Verfahren, welche sich anhand einer Kanalografie gut veranschaulichen lässt, ist die segmentale und unregelmäßige Natur des Kammerwasserabflusses über die gesamte Zirkumferenz des Schlemm'schen Kanals. Huang et al. und Körber [6, 7] konnten zeigen, dass es ein segmentales Muster des Kammerwasserabflusses im Schlemm'schen Kanal gibt. Diese Segmentation führt zu der Vermutung, dass es entscheidend ist, an welcher Stelle die Implantate gesetzt werden bzw. ob es überhaupt sinnvoll ist, einen Stent zu setzen, z. B. weil der Schlemm'sche Kanal schon über zu weite Strecken kollabiert ist.

Um die Effektivität der einzelnen Verfahren durch eine optimierte Indikationsstellung zu verbessern, wäre die Kenntnis über die Funktionalität des gesamten Kammerwasser-Abflusssystems vor der Operation von Vorteil. Die jetzigen Ansätze zur Kanalografie werden bislang jedoch nur intraoperativ angewendet.

Es existieren keine Daten, ob eine vorangegangene Selektive Lasertrabekuloplastik einen negativen Einfluss auf eine später erfolgende trabekuläre Chirurgie hat. Meine Erfahrungen bestätigen, dass die trabekulären Stents bei leichten Offenwinkelglaukomen mit nur mäßiger IOD-Erhöhung und dem Ziel, die IOD-Lage nur um wenige mmHg zu senken, empfehlenswerte Verfahren sind. Die gelegentlich geringe Wirksamkeit wird durch das geringe Risikoprofil ausgeglichen.

Die Verfahren mit Schnitttechniken im Trabekelmaschenwerk sind eine weitere gute Option, jedoch sind sie nicht reversibel und können nachfolgend geplante Eingriffe unmöglich machen. Auch Glaukome, die dysgenetische Veränderungen im Kammerwinkelbereich aufweisen, sprechen zum Teil gut auf diese Verfahren an. Voraussetzung für die Eingriffe am Trabekelmaschenwerk sind eine klare Hornhaut und ein ausreichend offener Kammerwinkel bzw. die Kombination mit einer Kataraktoperation, die zu einer Vorderkammervertiefung führt. Für den Hydrus Stent gelten die gleichen Voraussetzungen, hier ist jedoch anzumerken, dass eine eventuell später gewünschte Entfernung kaum umsetzbar ist. Die den Schlemm'schen Kanal erweiternde Verfahren konnte ich in Einzelfällen auch bei fortgeschritteneren Glaukomen oder als Folgeeingriff zur Senkung des IOD einsetzen. Posttraumatisch veränderte Kammerwinkelstrukturen mit Kammerwinkelrezession sprechen durch die präoperativ nicht abschätzbare Vernarbung gegen einen Eingriff in diesem Bereich.

Das XEN Gelimplantat kann auch für fortgeschrittene Glaukome und bei verschlossenem bzw. vernarbtem Kammerwinkel ein-

gesetzt werden, da es kammerwinkelunabhängig ist. Hier ist jedoch anzumerken, dass bei einer Vielzahl der Patienten Nachbehandlungen des Sickerkissens erforderlich sind [4, 10]. Dies ist unter anderem dadurch bedingt, dass sich die exakte Positionierung des Stents nicht sicher vorherbestimmen lässt. Aufgrund der individuell unterschiedlichen Tenonbeschaffenheit kommt der Stent subkonjunktival oder -tenonal bzw. intratenonal zu liegen.

Die suprachoroidalen Implantate benötigen einen offenen Kammerwinkel, könnten auch bei höheren IOD-Werten und fortgeschritteneren Glaukomstadien eingesetzt werden. Hier birgt die eventuelle postoperative Hypotonie ein gewisses Risiko. Sekundärglaukome sind meines Erachtens nach weiterhin eher eine Domäne der Filtrationsverfahren wie der Trabekulektomie oder der tiefen Sklerektomie. Dies gilt auch für traumatische Glaukome oder Patienten mit vorangegangener Keratoplastik.

Fazit

Mit den uns heute zur Verfügung stehenden MIGS-Verfahren kann das Spektrum der Glaukombehandlung, insbesondere unter Berücksichtigung der Lebensqualität der Patienten, deutlich erweitert werden, auch wenn die Glaukome nach wie vor chirurgisch nicht abschließend geheilt werden können.

Literatur

1. *Ahmed IIK (2015)* Migs and the FDA: What's in a name? Ophthalmology 122: 1737 – 1739
2. *Bloom P, Leon A (2018)* Minimally invasive glaucoma surgery (MIGS) is a poor substitute for trabekulectomy – the great debate. Ophthalmol Ther 7: 203 – 210
3. *Caprioli J, Kim JH, Friedman DS et al (2015)* Special commentary: Supporting innovation for safe and effective minomally invasive glaucoma surgery: Summary of a joint meeting of the American Glaucoma Society and the Food and Drug Administration, Washington, DC, February 26, 2014. Ophthalmology 122: 1795 – 1801
4. *Fluorouracil Filtering Surgery Study Group (1996)* Five-year-follow-up of the fluorouracil filtering surgery study. Am J Ophthalmol 121: 349 – 366
5. *Hann CR, Vercsocke AJ, Bentley MD et al (2014)* Anatomic changes in Schlemm's canal and collector channels in normal and primary open angle glaucoma eyes using low and high perfusion pressures. Invest Ophthalmol Vis Sci 55: 5834 – 5841
6. *Huang AS, Camp A, Xu BY et al (2017)* Aqueous angiographie: Aqueous humor outflow imaging in live human subjects. Ophthalmology 124: 1249
7. *Huang AS, Penteado RC, Saha SK et al (2018)* Fluorescein aqueous angiographie in live normal humoan eyes. J Glaucoma 27: 957 – 964
8. *Jaenen N, Baudouin C, Pouliquen P et al (2007)* Ocular symptoms and signs with perserved and preservative-free-glaucoma medications. Eur J Ophthalmol 17: 341 – 349
9. *Saheb H, Ahmed IIK (2012)* Microinvasive glaucoma surgery: current perspectives and future directions. Curr Opin Ophthamol. 23: 96 – 104
10. *Schlenker MB, Gulamhusein H, Conrad-Hengerer J et al (2017)* Efficacy, safety, and risk factors for failure of standalone ab interno gelatin microstent implantation versus standalone trabeculectomy. Ophthalmoloy 124: 1579 – 1588
11. *Sultan M, Blondeau P (2003)* Episcleral venous pressure in younger and older subjects in the sitting and supine positions. J Glaucoma 12: 370 – 373
12. *Swaminathan SS, Oh DJ, Kang MH et al (2014)* Aqueous outflow: Segmental and distal flow. J Cataract Refract Surg 40: 1263 – 1272
13. T*oris CB, Yablonski ME, Wang YL et al (1999)* Humor dynamics in the aging human eye. Am J Ophthalmol 127: 407 – 412
14. *Tsai JC (2009)* A comprehensive perspective on patient adherence to topical glaucoma therapie. Ophthalmology 116: 30 – 36
15. *US Food and Drug Administration (2015)* Premarket Studies of Implantable Minimally Invasive Glaucoma Surgical (MIGS) Devices: Draft Guidance for Industry and Food and Drug Administration Staff https://www.fda.gov/regulatory-information/search-fda-guidance-documents/premarket-studies-implantable-minimally-invasive-glaucoma-surgical-migs-devices
16. *Zeimer RC, Gieser DK, Wilensky JT et al (1983)* A practical venomanometer. Measurement of episcleral venous pressure and assessment of the normal range. Arch Ophthalmol 101: 1447 – 1449

Korrespondenzadresse:

Prof. Dr. med Maren Klemm
Klinik und Poliklinik für Augenheilkunde
Universitätsklinikum Hamburg Eppendorf
Martinistraße 52
20246 Hamburg
klemm@uke.de

Berswordthalle und Rathaus
Foto: Stefanie Kleemann, Dortmund-Agentur, Stadt Dortmund

35. Tagung der Deutschsprachigen Gesellschaft für Intraokularlinsen-Implantation, interventionelle und refraktive Chirurgie

von Ronald D. Gerste

→ Die Deutschsprachigen Gesellschaft für Intraokularlinsen-Implantation, interventionelle und refraktive Chirurgie (DGII) ist unter den großen augenärztlichen Fachgesellschaften wahrscheinlich diejenige mit dem kompliziertesten Namen – der gleichzeitig auch höchst bescheiden ist. Denn auf den seit 1987 stattfindenden Kongressen geht es seit längerem nicht nur um die im Titel genannten Teildisziplinen der Katarakt- und der refraktiven Chirurgie. Seit vielen Jahren haben auch die Netzhaut-, Glaukom- und Hornhautchirurgie ihren Platz im Programm. Bei der 35. Tagung, die zum ersten Mal hybrid vom 25.–27. Februar 2021 in Dortmund stattfand, waren auffallend viele Präsentationen mehr oder weniger neuen Typen von Intraokularlinsen (IOL) gewidmet. Mit einem Überblick über einige dieser Vorträge beginnt der Autor diesen Kongressbericht.

Intraokularlinsen: Studienergebnisse

Torische und nicht torische trifokale IOL

Um die subjektive visuelle Qualität von Patienten, die bei einem refraktiven Linsenaustausch mit einer trifokalen dif–fraktiven Intraokularlinse versorgt wurden, ging es im Vortrag von Walter Sekundo (Gießen). In der Untersuchung erhielten 204 Patienten eines Durchschnittsalters von 55 Jahren, die mehrheitlich (n = 172) hyperop waren (und die über einen präoperativen korrigierten Visus von 1,0 Dezimal verfügten), eine AT LISA Tri oder eine AT LISA tri toric (Carl Zeiss Meditec) implantiert. Mindestens 6 Monate nach Implantation wurden die Patienten schriftlich mit einer auf dem Lebensqualitätsfragebogen des „National Eye Institute" (NEI RQL-42) basierenden Erhebung befragt. Der postoperative unkorrigierte Fernvisus lag im Schnitt bei -0,02 logMAR (Dezimal: leicht über 1,0). Zum Erreichen dieses guten Resultats war bei 7 Augen eine sogenannte „Touch up"-Lasik erforderlich. Die Erwartungen an das funktionelle Ergebnis des refraktiven Linsentauschs sahen bei der Befragung 82 % der Patienten erfüllt, immerhin 18 % antworteten mit „teilweise". Für etwa 10–20 % der täglichen Tätigkeiten war das Tragen einer Brille notwendig, vor allem für die Nähe: 6 % trugen nach einem halben Jahr „immer" eine Brille beim Lesen, 7 % „oft" und 19 % „selten". Ein postoperatives Problem waren die Halos: 30 % der Patienten empfanden diese Erscheinung als „sehr störend"

und 34 % als „leicht störend" – nur 10 % bemerken keine Halos. Dies schlägt sich vor allem im Fahrverhalten nieder: 15 % fahren nachts gar nicht mehr Auto oder nur unter großen Schwierigkeiten, weitere 27 % mit moderaten Schwierigkeiten. Für W. Sekundo bleiben aufgrund dieser Ergebnisse die Schwierigkeiten beim Dämmerungssehen und beim nächtlichen Autofahren das zentrale Problem des diffraktiven Linsendesigns (Abbildung 1). Deshalb werden nach seiner Einschätzung die multifokalen IOL immer nur einen vergleichsweise kleinen Anteil bei den refraktiven Operationen ausmachen.

© W. M. Ahr

Abbildung 1: Optische Phänomene bei Nacht und in der Dämmerung müssen präoperativ besprochen werden.

EDOF-Linse mit Violettfilter

Erste Ergebnisse zur Patientenzufriedenheit mit einer EDOF-Linse mit einer Addition von +2,0 Dioptrien und einem segmentalen Filter für violettes Licht, die Visiotis Progress (IOL Expert), stellte Lena Beckers (Düsseldorf) vor. 20 Patienten erhielten die Linse monokular implantiert und 18 binokular. Zielrefraktion war Emmetropie für das dominante und +1,5 Dioptrien für das nicht dominante Auge. Bei der Abfrage der Patientenzufriedenheit 3 Monate nach der Operation wurde Glare störender (20 % bezeichneten dies als schwere Störung) als Halos empfunden, die nur als mild oder moderat wahrgenommen wurden. Doppel- oder Mehrfachbilder nahm keiner der Patienten wahr, ein Patient bezeichnete das Sehen mit der Linse als verschwommen und diffus. Für die Weitsicht trugen 20 % gelegentlich Brille, für die Nähe war dies bei 40 % der Fall – die Linse hatte die besten Umfrageergebnisse im Intermediärbereich, den alle Beteiligten brillenfrei meisterten. L. Beckers stellte neben dem im Vergleich zu diffraktiven Optiken selteneren Auftreten von Glare und Halos das leichte Implantieren und gute Zentrierung der IOL heraus.

Nicht diffraktive wellenfrontformende IOL

Eine nicht diffraktive, wellenfrontformende IOL mit erweitertem Sichtbereich ist die AcrySof IQ Vivity (Alcon), die Thomas Kohnen als erster Operateur in Deutschland im November 2019 implantierte. Die auf der X-Wave-Technologie basierende Vivity besitzt auf ihrer Vorderfläche zwei im Querschnitt als leichte Erhebungen sichtbare und als Übergangselemente bezeichnete Strukturen. Diese perfektionieren den EDOF-Effekt und sollen hohe Sehschärfe im Fern- wie im Intermediärbereich bei als funktional beschriebener Nahsehfähigkeit liefern. Th. Kohnen berichtete über 26 mit der Linse (13 bilateral) ausgestattete Augen, von denen 3 Monate postoperativ 92 % auf 4 Meter Distanz einen Visus von 0,3 logMAR (Dezimal: 0,5) erreichten, 54 % erreichten sogar einen Visus von 0,1 logMAR (0,8). Im Intermediärbereich (66 cm) hatten 58 % der Augen unkorrigiert einen Visus von 0,8 und 88 % von 0,5. In einer Leseentfernung von 40 cm war ohne Korrektur nur bei 8 % der Augen ein Visus von 0,8 zu verzeichnen, 65 % hatten unkorrigiert einen Visus von 0,5.

Fehlender Kapselsack in der Kataraktchirurgie

Transsklerale Fixation

Eine Herausforderung ist in der Kataraktchirurgie stets das Fehlen eines Kapselsacks oder dessen Beschädigung in einem Ausmaß, dass die Kapselsackfixation einer IOL nicht möglich ist. Drei erfahrene Operateure diskutierten alternative Fixationstechniken. Lars-Olof Hattenbach (Ludwigshafen) zieht die transsklerale Nahtfixation der Irisfixation vor, unter anderem, da bei der Irisfixation die Gefahr eines Pigmentabriebes und eines Irisprolaps besteht. Aktuell gibt es rund 30 verschiedene und in der Literatur beschriebene Methoden der transskleralen IOL-Fixation, deren Stabilität über Jahre inzwischen belegt sei. Als eine sinnvolle Lösung bei Aphakie bezeichnete L.-O. Hattenbach die Implantation nach Szurman, bei der die IOL vor dem Einsetzen mit Nahtmaterial vorbereitet und dann mit einer Z-Naht befestigt wird. Bei IOL-Luxation ist die Skleranaht nach Einschätzung von L.-O. Hattenbach die einzige akzeptable Lösung, die aufgrund der geringen Ver-

änderung – er nannte es „Erhalt des Bestehenden" – auf eine hohe Patientenzufriedenheit trifft. Bei dem Eingriff sei kein Explantationsschritt erforderlich und in bestimmten Situationen – beispielsweise dem gleichzeitigen Vorliegen einer Amotio – sei er ein Muss. L.-O. Hattenbach hat vor einigen Jahren eine bimanuelle intraokulare Mikronahttechnik entwickelt, die er als eine „maßgeschneiderte Lösung" bezeichnete. Dabei werden 25G-Hybridinstrumente (Mikronadelhalter, Fadenpinzette, Schere, Firma Geuder) sowie ein Faden in einer Mikronadel eingesetzt. Diese auch als „Hattenbachnadel" bezeichnete und nur 2 mm messende Mikronadel gilt als die kleinste in der Medizin eingesetzte Nadel weltweit. Geradezu ideal sei diese Technik bei IOL mit Schlaufenhaptiken, bei denen der Faden mit Leichtigkeit um diese herum angebracht werden und die Nahtaufhängung vorbereitet werden kann. Darauf werden die Sklerainzisionen angebracht, der Faden von außen nach innen geführt und die Linse dann in der gewünschten Position fixiert. Die Technik ist unabhängig vom Design für alle Linsentypen anwendbar. Bei weichen Haptiken sei es wichtig, den Faden nicht zu fest anzuziehen, um die Haptik nicht unbeabsichtigt zu durchtrennen. Schwierig kann die Technik bei voroperierten Augen werden, die stark vaskularisiert sind, bei Augen mit einer Vorschädigung der Sklera, zum Beispiel nach Trabekulektomie, Sklerokorneaschnitt oder wiederholter Pars-plana-Vitrektomie sowie bei Patienten mit Blutungsneigung aufgrund der Einnahme von Gerinnungshemmern oder bei Hämophilie.

Intrasklerale Haptikfixation

Eine Technik zur intraskleralen Haptikfixation bei fehlendem Kapselsacksupport hat Gábor B. Scharioth (Recklinghausen) vor rund 15 Jahren entwickelt. Nach Eröffnung der Bindehaut inferior und superior wird mit einer 23G-Kanüle eine Sulcus-ciliaris-Sklerotomie durchgeführt; genau gegenüber geschieht etwa 2 mm postlimbal dasselbe. Mit einer frischen 23G-Kanüle wird ein limbusparalleler Tunnel präpariert. Darauf wird eine faltbare dreistückige und für Sulkusimplantation geeignete IOL eingeführt, deren Haptiken mit zwei speziellen 25G-Pinzetten (eine gerade, eine gebogen) gegriffen werden, worauf das Ende der Haptik mit der geraden Pinzette durch die Sklerotomie externalisiert wird. Mit der gebogenen Pinzette wird die Haptik in den vorbereiteten intraskleralen Tunnel implantiert. Mit der Technik, die typischerweise eine optimale Zentrierung erlaubt, kann man nach G. Scharioths Worten gegebenenfalls vor OP-Ende noch eine Feinjustierung vornehmen. Diese Vorgehensweise lässt sich auch anwenden, wenn nicht nur keine Kapsel da ist, sondern auch keine Iris vorhanden ist, wie zum Beispiel bei traumatischer Aniridie. Für die inzwischen standardisierte, keine besondere Lagerung oder sonstigen logistischen Aufwand erfordernde Technik gibt es nach G. Scharioths Worten praktisch keine Kontraindikationen, der uveale Kontakt ist minimal und sie ist unabhängig von Irisveränderungen durchführbar; mit ihr können auch Multifokallinsen und torische Linsen eingesetzt werden.

Irisfixation

Burkhard Dick (Bochum) favorisiert die Irisfixation. Dies zum einen akut in der Kataraktchirurgie, wenn es zu Komplikationen wegen des Kapselsackverlustes kommt oder der Eingriff intrakapsulär durchgeführt wird, und zum anderen sekundär bei IOL- bzw. Linsenluxation und bei Aphakia operata. Die Alternativen der Irisfixation in solchen Fällen sieht B. Dick kritisch. So stellen zwar kammerwinkelgestützte IOL eine chirurgisch sehr einfache Option dar, sind aber nach seiner Einschätzung wegen des Komplikationspotenzials – Sekundärglaukom, Pupillenverziehungen, IOL-Instabilität und -Rotation sowie Endothelzellverlust – inzwischen obsolet. Sklerafixation sieht B. Dick als chirurgisch anspruchsvoll und verhältnismäßig invasiv an, nicht zuletzt da diese Technik oft nur in Kombination mit einer Pars-plana-Vitrektomie durchgeführt werden kann. Bei der Sklerafixation bestehe eine hohe Inzidenz für Komplikationen wie Blutungen, IOL-Dezentrierung und -Verkippung sowie Iris capture.

Das Konzept der irisfixierten Linse kann auf ein halbes Jahrhundert zurückblicken. Worst hat 1971 eine erste Irisklauenlinse aus PMMA quasi als eine Art Notfall-IOL vorgestellt. Heute haben irisfixierte Linsen ein bikonvexes Design und sind für B. Dick die erste Wahl bei akuten Komplikationen während der Kataraktoperation. Die damit mögliche direkte Problemlösung führt zu einer überschaubaren OP-Dauer und Invasivität, der Gerinnungsstatus des Patienten ist hierbei praktisch irrelevant. Die bei Patienten mit komplexer Ausgangslage sehr häufige enge Pupille (zum Beispiel bei einem Pseudoexfoliationssyndrom) ist bei diesem Linsentyp etwas Positives: Sie begünstigt die retropupillare Enklavation und trägt zur Sehqualität und zur Refraktionstoleranz bei. Die Zentrierung der irisfixierten Linse ist immer optimal, ihre Position vorhersagbar, da es keinen Tilt und kein Iris capture gibt. Ein weiterer Vorzug ist die Schonung des Endothels, auf eine basale Iridektomie kann verzichtet werden. In Langzeitstudien wird von guten Visusergebnissen berichtet: So lag in einer Arbeit mit 320 Eingriffen nach 64 Monaten ein durchschnittlicher bestkorrigierter Visus von 0,3 logMAR (Dezimal 0,5) vor, in einer anderen Publikation wurde bei 30 Patienten ein Visus von Dezimal 0,5 und besser 6 Monate nach dem Eingriff bei 80 % der Patienten berichtet.

Kapselsackimplantation auch bei PEX?

Zu einer IOL-Dislokation nach Kataraktoperation kommt es bei 0,2 – 3 % der Patienten. Eine frühe Dislokation tritt vor allem nach komplizierter Kataraktoperation auf, eine späte Dislokation – zu der es im Schnitt 7 – 8 Jahre postoperativ kommt – geht sehr häufig auf ein Pseudoexfoliationsglaukom (PEX) zurück (Abbildung 2); andere Ursachen sind der Zustand nach Vitrektomie, eine hohe Achsenmyopie und eine überdurchschnittlich lange Phakozeit während der Operation. Ist bei einem PEX dann die Implantation der IOL in den Kapselsack wirklich die Methode der Wahl, fragte Katharina Krepler (Wien)? Bei der Planung einer Kataraktoperation beim Pseudoexfoliationssyndrom ist natürlich die Diagnosestellung wichtig, die nicht immer einfach ist und eine Untersuchung in Mydriasis erfordert. Ist das PEX identifiziert, sollte die Operation rechtzeitig erfolgen – bevor die Linsentrübung zu sehr fortgeschritten ist. Ein gerade bei diesen Patienten wichtiger und willkommener Nebeneffekt der Kataraktoperation ist die von dieser bewirkte moderate Augeninnendrucksenkung. Bei PEX-Augen ist eine enge Pupille zu erwarten. Der Operateur kann zur Pupillenerweiterung auf Hilfsmittel wie Irisretraktoren, Irisringe und sogenannte Push-Pull-Häkchen zurückgreifen. Eine weitere Besonderheit bei PEX-Augen ist die Kapselphimose, der man intraoperativ mit einer ausreichenden Rhexisgröße, deren zusätzlicher Vergrößerung nach IOL-Implantation und gegebenenfalls mit Einsetzen eines Kapselspannrings entgegenwirkt. Postoperativ kann eine radiäre Kapsulotomie mit dem YAG-Laser vorgenommen werden. Intraoperativ ist die Zonulaschwäche der PEX-Augen dann die nächste Herausforderung, die in einer Zonulolyse und Phakodonesis resultieren kann. K. Krepler empfahl zur Minimierung dieser Gefahr eine schonende OP-Technik mit langsamer Kapsulorhexis, einer Phakoemulsifikation unter Vermeidung von Rotation und einer Rindenaspiration mit möglichst geringem Kraftaufwand. Das Einsetzen eines regulären Kapselspannrings zur Schienung kann bei Zonulolyse über maximal drei Uhrzeiten indiziert sein, bei größeren Zonulolysen sollte ggf. ein modifizierter Kapselspannring zur Sklerafixation eingesetzt werden. Allerdings muss bedacht werden, dass ein solcher Kapselspannring ein zusätzliches Gewicht im Kapselsack darstellt und während der Implantation eine beträchtliche Krafteinwirkung auf die schwachen Zonulafasern ausübt. Die nach K. Kreplers Ansicht geeignetste Linse für diese Augen ist eine IOL mit 3-stückiger rigider Haptik, die den Kapselsack stützt und sowohl eine Sulkusimplantation als auch eine Sklerafixation ermöglicht.

Bei unkomplizierten Verlauf und stabilem Kapselsack, so beantwortete K. Krepler ihre eingangs gestellte Frage, ist die Kapselsackimplantation die erste Wahl, gefolgt – vor allem bei posteriorer Kapselruptur – von der Implantation in den Sulkus. Von den 35 000 Kataraktoperationen pro Jahr in Wien erfolgen etwa 7 % bei Patienten mit PEX, bei mehr als 98 % dieser Patienten verbleibt die IOL im Kapselsack.

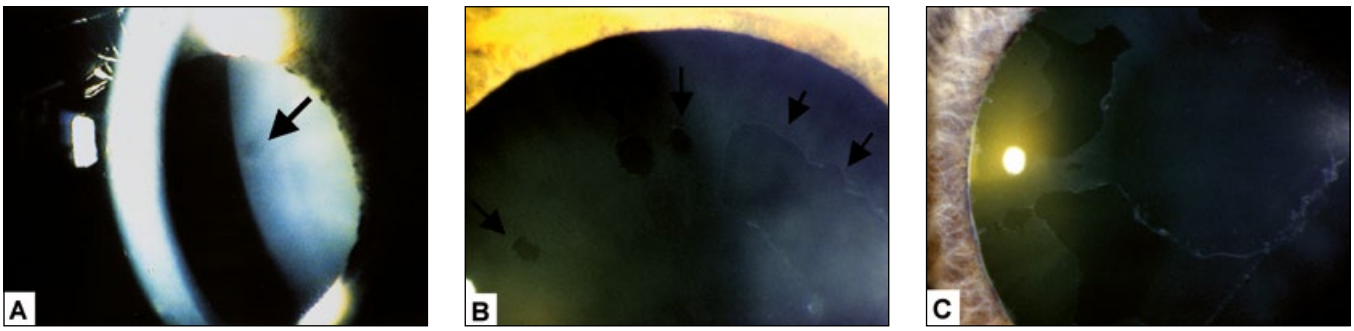

© U. Schlötzer-Schrehardt, G. O. H. Naumann

Abbildung 2: Klinische Diagnose von PEX-Frühstadien. A. Homogener, diffus-matter Oberflächenbelag auf vorderer Linsenkapsel mit kleinem Defekt (Pfeil). B. Allmähliche Vergrößerung und Konfluenz der Defekte (Pfeile). C. Ausbildung des klassischen Musters der Linsenablagerungen mit zentraler Scheibe und peripherer Zone.

Astigmatismuskorrektur: Deutliche Vorteile des Femtosekundenlasers bei den arkuaten Inzisionen

Rupert Menapace von der Augenklinik der Medizinischen Universität am dortigen Allgemeinen Krankenhaus in Wien erinnerte daran, dass der Wirkmechanismus arkuater Hornhautinzisionen (AI) bei Patienten mit Astigmatismus auf der Durchtrennung interlimbaler Kollagenfaserfaszikel beruht, die zu einer Abflachung des auf die Schnittrichtung stehenden Hornhautmeridians führt. Manuell sind diese Schnitte nicht ganz einfach: Eine perfekte Zentrierung ist ebenso schwierig wie das Erreichen einer perfekten Perpendikularität. Deshalb haben manuelle Inzisionen oft eine variable Tiefe – und damit einen variablen korrektiven Effekt. All diese Parameter sind mit dem Femtosekundenlaser bestmöglich zu kontrollieren und zu reproduzieren. In einer Wiener Studie wurden Patienten (n = 66 Augen) mit einer Total-K zwischen 0,5 und 2,5 Dioptrien eingeschlossen. Die Schnitttiefe betrug 80 % und die optische Zone 8,5 mm. Die Hauptachsen wurden mit dem Zeiss Callisto angezeigt und entsprechend markiert. Darauf erfolgte das Ausrichten und Einzentrieren der Referenzachsen des Femtosekundenlasers auf die markierten Hornhautachsen. Die aktuelle Hornhautdicke entlang der geplanten Schnitte wurden durch intraoperative OCT-Messung ermittelt. Am Ende des Eingriffs wurde die Durchgängigkeit mit einer gerundeten Sonde und die korrekte Ausrichtung durch Anfärbung der Inzisionen überprüft. Die Resultate: Am Ende der Operation waren alle mit dem Femtosekundenlaser angelegte AI durchgehend und glattwandig geschnitten, es kam zu keiner einzigen Perforation. Das OCT zeigte exakte Schnitttiefen von durchweg 80 %, die Biomikroskopie dokumentierte eine geringgradige, nach 3 Monaten nicht mehr progrediente Vernarbungstendenz. Die erzielte Reduktion der Hornhautverkrümmung war über den gesamten Beobachtungszeitraum von bis zu einem Jahr stabil und wies keine Regression auf. R. Menapace resümierte, dass die individuellen Anpassungsmöglichkeiten der Behandlungsparameter auch eine Korrektur asymmetrischer (einschließlich non-orthogonaler) Hornhautastigmatismen möglich macht.

Silikonöltamponade: Komplikation Ziliarkörperinsuffizienz

Eine Silikonöltamponade in einem phaken Auge bereitet geradezu den Weg zu einer Kataraktentstehung, von weiteren Komplikationen ganz abgesehen. Jörg Schmidt (Duisburg) sieht bei bestehender Katarakt eine Indikation für eine kombinierte Operation mit Silikonöl – eine Phakovitrektomie – gegeben, wenn die gesamte Glaskörperbasis ausgeräumt werden soll. Eine solche Ausräumung des vorderen Glaskörpers ist an einem phaken Auge kaum möglich, während dies mit einer Kunstlinse in situ wesentlich einfacher geht – am problemlosesten ist nach J. Schmidts Erfahrungen dieser Schritt am aphaken Auge vorzunehmen. Wenn Silikonöl eingefüllt werden soll, ist die komplette Ausräumung der Glaskörperbasis unumgänglich; anderenfalls treten Proliferationen auf, die eine zyklitische Membran bilden können, welche den Ziliarkörper anziehen und eine Hypotonie auslösen kann (Abbildung 3). Erste Versuche mit der Silikonöltamponade in den 1950er Jahren sind wegen heftiger PVR-Reaktionen zunächst wieder eingestellt worden. Erst der Rotterdamer Chirurg Zivojinovic, der den verbleibenden anterioren Glaskörper als wesentliche Ursache für desaströse Entwicklungen mit okulärer Hypotonie identifizierte, schuf ein neues Diktum: „The vitrectomy is done when the vitreous is gone."

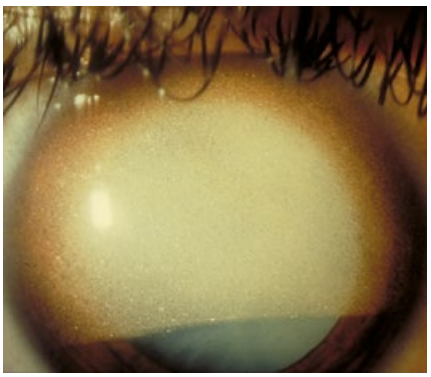

Foto: A. M. Joussen

Abbildung 3: Emulsifizierte Silikonölbläschen in der Vorderkammer eines phaken Auges.

In der Duisburger Klinik wurden in den letzten fünf Jahren 12 Augen behandelt, die nach einer Silikonöltamponade eine Ziliarkörperinsuffizienz mit einem IOD von weniger als 6 mmHg entwickelten. Bei 11 dieser Augen war das Silikonöl am phaken Auge verwendet worden, die Indikationen waren bei 7 Augen eine Ablation und bei 4 Augen eine diabetische

Retinopathie. Die bei allen Augen durchgeführten Revisionsoperationen zeigten anteriore Proliferationen sowie insbesondere zyklitische Membranen. Die intraoperative Ausräumung dieser zum Teil knorpeligen Strukturen stabilisierte bei 10 Augen den Befund und den Augeninnendruck. J. Schmidt resümierte, dass mit dem heute zur Verfügung stehenden Instrumentarium der Glaskörperchirurgie bei über 90 % der Augen – und vor allem auch bei phaken Augen – mit einer Gastamponade erfolgreich operiert und bei Misserfolgen schneller revidiert werden kann. Sollte dennoch Silikonöl benutzt werden (müssen), rät J. Schmidt auch eine klare Linse zu entfernen und durch eine Intraokularlinse zu ersetzen.

SmartSurf-PRK: Als schonendere Variante eine Option

Als einen Pionier der refraktiven Chirurgie kündigte Sitzungsleiter Suphi Taneri den Mannheimer Ophthalmochirurgen Michael Knorz an – völlig zu Recht. Dieser erinnerte sich rückblickend an das Jahr 1992, als er mit der Photorefraktiven Keratektomie (PRK) begann – die Patienten hatten Schmerzen, der Visusanstieg war langsam, entsprechend unbefriedigend war diese Technik. Dies motivierte M. Knorz, im nächsten Jahr die Lasik einzuführen: Die Patienten verspürten keine oder nur wenig Schmerzen und erfreuten sich eines schnellen Visusanstiegs. Das Keratom wurde in der Lasik-Chirurgie ab 2008 zunehmend vom Femtosekundenlaser ersetzt. Heute, so berichtete M. Knorz, nutzt er in der refraktiven Hornhautchirurgie die Femto-Lasik und Smile, in der refraktiven Linsenchirurgie die Visian ICL (STAAR Surgical) und den Linsenaustausch mit dem LenSx-Femtosekundenlaser (Alcon).

Doch auch die PRK ist nicht passé: Seit 2017 arbeitet M. Knorz mit der transepithelialen Variante dieser alten Technik („SmartSurf-PRK"). Bei der transepithelialen PRK führt der Laser eine refraktive Ablation und eine kleinstmögliche Epithelentfernung in einem Schritt durch. Die Heilung ist auch aufgrund der viel glatteren Wundränder deutlich schneller als bei der früheren Variante. Die Durchführung ist sehr einfach und einem OP-Roboter vergleichbar, da sich der Laser selbst zentriert, selbst fokussiert, den Augenbewegungen folgt und den Astigmatismus ausgleicht. Die Patienten geben bei Befragungen die Schmerzintensität als deutlich geringer an als nach mechanischer PRK. Indikationen für das Verfahren sind gemäß KRC-Richtlinien Myopien unter -6 Dioptrien. Das Verfahren kann auch bei Hornhautdicken unter 480 µm angewendet werden sowie bei asymmetrischen Topografien und forme fruste-Keratokonus. Topografiegesteuert habe die Methode ihren Wert vor allem bei irregulären Refraktionsfehlern bewiesen. In einem Vergleich von 196 mit der Methode operierten Augen mit einer gleichen Anzahl Augen, die einer Lasik unterzogen wurden, waren 1 Jahr später die funktionellen Ergebnisse vergleichbar: 66 % der Augen nach transepithelialer PRK hatten einen unkorrigierten Fernvisus von -0,1 logMAR und besser (Dezimal 1,25) gegenüber 46 % nach Lasik. Innerhalb einer halben Dioptrie um die Zielrefraktion lagen 83 % nach transepithelialer PRK und 85 % nach Lasik. Dennoch: Die Heilung vollzieht sich langsam, so dass M. Knorz den Gesamtanteil der transepithelialen PRK bei maximal 20 % sieht. Die Lasik wird dominieren, auch weil moderne Excimer-Laser die Zyklorotation und die Dezentrierung der Pupille ausgleichen. Nicht zu vernachlässigen sei der „Wow-Effekt" bei den Patienten nach Lasik: Der Visusanstieg ist unmittelbar und die Schmerzen sind gering.

Foto Las Vegas: adobestock.com/Dmitry Vinogarov; Collage: A. Lorenz

Tagung der American Academy of Ophthalmology 2020

von Ronald D. Gerste

→ Vielleicht dachte der eine oder andere Kongressbesucher – ungeachtet des beeindruckenden Angebots an Symposien und Kursen – doch mit etwas Wehmut an all das, was in diesem eigentümlichen Jahr fehlte: Die Sonnenaufgänge über der Wüste. Die tanzenden Fontänen auf dem künstlichen See vor dem Hotel Bellagio. Die Möglichkeit, binnen weniger Minuten zu Fuß von der Freiheitsstatue zum Eiffelturm gehen zu können – auch wenn es „nur" Nachbildungen sind. Las Vegas, der Ort, an dem die Tagung der „American Academy of Ophthalmology" (AAO) im November 2020 hätte stattfinden sollen, ist sicher Geschmackssache. Wie dem auch sei: Die Erinnerung an die gegenwärtig unerreichbare Glitzerwelt in der Wüste von Nevada macht wieder einmal deutlich, welche Einschnitte die gegenwärtige Pandemie in unser Leben gemacht hat. So blieb nur, das umfassende Angebot vom heimischen PC aus zu verfolgen, wie es inzwischen die Realität bei den meisten Kongressen geworden ist.

Geringere Abstoßung durch Bevacizumab bei perforierender Keratoplastik

Die perforierende Keratoplastik ist die am häufigsten durchgeführte Organtransplantation der modernen Medizin. Die endotheliale Immunreaktion ist dabei die häufigste Ursache für ein Scheitern der Transplantation. Nach Worten von Thomas Dohlman (Boston, Massachusetts) ist die Neovaskularisation des Empfängerauges der wichtigste Prädiktor einer solchen Abstoßung. Verantwortlich dafür ist der endotheliale Wachstumsfaktor VEGF-A („Vascular Endothelial Growth Factor"), der eine treibende Kraft bei der Ausbildung neuer Blutgefäße ist. Diese Gefäßbildung tritt aber immer wieder an unerwünschten Stellen auf, so z. B. in der Makula oder auch bei einem Auge, an dem gerade erst eine Keratoplastik vorgenommen wurde. Daher liegt der Gedanke nahe, diesen Botenstoff pharmakologisch zu hemmen.

Th. Dohlman berichtete über die Anwendung des VEGF-Inhibitors Bevacizumab nach Keratoplastik bei Hochrisikopatienten. An 5 internationalen Zentren wurden die Patienten in zwei Gruppen randomisiert: Die erste Gruppe erhielt am Ende der Operation subkonjunktival Bevacizumab injiziert, die Patienten der zweiten Gruppe erhielten subkonjunktival Kochsalzlösung. Postoperativ wurde in der Bevacizumab-Gruppe über 4 Wochen viermal täglich topisches Bevacizumab getropft, die Patienten in der Kontrollgruppe tropften Methylzellulose. Die Teilnehmer – 42 Patienten in jeder Gruppe mit einem Durchschnittsalter von 62 bzw. 63 Jahren – wurden als

Hochrisikopatienten eingestuft, da bei ihnen entweder eine korneale Neovaskularisation über einen oder mehrere Quadranten vorlag oder weil bei einer früheren Transplantation Gefäße bis an den Transplantatrand vorgewachsen waren. Als Endpunkt der Studie wurden die endotheliale Abstoßungsrate bzw. das Transplantatüberleben nach 52 Wochen festgelegt. Ein Transplantatüberleben wurde nach einem Jahr bei 90 % der Bevacizumab-Gruppe und bei 83 % in [p=0,39] der Kontrollgruppe dokumentiert. Bei Patienten, bei denen eine Re-Keratoplastik vorgenommen wurde, betrug die Transplantatüberlebensquote 92 % unter Bevacizumab-Behandlung und 81 % ohne diesen Therapiezusatz. Bei den wenigen Patienten (2 von 27, 7,4 %), bei denen es zu einer Abstoßung gekommen war, trat diese in der Bevacizumab-Gruppe im Schnitt nach 21 Wochen, in der Kontrollgruppe bereits nach 4 Wochen ein. Bezüglich der Endothelzellen konstatierte Th. Dohlman eine höhere Dichte bei den mit dem VEGF-Inhibitor behandelten Patienten – in dieser Gruppe wurde eine ausgeprägte Rückbildung von Neovaskularisationen registriert, während diese in der Kontrollgruppe weiter zunahmen. Bei den Komplikationen unterschieden sich beide Gruppen kaum. Allerdings war der Anteil der Augen mit einer verzögerten Epithelheilung (Defekt noch am 7. postoperativen Tag) mit 16 % in der Kontrollgruppe sogar höher als in der Bevacizumab-Gruppe mit 10 %. Das Medikament, so resümierte Th. Dohlman, ist ein potenzielles Hilfsmittel bei Hochrisikopatienten bei bzw. nach perforierender Keratoplastik.

Schwere proliferative Retinopathie: Der Einfluss einer relaxierenden Retinektomie

Der Retinologe Robert Machemer erwähnte im Jahre 1986 das Konzept einer relaxierenden Retinektomie bei Patienten mit „einer Inkarzeration der Netzhaut in eine traumatische oder iatrogene Wunde … einer Schrumpfung der Retina durch präretinale Proliferation, die nicht durch Buckelchirurgie behoben werden kann" und sah gerade bei dem Krankheitsbild, das heute als proliferative Vitreoretinopathie (PVR) bezeichnet wird, ein Grundproblem: „Die Netzhaut kann für eine Wiederanlage zu kurz sein." Jennifer Lim (Chicago) berichtete in ihrem Vortrag über die Bedeutung der relaxierenden Retinektomie – fast 35 Jahre nach R. Machemers grundlegendem Gedankengang.

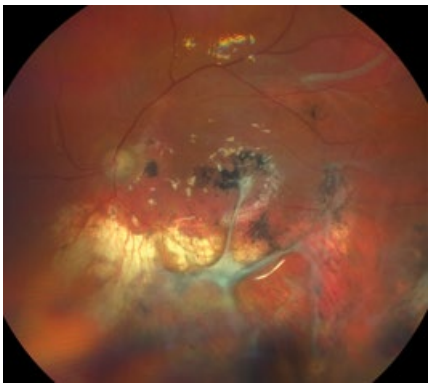

Foto: F. Schaub

Abbildung 1: Proliferative Vitreoretinopathie. Fundusfoto eines linken Auges eines 65jährigen Patienten nach mehrfachen Pars-plana-Vitrektomien bei proliferativer Vitreoretinopathie nach Amotio. Die Netzhaut liegt funduskopisch unter Silikonöl an. Es bestehen jedoch epiretinale Membranen am hinteren Pol und ausgedehnte Atrophieareale. Der Visus beträgt lediglich 1/35 Tafelvisus.

Zunächst muss eine gründliche Dissektion der Glaskörperbasis vorgenommen werden, um den anterioren Zug und damit eine Kontraktion der Netzhaut auszuschalten, so führte J. Lim aus. Nach einer solchen anterioren Dissektion inklusive einer Lensektomie werden Wiederanlageraten von 74 % erreicht, im Vergleich zu 38 % bei Eingriffen, die ohne diesen Schritt durchgeführt werden. Im Anschluss müssen alle Pucker und präretinale Membranen entfernt werden. Bei der Retinektomie wird die zu inzisierende Region zunächst mit Diathermie behandelt, danach mit dem Vitrektor die anteriore Retina entfernt. Die Kanten der Retinektomie werden darauf überprüft, ob alle Traktionen beseitigt sind. Subretinale PVR werden nur entfernt, wenn die Retina abgehoben bleibt. Am Schluss erfolgt eine Gas- oder Lufttamponade. Die anatomischen Ergebnisse, die sich zu dieser Vorgehensweise in der Literatur finden, haben sich seit R. Machemers erster Serie von 1986 deutlich verbessert (Bei 18 von 45 Augen von R. Machemer als „inoperabel" eingestufte Augen bestand nach einem halben Jahr noch eine Netzhautanlage): Mit einer 25G-Vitrektomie konnte J. Lim im vergangenen Jahr bei 41 von 44 Augen eine Wiederanlage erzielen. Bei fast der Hälfte der Augen reichte ein Eingriff aus, bei den anderen wurde mehrfach (bis zu dreimal) operiert. Ähnliches gilt für die funktionellen Ergebnisse: R. Machemer berichtete über einer Visusverbesserung bei 20 % der mittels Retinektomie behandelten Augen, 7 % hatten einen Visus von 0,025 und besser. Von J. Lims Patienten erreichten

56 % eine Visusverbesserung und 40 % eine Sehschärfe von 0,025 und besser. Eine japanische Gruppe konnte vor wenigen Jahren über einen solchen Visus sogar bei 78 % ihrer insgesamt 27 operierten Augen berichten (Iwashi-Sima et al. 2013).

Die früher häufige Komplikation der Hypotonie, von der in Studien aus den 1990er Jahren in einer Größenordnung zwischen 31 und 43 % berichtet wurde, trat in der Chicagoer Patientengruppe nur noch bei 6,8 % der Patienten auf. Auch eine Phthisis ist nach relaxierender Retinektomie möglich, tritt aber seltener auf, als wenn man der PVR ihren natürlichen Verlauf lässt. Ferner muss natürlich mit Komplikationen durch das bei der Vitrektomie eingegebene Silikonöl gerechnet werden. Prädiktoren eines Fehlschlages nach einem Eingriff mit relaxierender Retinektomie sind nach J. Lims Erfahrung eine rezidivierende ebenso wie eine inferior gelegene PVR, Hypotonie und eine Retinektomie im temporalen Quadranten. Für einen Erfolg der 25Gauge-Vitrektomie spricht hingegen ein noch vergleichsweise guter Visus: Augen, die besser als „Handbewegungen" sahen, erreichten zu 42 % einen brauchbaren Visus im Vergleich zu 11 % bei Augen, bei denen nur Lichtprojektion vorhanden war. Ebenfalls für eine erfolgreiche 25G-Vitrektomie spricht eine begrenzte und auf nicht traumatische Ursache zurückgehende PVR. Ingesamt ist die Verwendung von Silikonöl mit besseren Ergebnissen assoziiert als eine Gastamponade (primäre Wiederanlage 71 % vs. 18 %). Keinen Zusammenhang konnte J. Lim zwischen der Wiederanlagerate und der Ausdehnung der Retinektomie beobachten. Als Adjuvantien haben sich 5-FU und Heparin nicht als nützlich erwiesen, zu Methotrexat, gegenwärtig Gegenstand einer Studie, gebe es erste ermutigende Daten, schloss J. Lim ihren Vortrag.

Myopie: Die Behandlung der traktiven Makulopathie

Zu den schweren Komplikationen bei Patienten mit starker Kurzsichtigkeit gehört die myope traktive Makulopathie (MTM). Hierbei kommt es zu einer extensiven, schisisähnlichen Verdickung der äußeren Retina bei hochmyopen Augen mit hinterem Staphylom. Bei dem Krankheitsbild können außerdem eine Foveaabhebung und ein Makulaloch auftreten. Als Mechanismen der Traktion werden, wie Mark Johnson (Ann Arbor, USA) ausführte, vitreomakuläre Traktionen als Folge einer Teilabhebung des hinteren Glaskörpers, verbleibender kortikaler Glaskörper nach einer solchen Abhebung, das Vorliegen epiretinaler Membranen und eine spezifische Elastizität der Membrana limitans interna (ILM) diskutiert.

Bei einigen Patienten kommt es zu einer Spontanheilung, doch bei etwa 70 % verschlechtern sich mit der Zeit sowohl der anatomische Befund als auch die Funktion. Diese Progression verläuft typischerweise sehr langsam, über viele Jahre hinweg. Wenn eine Operation geplant wird, sollte man sich bewusst sein, dass der einzige Prädiktor auf einen zu erwartenden guten postoperativen Visus eine noch halbwegs gute Sehschärfe zum OP-Zeitpunkt ist. Bei Augen mit sehr schlechter Ausgangsfunktion muss eher mit einer weiteren Visusabnahme gerechnet werden.

Für den Eingriff bieten sich ein zurückhaltender und ein umfassender Ansatz an. Bei der zurückhaltenden OP-Methode müssen die wesentlichen Ursachen der Traktionsmechanismen identifiziert und behandelt werden. Das komplikationsträchtige ILM-Peeling, bei dem es zu einer Schädigung der zentralen Photorezeptoren kommen kann und das den Visus negativ beeinflussen kann, wird bei einer solchen Vorgehensweise vermieden. Umfassender wird die Operation, wenn das ILM-Peeling vorgenommen und alle zellulären und vitrealen Komponenten entfernt werden – denn diese können jetzt oder in der Zukunft Ausgangspunkt einer Traktion sein. Auch nach diesem aufwändigen Vorgehen kommt es meist nur sehr langsam zu einem Rückgang der Makulaverdickung. Das Peeling der Membrana limitans interna sollte in zwei Schritten erfolgen: Zunächst wird die Schicht des kortikalen Glaskörpers und der epiretinalen Membranen unter Verwendung von Triamcinolon entfernt. Danach wird die ILM sorgfältig und breitbasig nahe der Staphylomgrenzen unter Anfärbung mit Brilliant Blue G gepeelt. Dabei sollte gegebenenfalls die Fovea ausgelassen werden, um dort einer Lochbildung vorzubeugen. Dies sei vor allem bei Augen mit äußeren lamellären Defekten zu empfehlen, so M. Johnson. Gas würde er bei vorhandenen Makulalöchern und einer Makulaabhebung insufflieren, allerdings habe dieser Schritt offenbar keine Auswirkungen auf die postoperative Funktion. Bei einem solch sorgfältigen und schrittweisen Vorgehen seien die Erfolgsaussichten gut und das anatomische Ergebnis oft lang anhaltend.

Neovaskuläre AMD: Erkenntnisse aus Langzeitstudien

Sehr reichhaltig ist die Datenlage zur intravitrealen Anti-VEGF-Therapie bei exsudativer AMD. Allerdings erstrecken sich viele Studien nur über begrenzte Zeiträume von meist 2 bis 3 Jahren. Eine retrospektive Analyse des „Fight Retinal Blindness"-Projekts hat die Ergebnisse der Behandlung von AMD-Patienten über 10 Jahre in weit voneinander gelegenen Regionen dokumentiert: aus Australien und Neuseeland sowie der Schweiz. Mark C. Gillies (Sydney) berichtete über den Vergleich zweier Behandlungsstrategien. Eine australisch-neuseeländischen Gruppe (ANZ) verfolgte den „Treat and Extent"-Ansatz (T&E), während die Gruppe der Augenklinik des Züricher UniversitätsSpitals (CH) das „pro re nata"-Schema (PRN) verfolgte. Es wurden insgesamt 795 Augen erfasst, denen 58 % über den Beobachtungszeitraum eine Monotherapie (52 % Ranibizumab, 6 % Bevacizumab) erhielten, bei 24 % kam es zum Wechsel zwischen Ranibizumab und Bevacizumab und bei 11 % zwischen Ranibizumab und Aflibercept und 7 %, die im Verlaufe der Behandlung zwischen allen 3 VEGF-Hemmern wechselten. Die Patienten waren im Schnitt 79 Jahre alt und hatten einen mittleren Visus von 54,4 (ANZ) und 52,9 (CH) ETDRS-Buchstaben. Diejenigen, die bis zum Schluss in der Studie blieben, verzeichneten im Schnitt eine Visusreduktion über 0,9 Buchstaben unter der T&E-Behandlung und von 14,9 Buchstaben unter PRN-Behandlung. Bei der Behandlung nach T&E-Schema erfolgten im Schnitt 53, bei der Behandlung nach PRN-Schema 42 Injektionen pro Patient. Umgekehrt war die Zahl der Kontroll- und Behandlungstermine bei der PRN-Ansatz mit 78 höher als beim T&E-Ansatz mit 66. Bei der Betrachtung solcher Langzeituntersuchungen muss nach den Worten von M. Gillies auch ein Blick auf die Anzahl der Patienten geworfen werden, die die Studie abbrachen: Bei 40 % der Patienten lag der Abbruch zu einem wesentlichen Anteil an dem nicht befriedigenden Behandlungsergebnis. Bei den Patienten, die im Verlauf der 10 Jahre mehr als 10 Buchstaben an Sehkraft eingebüst hatten, waren die häufigsten Gründe hierfür eine subretinale Fibrose (CH 78 %, ANZ 28 %) und eine Makulaatrophie (CH 8 %, ANZ 41 %). M. Gillies resümierte, dass mit einer adäquaten Behandlung Patienten mit exsudativer AMD auch über zehn Jahre gute Ergebnisse erzielen können.

Angesichts der Belastung für Patienten wie augenärztliches Personal wird sich manch ein Ophthalmologe fragen, ob nicht irgendwann mit der Anti-VEGF-Behandlung aufgehört werden kann. Davor allerdings warnte Rahul Khurana (Mountain View, USA) nachdrücklich. Die Beobachtung von 434 Augen, bei denen aufgrund von klinischer Inaktivität die Behandlung unterbrochen wurde, ergab, dass sich bei 41 % der Augen innerhalb eines Jahres und bei 79 % innerhalb von fünf Jahren eine erneute Krankheitsaktivität ergab (Zunahme des Ödems, neuerliches Gefäßwachstum). Die Sehschärfe dieser Augen nahm im Schnitt um 4,2 Buchstaben ab. Nach Wiederaufnahme der Therapie nahm sie um 1,3 Buchstaben zu – was immer noch eine Gesamtminderung um 3 Buchstaben bedeutet. „Geheilte" Patienten hält der Referent für einen Mythos. In der eigenen Praxis hätten nur 6 % der behandelten Augen so eingeschätzt werden können – mit einem gemäß Definition bei 0,5 oder besser liegenden Visus, der ohne weitere Therapie über mindestens 3 Jahre stabil geblieben sei. R. Khurana empfahl, dass Patienten mit einem Visus von 0,2 und besser, bei denen das Behandlungsintervall bereits maximal erweitert wurde, zeitlich unbegrenzt zu festgelegten Terminen behandelt werden sollten. Die Gefahr einer irreversiblen Visusabnahme sei sonst zu groß.

Zum neuesten zugelassenen VEGF-Inhibitor, Brolucizumab, erklärte Michael Ip (Pasadena, USA), dass die Mehrheit der 10 590 Patienten in den hierzu erfolgten Zulassungsstudien von einem anderen Wirkstoff auf Brolucizumab umgestellt worden waren und damit vorbehandelt waren. Der Hersteller hat inzwischen eine interne Untersuchung zu aufgetretenen Nebenwirkungen gestartet, welche sich nach mehreren inzwischen publizierten Kasuistiken vor allem in Form von Vaskulitiden manifestieren können. Nach diesem Post-hoc-Review traten Vaskulitiden bei 3,3 % der Patienten und die Kombination einer Vaskulitis mit einer retinalen Gefäßokklusion bei 2,2 % der Patienten auf. Derartige Komplikationen, die mit einem Visusminderung von mehr als 15 Buchstaben einhergingen, traten laut des Reviews bei 0,7 % der Patienten auf.

WER BIETET WAS?

BSS-Lösung
1stQ
Aivimed
Alcon Pharma
HOYA
HumanOptics
Johnson & Johnson Vision
POLYTECH DOMILENS
Teleon
W2O
W.Franken
ZEISS

Hinterabschnittschirurgie
Aivimed
Alcon Pharma
GEUDER
Johnson & Johnson Vision
Oculus
POLYTECH DOMILENS
RUCK
W2O
ZEISS

Intraokularlinsen
1stQ
Aivimed
Alcon Pharma
HOYA
HumanOptics
Johnson & Johnson Vision
OPHTEC
POLYTECH DOMILENS
Teleon
W2O
W. Franken
ZEISS

Laser
Alcon Pharma
GEUDER
Johnson & Johnson Vision
Oculus
POLYTECH DOMILENS
ZEISS
Ziemer

Operationsinstrumente
1stQ
Aivimed
GEUDER
HumanOptics
Johnson & Johnson Vision
OPHTEC
POLYTECH DOMILENS
RUCK
Teleon
W2O
W. Franken

Operationsmikroskope
POLYTECH DOMILENS
ZEISS

OP-Einrichtungen/Zubehör
Aivimed
Alcon Pharma
GEUDER
Oculus
OPHTEC
POLYTECH DOMILENS
RUCK
Teleon
W2O
W. Franken
ZEISS

Ophthalmika
Alcon Pharma

Phakogeräte
Alcon Pharma
GEUDER
Johnson & Johnson Vision
POLYTECH DOMILENS
RUCK
W2O
W. Franken
ZEISS
Ziemer

Sterilisationsgeräte
POLYTECH DOMILENS
W2O
W. Franken

Topografiegeräte
1stQ
Oculus
OPHTEC
ZEISS
Ziemer

Ultraschallgeräte
1stQ
GEUDER
W. Franken

Viskoelastika
1stQ
Aivimed
Alcon Pharma
HOYA
HumanOptics
Johnson & Johnson Vision
OPHTEC
POLYTECH DOMILENS
Teleon
W2O
W. Franken
ZEISS

Vitreoretinale Flüssigkeiten
GEUDER
POLYTECH DOMILENS
Teleon
W2O
W. Franken
ZEISS

WER BIETET WAS?

1stQ Deutschland GmbH
Konrad-Zuse-Ring 23, 68163 Mannheim
T: 0621 7176330, F: 0621 7176333
deutschland@1stq.de
www.1stq.de, www.ons-grauerstar.de

Optimales, Natürliches Sehen nach dem Linsentausch

Als forschendes und entwickelndes Unternehmen setzt sich 1stQ mit der kontinuierlichen Verbesserung der refraktiven Zielgenauigkeit sowie der Vorhersagbarkeit des OP-Ergebnisses auseinander. 1stQ steht für
- innovative Aufklärungs- und Diagnostiktools
- Validierung von Messdaten zur sicheren und präzisen IOL-Berechnung
- Medizinisch-Optische Spezialisten, die den Arzt produktseitig bei der Umsetzung der Punktlandung unterstützen
- Liberty² – das Zweilinsensystem bestehend aus Basis- und AddOn IOL, für mehr Brillenunabhängigkeit nach dem Linsentausch (www.1stq.de/liberty2)

Q implants
Intraokularlinsen aus hydrophilem und hydrophobem Acrylat – preloaded und non-preloaded.
Basis IOL: kapselsackfixiert, mit sphärischer, asphärischer, torischer, progressiver (trifokaler), torisch-progressiver (trifokaler) Optik, unterschiedliche Haptikdesigns. Lieferbereich von -10 bis + 45 D, auf Anfrage darüber hinaus.
AddOn® IOL: sulkusfixiert, mit sphärischer, progressiver (trifokal), torischer und torisch-progressiver (trifokal) Optik. Makulalinse AddOn SML (Scharioth Makula Linse) bei fortgeschrittener, trockener AMD.

Q instruments
Mehrfach- und Einmalinstrumente, guarded knives, Injektoren, Kapselspannringe uvm.

Q accessories: Viskoelastika, BSS-Spüllösungen, Op Sets uvm.

Q devices: IOLAdvisor Software

Q support: IOL-Berechnung mit Plausibilitätscheck, Applikationsberatung, Trainings

AIVIMED GmbH medical optics
Borsigstr. 34, 65205 Wiesbaden
Tel.: 0611/45032-0, Fax: 0611/45032-20
info@aivimed.com, www.aivimed.de
DIN EN ISO 9001, 13485, 0481

AIVILENS® Intraokularlinsen
Hydrophile Acryl IOL
Hydrophobe Acryl IOL
Pre-Loaded IOL

Ocumed® Intraokularlinsen
Hydrophobe Acryl IOL mit Blaulichtfilter

Sonder-Intraokularlinsen
Matrix Aurium® – phototrope IOL mit Blaulichtfilter
Blaulichtfilter IOL, Refraktive IOL, Torische IOL

Kapselspannringe und Injektoren
Iris-Retraktoren

Hochreine Viskoelastika aus nativer Hyaluronsäure
AVISC® 1 % in 0,55 + 0,85 ml
AVISC plus® 1,4 % in 0,55 + 0,85 ml
AVISC phaco® 2,5 % in 0,55 + 0,85 ml
AVISC bio® 1,5 % in 0,85 ml

Viskoelastika aus Hydroxypropylmethylcellulose (HPMC)
Medio-Clear® 1,6 %, 2 %, 2,4 % in 2,0 ml
Aurovisc® 2,0% 2ml

OP-Messer
Sterile Einweg-OP-Messer
Sterile wiederverwendbare OP-Messer
Diamantmesser, Saphirmesser

Rhein Medical® Instrumente
Katena® Instrumente
Refraktive, LASIK, LASEK
Katarakt, Glaukom, Retina, Hornhaut

Sterile Einweg-Instrumente
Meibom-Drüsen-Sonden

BSS-Spüllösung
25 ml, 250 ml, 500 ml
In Plastikflaschen und Kunststoffbeutel

OP-Material, Tupfer, OP-Sets

Reparaturservice für Phako-Handstücke, Kryosonden
Phako-Equipment Tips, Sleeves, Schlauchsysteme
Phako-Handstücke

i-Care® Tonometer und Sonden

Trockenes Auge
- **Tränenwegsverschlüsse – Punctum Plugs**
  Parasol Punctal Occluder® Silikon Plugs
  Smart Plug® aus thermodynamischen Acryl
  EXTEND® temporäre Verschlüsse
  Form Fit® aus Hydrogel
  MicroFlow® teildurchlässige Verschlüsse
- **Teststreifen**
  Fluorescein-Teststreifen, Schirmer Test
- **Meibom-Drüsen-Sonden**
- **Wärmebrillen**

Decoria® Essence 1 ml,
Quervernetzte Hyaluronsäure 20mg/ml
Decoria® Intense 1 ml,
Quervernetzte Hyaluronsäure 20mg/ml

Corneal Crosslinking System CCL vario
Riboflavin

Medizinische Diagnostika/Zubehör
- fluoreszierende Teststreifen
- Schirmertest
- Schirmertest Mark Blu

Alcon Deutschland GmbH
Heinrich-von-Stephan-Straße 17, 79100 Freiburg
Tel. 0761 1304-0, Fax 0761 1304-200
E-Mail: kundenservice.freiburg@alcon.com
Internet: www.de.alcon.com

Das umfassende Gesamtprogramm
für die Augenheilkunde:

OPHTHALMOCHIRURGIE

Kataraktchirurgie
- Intraokularlinsen: AcrySof® IQ Vivity®, AcrySof® IQ Vivity® Toric, AcrySof® IQ PanOptix®, AcrySof® IQ PanOptix® Toric, AcrySof® IQ Toric, Clareon® AutonoMe®, AcrySof® IQ UltraSert®, AcrySof® IQ, AcrySof® Natural, AcrySof® Single-Piece und Multi-Piece Modelle sowie PMMA-IOL
- Viskoelastika: DuoVisc®, DisCoVisc®, Viscoat®, ProVisc® und Cellugel®
- Intraokulare Spüllösungen: BSS® und BSS Plus®
- Messer und Nahtmaterial
- Custom-Pak®
- Phakosystem Centurion® Vision System mit Active Sentry® Handstück und Active Fluidics™ Technologie
- Phakosystem Centurion® Silver System mit INTREPID® Balanced Tip und OZil® Technologie
- Phakosystem Legion® System mit OZil® Technologie
- LuxOR Revalia™ und LuxOR Revalia™ mit Q-VUE™ OP-Mikroskop für eine detaillierte, zuverlässige Visualisierung des Auges
- NGENUITY® 3D Visualisierungssystem
- VERION™ Image Guided System
- ARGOS® Biometer
- LenSx® Femtosekundenlaser für die Laser-Refraktive Kataraktchirurgie, zugelassen für korneale Inzisionen, Kapsulorhexis, Linsenfragmentierung und Hornhaut-Flap

Vitreoretinale Chirurgie
- Vitrektomiesystem: CONSTELLATION® Vision System
- NGENUITY® 3D Visualisierungssystem
- PUREPOINT® Laser
- Intraokulare Tamponaden (SF6, C3F8, Perfluoron®)
- Multifunktionslichtleiter
- Lasersonden
- Alcon®/Grieshaber® Instrumente: REVOLUTION® DSP Einmal-Instrumente, DSP Einmal-Tips ADVANCED, resterilisierbare Handstücke, Flexible Iris Retraktoren, EDGEPLUS™ Trokar/Kanülen mit Ventil

Refraktive Laser und Diagnosesysteme
- WaveLight® Lasersysteme: WaveLight® EX500 Excimer Laser, WaveLight® FS200 Femtosekundenlaser
- WaveLight® Diagnosesysteme: Oculyzer™ II, Topolyzer™ VARIO™, Analyzer II, OB820

Diagnostika
- Fluorescein Alcon® 10 %
- Cyclopentolat Alcon® 1 %

GEUDER AG
Hertzstr. 4, 69126 Heidelberg, Germany
Tel: +49 6221 3066 · Fax: +49 6221 303122
www.geuder.de · info@geuder.de

GEUDER AG – Precision made in Germany
Hochwertige Instrumente, Geräte und Flüssigkeiten für Operationen im vorderen und hinteren Augenabschnitt:

KATARAKTCHIRURGIE
- PEP High-Performance Ultraschall-Spitzen für koaxiale Mini-Phako-Chirurgie, maximierte aktive Fläche mit 3-Stufen-Design
- PEP Cross-Action Kapsulorhexispinzette n. Auffarth für kleinste Clear-Cornea Inzisionen bis zu 1,6 mm
- IOL Explantations-Instrumente n. Snyder-Osher – astigmatismusneutrale Explantation durch kleinste Inzisionen
- VIORON - Färbemittel zur sicheren Anfärbung der vorderen Linsenkapsel

PHAKOGERÄTE
- megaTRON S4*HPS* für die Vorderabschnittschirurgie mit flexiblem Hybridpumpensystem für drei unterschiedliche Vakuumverfahren

VITREORETINALE CHIRURGIE
- megaTRON S4*HPS* für die Vorder- und Hinterabschnitts-chirurgie mit flexiblem Hybridpumpensystem für drei unterschiedliche Vakuumverfahren, Schnittraten bis 6 000 pro 1/min bzw. 12 000 Schnitt 1/min mit dem MACH2 Vitrektor
- Uno Colorline MACH2 High-Speed Vitrektor mit Doppelschneide, doppelter Schnittrate, minimierter Traktion und maximierter Aspiration
- Uno Colorline Einmal-Produktlinie (20, 23, 25 G) – Trokarsysteme, Lichtleiter, Trokar Chandelier (25 G), Vitrektomie-Scheren und -Zängchen, Lasersonden und ergänzende resterilisierbare Accessoires
- xenoTRON III - Endoillumination mit hoher Lichtintensi-tät und Phototoxguard

LASER
- endoTRON*532* Netzhaut-Lasersystem zur Laser-koagulation (als Stand-Alone-System oder in Benutzerführung des megaTRON S4*HPS* integriert)

VITREORETINALE FLÜSSIGKEITEN
- Brilliant Peel Dual Dye – nicht-toxischer Farbstoff zur intensiven und selektiven Anfärbung von ILM, ERM und Glaskörperresten
- Siluron 2000 und Siluron Xtra – Premium-Silikonöle zur effizienten Applikation bei 25 G
- Densiron Xtra – Schweres Silikonöl mit hoher Emulsifikationsresistenz
- F4H5 Wash-Out Lösung

HORNHAUTCHIRURGIE / REFRAKTIVE CHIRURGIE
- TOMARK*PRO* Cornea Marker – exakte Achsenmarkierung für torische Premium IOLs inkl. Pendelhandgriff mit Durchsicht auf Pupille
- Instrumenten-Sets für Descemet Membrane Endothelial Keratoplasty (DMEK) und Endothelial Keratoplasty (DSAEK)
- Instrumenten-Set für Zeiss ReLEx Verfahren
- Universelles Instrumentenset für Kataraktchirurgie mit Femtolaser
- Irisnaht Hybrid Instrumentenset n. Hattenbach.
- MICS Kapsulorhexis Instrumente
- Lenswista Element BL - Verbandlinse aus reinem Silikon zur optimalen Wundheilung
- NanOEdge sterile Messer und Lanzen, (Vakuum-) Trepane und (Vaakuum-)Hornhaut-Stanzen
- KXL Cornea-Crosslinking Gerät inkl. Riboflavine

SONSTIGE:
- Sterilisiercontainer zur sicheren und werterhaltende Instrumenten-Aufbereitung
- Gas-Tamponaden gegen Netzhautablösungen

HOYA Surgical Optics GmbH
De-Saint-Exupéry-Str. 10
60549 Frankfurt am Main
Tel: +49-69-664 268-0
Fax: +49-69-664 268-399
E-Mail: ifra-info@HOYA.com
Website: hoyasurgicaloptics.com

HOYA HOTLINE DEUTSCHLAND (Kostenlos)
Telefon: 0800 664 2 664
Fax: 0800 774 2 774

HOYA HOTLINE ÖSTERREICH (Kostenlos)
Telefon: 0800 208 590
Fax: 0800 208 599

Innovative Produkte für die Kataraktchirurgie:
- **Hochwertige Intraokularlinsen aus hydrophoben Acrylat**

- **Vivinex™ preloaded:**
  XY1-SP/XC1-SP - asphärische 1-teilige IOL mit und ohne Blaulichtfilter im multiSert™ preloaded Injektor
  XY1/XC1 - asphärische 1-teilige IOL mit und ohne Blaulichtfilter im iSert® preloaded Injektor
  XY1A – torische 1-teilige IOL im asphärischen Design mit Blaulichtfilter (Zylinder T2 bis T9) im iSert® preloaded Injektor
  XY1A-SP – torische 1-teilige IOL im asphärischen Design mit Blaulichtfilter (Zylinder T2 bis T9) im multiSert™ preloaded Injektor

- **Nanex™ preloaded:**
  NY1-SP/NC1-SP – asphärische 1-teilige IOL mit und ohne Blaulichtfilter im multiSert+™ preloaded Injektor

- **AF-1 preloaded:**
  255/251– asphärische 1-teilige IOL mit Blaulichtfilter im iSert® preloaded Injektor
  254/250 – asphärische 1-teilige IOL mit UV-Filter im iSert® preloaded Injektor
  151/150 – sphärische 1-teilige IOL mit und ohne Blaulichtfilter im iSert® preloaded Injektor
  PY-60AD/PC-60AD – asphärische 3-teilige IOL mit und ohne Blaulichtfilter im iSert® preloaded Injektor
  PY-60R /PC-60R – sphärische 3-teilige IOL mit und ohne Blaulichtfilter im iSert® preloaded Injektor

- **AF-1 Faltlinsen:**
  YA-60BB/VA-60BB – sphärische 3-teilige IOL mit 6,0 mm Optik mit und ohne Blaulichtfilter zur Implantation mit Kartusche und wiederverwendbarem Titaninjektor

- **Zubehör:** Viskoelastika, BSS, Messer und OP-Sets
- **HOYA Akademie:** Seminare und Wetlabs für Ärzte und OP-Personal

HumanOptics AG
Spardorfer Str. 150 · 91054 Erlangen
mail@humanoptics.com · www.humanoptics.com

PRÄZISION IST UNSERE STÄRKE

Als innovativer Hersteller von Intraokularlinsen zählt HumanOptics zu den weltweit führenden Unternehmen in der Entwicklung und Produktion von Premium-Implantaten für die Augenchirurgie.

TRIVA
Die trifokale IOL zur Presbyopie-Korrektur ermöglicht mit drei Brennpunkten ein hervorragendes kontinuierliches Sehergebnis, nicht nur im Nah- und Fernbereich, sondern insbesondere auch auf mittlere Distanzen. Daher ist sie für die Nutzung digitaler Endgeräte optimiert. Durch das smarte Design weißt die IOL eine hohe Performance-Stabilität auf und ist weitestgehend resilient gegenüber multifokalen Begleiterscheinungen. Die im SAFELOADER® vorgeladene TRIVA ist mit einem Blaulichtfilter ausgestattet.

TORICA®
Das meridional-asphärische Optikdesign erzielt hervorragende refraktive Ergebnisse zur vollsten Zufriedenheit Ihrer Patienten. Die torische IOL zur Astigmatismuskorrektur weist einen unübertroffenen Lieferbereich auf: Sphäre -20 bis +59 dpt mit Zylinder +1 bis +30 dpt ($Meridian_{max} \leq 60{,}0$ dpt).

ASPIRA-aXA/ -aXAY
XL-Optik, XS-Inzision: Mit der ASPIRA-aXA/ -aXAY werden beide Vorteile geschickt miteinander kombiniert. Durch die Bereitstellung im preloaded Implantations-system SAFELOADER® kann die IOL mittels Kleinschnitt-technik implantiert werden. Der XL-Funduseinblick liefert Patienten mit erhöhtem Risiko für okuläre Erkrankungen einen Vorteil für die langfristige und sichere pseudo-phake Versorgung und stellt auch für Patienten mit weiten Pupillen eine optimale Lösung dar. **NEU:** Jetzt auch mit Blaulichtfilter!

ASPIRA®
Mit der asphärischen Premium-IOL steht dem Operateur ein außergewöhnlich weiter Dioptriebereich von -20 bis +60 dpt zur Verfügung.

CUSTOM*FLEX*® ARTIFICAL*IRIS*
MIT FDA-ZULASSUNG

Mit der CUSTOM*FLEX*® ARTIFICIAL*IRIS* setzt HumanOptics weltweit einen unübertroffenen Standard in der funktionellen und kosmetischen Behandlung von vollständiger oder partieller Aniridie. Das individuell angefertigte Irisimplantat ist farblich dem ursprünglichen Erscheinungsbild der Iris nachempfunden und erzielt beeindruckend realistische Ergebnisse.

OP-ZUBEHÖR
ALLES AUS EINER HAND

Ergänzen Sie Ihre Bestellung mit unserem OP-Zubehör. Neben viskoelastischen Lösungen und chirurgischen Messern stehen wir Ihnen gerne auch zur Zusammenstel-lung eines individuellen OP-Sets, abgestimmt auf Ihre Bedürfnisse, zur Verfügung.

INNOVATIVE ENGINEERING · SNR TECHNOLOGY · MADE IN GERMANY PREMIUM QUALITY · CUSTOMER SERVICE

WER BIETET WAS?

Johnson & Johnson VISION

Johnson & Johnson Vision
AMO Germany GmbH
Rudolf-Plank-Str. 31, 76275 Ettlingen
Tel.: +49 (0)7243 729-0, Fax: +49 (0)7243 729-100
E-Mail: augenchirurgie@its.jnj.com
Internet: www.jnj.com

Das komplette Programm für Sie und Ihre Patienten

- **Monofokale Intraokularlinsen**

TECNIS® 1-Piece IOL asphärisch aus hydrophobem Acrylat, auch vorgeladen
TECNIS® OptiBlue® 1-Piece IOL asphärisch aus hydrophobem Acrylat mit Violettfilter, auch vorgeladen
TECNIS® 3-Piece IOL asphärisch aus hydrophobem Acrylat
SENSAR® 1-Piece IOL sphärisch aus hydrophobem Acrylat
SENSAR® 3-Piece IOL sphärisch aus hydrophobem Acrylat

- **Torische Intraokularlinsen**

TECNIS® 1-Piece torische IOL asphärisch aus hydrophobem Acrylat

- **Presbyopie-korrigierende Intraokularlinsen**

TECNIS Symfony® IOL für einen erweiterten Sehbereich, asphärisch aus hydrophobem Acrylat
TECNIS Symfony® torische IOL für einen erweiterten Sehbereich, asphärisch aus hydrophobem Acrylat
TECNIS® 1-Piece Multifokale IOL, asphärisch aus hydrophobem Acrylat, verschiedene Nahadditionen (+4,0 D; +3,25 D, +2,75 D)
TECNIS® 1-Piece torische Multifokale IOL, asphärisch aus hydrophobem Acrylat, Nahaddition +4,0 D

- **Viskoelastika**

Healon PRO OVD, Healon GV PRO OVD, Healon 5 PRO OVD, Healon Endocoat OVD, Healon Duet Pro OVD

- **Phakogeräte und Laser für die Katraktoperation**

WHITESTAR Signature Pro Phakosystem
CATALYS® Präzisions-Laser-System

- **Produktsuite für die Behandlung der Augenoberfläche**

Lipi Scan für die Abbildung der Meibomdrüsen
Lipi View für die Messung der Lipischicht, Erfassen Lidschlagfrequenz, Visualisieren der Meibomstruktur
Lipi Flow für die Behandlung der Meibomdrüsen-Dysfunktion

- **Intraokulare Spüllösung**

Endosol® Spüllösung

- **Baerveldt Implantat für die Glaukomchirurgie**

- **ILASIK® Suite**

iFS® Femtosekundenlaser
iDesign Wellenfront-Aberrometer

- **Augenpflege**

blink® refreshing hydratisierendes Augenspray, blink® contacts beruhigende Augentropfen, blink-n-clean® sanfte Reinigungstropfen, blink® intensive tears schützende Augentropfen, blink® intensive tears PLUS Gel-Augentropfen, blink® lid-clean Reinigungstücher für die Augenlider

- **Kontaktlinsenpflegemittel**

COMPLETE Revitalens® Multi-Purpose-Desinfektionslösung, Oxysept® Comfort Peroxid-System, TotalCare Pflegesystem

OCULUS®

OCULUS Optikgeräte GmbH
Münchholzhäuser Str. 29, 35582 Wetzlar, Germany
Telefon: +49 641–2005–0, Fax: +49 641–2005–255
E-Mail: sales@oculus.de, Internet: www.oculus.de

OCULUS steht für mehr als 115 Jahre Erfahrung und Entwicklung in Ophthalmologie und Augenoptik weltweit. Nach dem Motto „Von der Idee bis zum fertigen Produkt" bietet OCULUS alles, was im augendiagnostischen Bereich für Augenarzt, Arbeitsmediziner und Optiker wichtig ist.

- **Untersuchungseinheiten**
- **Keratograph, Easygraph** – Topographiesysteme
- **Spaltlampen, ImageCam®** – Bilddokumentationssystem
- **Pentacam®, Pentacam® HR** – Vorderabschnitts-Tomograph
- **PARK 1®** – Pachymeter, Autorefraktometer, Keratometer in einem Gerät
- **Corvis ST®** – Untersuchung der biomechanischen Eigenschaften der Hornhaut, Tonometrie und Pachymetrie
- **Autorefraktometer**
- **Phoropter,** manuell und automatisch
- **Scheitelbrechwertmesser**
- **Sehprüfgeräte, Sehzeichenprojektor**
- **OPD-Scan** – Aberrometer, Refraktometer, Keratometer, Topograf und Pupillometer in einem Gerät
- **Universal-Messbrillen, Praxisbrillen, Brillenbestimmungskästen**
- **Manuelle Refraktionsgeräte**
- **Lasersysteme: Diodenlaser, Grüner YG-Laser, YAG-Laser**
- **Perimeter: Twinfield® 2, Centerfield® 2, Easyfield®**
- **Non-Contact-Tonometer, Tonometer**
- **Netzhaut-OCT**
- **Funduskameras**
- **Sehtestgeräte: Binoptometer®, Mesotest II**
- **HMC-Anomaloskop, C-Quant**
- **Farbtafeln, Sehprobentafeln, Stereoteste**
- **Weitwinkelbeobachtungssystem SDI®/BIOM®**
- **Produkte für die Orthoptik, Pleoptik, Lupenbrillen**
- **OCULUS Akademie** – die Adresse für Weiterbildung (Inhouse-Seminare und Hotelveranstaltungen)

OPHTEC
focus on perfection

OPHTEC GmbH
´s-Heerenberger Str. 384
46446 Emmerich am Rhein
Tel.: 02822 5398780
Fax: 02822 5398781
info@de.ophtec.com
www.ophtec.com

INTRAOKULARLINSEN für die Bereiche

- Refraktive Chirurgie
  - **ARTISAN®** IOL für Myopie, Hyperopie und Astigmatismus
  - **ARTIFLEX®** IOL faltbare IOL für Myopie und Astigmatismus
- Katarakt-Chirurgie
  - Precizon™ Monofocal
  - Precizon™ Toric
  - Precizon™ Presbyopic
  - **Precizon™ Presbyopic TORIC**
  - PreciSal™ preloaded
  - PreciSal™ 3-piece
  - **ARTISAN® Aphakia** IOL
- Trauma-Chirurgie
  - Iris-Implantatsysteme (Reper-NN)

OPHTHALMOLOGISCHE UND OPERATIONSINSTRUMENTE

- Pinzetten zur Implantation und Enklavation
- Messer und Kanülen
- Implantationssysteme
  - DualTec™
- Kapselspannringe
  - **RingJect™**
- Irisretraktoren
  - **Malyugin Ring®**

VISKOELASTISCHE LÖSUNGEN

- ArtiVisc® (Plus)
- ProGel®

DIAGNOSTISCHE UND THERAPEUTISCHE GERÄTE

- **RoboMarker** (Corneal Marker)
- **Cassini Ambient** (Corneal shape analyzer)
- **PXL Platinum 330** Premium für Cross Linking

INDIVIDUELLE OP-SETS / VERBRAUCHSMATERIALIEN

Produktschulungen/Trainingskurse
Online IOL-Kalkulator und Kalkulationsabteilung

Wer bietet was?
auch online!

POLYTECH DOMILENS
STARKE MARKEN FÜR IHREN ERFOLG

Polytech Domilens GmbH
Arheilger Weg 6, 64380 Roßdorf
Tel. +49 6154 – 69 99 0, Fax +49 6154 – 69 99 40
E-Mail: info@polytech-domilens.de
Internet: www.polytech-domilens.de

Unser Komplettprogramm für die Augenchirurgie:

Kataraktchirurgie
- Intraokularlinsen
- Viskoelastika und Spüllösungen (BSS)
- Malyugin Ring®/Malyugin Ring® 2.0
- Irishäkchen und Kapselspannringe
- Kataraktmanagementsystem (MST)
- I/A-Handstücke und Phaco-Tips (H.P. Braem, Medicel)

Refraktive Chirurgie
- IPCL Presbyopie (trifokale, phake Hinterkammerlinse), auch torisch und monofokal
- Torische, trifokale und trifokal-torische IOL
- Avellino DNA-Test zum Nachweis von Hornhaut-dystrophien

OP-Zubehör
- Individuelle OP-Sets
- Einmalmesser und Diamantmesser
- Edelstahl- und Einmalinstrumente

Geräte
- Therapeutische Laser / Ultraschallgeräte / Tränenfilm-diagnostik (Quantel Medical)
- Phakomaschine (Nidek)
- OP-Mikroskope (Leica)
- CAPSULaser® - Kapsulotomiesystem
- HF-Chirurgie (Ellman)
- Wiederaufbereitung (MELAG)
- OP-Stühle (UFSK)

Retina
- Vitrektomie-Sets
- Netzhautlaser (Quantel Medical)
- Endosonden

Keratoplastik und Traumachirurgie
- Hornhauttransplantate, Trepane und Stanzen, künstliche Vorderkammer
- Trepansystem nach Krumeich (CTS®)
- Iris-Prothetik-System nach Hermeking (IPS®)
- Aniridie-Linsen

Trockenes Auge
- Diagnosegeräte (Quantel Medical)
- IPL-Therapie (Quantel Medical)
- Punctum Plugs (OASIS)
- Polyeye comfort (Liposomales Augenspray)

Nahrungsergänzungsmittel
- Polyretin® plus mit Ginkgo

RUCK
HOYA GROUP COMPANY

Fritz Ruck Ophthalmologische Systeme GmbH
De-Saint-Exupéry-Straße 10, 60549 Frankfurt
Tel: +49 800 000 5898; Fax: +49 800 000 5899
i-ifra-cseu@ruck-gmbh.de; www.ruck-gmbh.de

KATARAKTCHIRURGIE
- Q-Line®
- OP-Systeme für den Vorder- und Hinterabschnitt (Qube® pro)
- Ophthalmochirurgische Instrumente
- Kapselspannringe
- Pupillenspannringe
- Gewebefärbemittel

HINTERABSCHNITT / NETZHAUT
- Q-Line®
- Q-Line® Trokar Sets
- MANI® Trokar Sets
- MedOne® vitreoretinale Einwegkanülen
- OP-System für den Vorder- und Hinterabschnitt (Qube® pro)
- Ledix Lichtquelle
- Ledix Lichtleiter
- Fenix Netzhautlaser
- Fenix Lasersonden
- Vitreoretinal-Kanülen für den Einmalgebrauch

OP-ZUBEHÖR
- MANI® Einmalmesser
- MANI® Nahtmaterial
- Viskoelastika
- BSS
- OP-Sets

TELEON®

Teleon Surgical Vertriebs GmbH
Am Borsigturm 58, 13507 Berlin
Tel: 030/43 09 55 0, Fax: 030/43 09 55 11
E-Mail: info@teleon-surgical.com
Internet: www.teleon-surgical.com

Die niederländische Teleon Surgical BV ist eine der letzten unabhängigen IOL-Hersteller mit eigener F&E-Abteilung und bekannt durch die IOL-Weltmarken LENTIS®, FEMTIS® und ACUNEX®. Handelsprodukte wie LENSAR, ZEPTO und TIXEL komplettieren das Portfolio.

IOL der Marke Oculentis®:
- **Standard: LENTIS® / FEMTIS®**
- **EDOF: LENTIS® / FEMTIS®** Comfort & Comfort Toric
- **Multifokal: LENTIS®** Mplus Family

Alle LENTIS® IOL auch torisch erhältlich.

IOL der Marke ACUNEX®:
- **Standard: ACUNEX®** mit Blaulichtfilter
- **EDOF: ACUNEX® Vario** mit Blaulichtfilter
- **Multifokal: ACUNEX® VarioMax** mit Blaulichtfilter

Handelsprodukte:
- **LENSAR®**
- **TIXEL®**
- **ZEPTO®**
- Injektor-Systeme und Kartuschen
- Kapselspannringe
- Viskoelastika
- BSS-Spüllösung
- Vitreoretinale Produkte
- Einmalmesser
- Diamantmesser
- Instrumente der Fa. KAI, Fa. ASICO
- OP-Zubehör
- Verbandlinsen

W2O AG
MEDIZIN • TECHNIK

W2 O Medizintechnik AG
Weiße-Tor-Str. 4, 76661 Philippsburg
Tel. +49 (0) 72 56 / 9 25 91 00
Fax +49 (0) 72 56 / 9 25 91 10
E-Mail: info@w2o.de
Internet: www.w2o.de

Kataraktchirurgie
- Intraokularlinsen: hydrophob, hydrophil,
- Preloaded
- Blaulichtfilterlinsen
- Asphärische Linsen
- Multifokallinsen
- Torische Linsen
- Progressiv-Multifokal
- Artisan
- Pendelmarkierer
- Kapselspannringe
- Irisretraktoren
- Intraokulare Spüllösungen
- Individuelle OP-Set´s
- Kanülen
- Diamatrix Messer (Exklusivvertrieb für Deutschland)

Viskoelastika
- Methocel
- Hyaluronsäure 1,4 & 1,6 (Nanotech Crown Visc)
- HPMC 2 %
- IXIUM Duo
- Trypan blau

Vitreoretinale Chirurgie
- Intraokulare Tamponaden
- Silikonöle
- Ophthalmologische Gase
- Silikonbänder
- Cutter 20G, 23G, 25G
- Lichtfiebern, Laserfiebern
- Trokare 20G, 23G, 25G (Lanzenschliff/Messerschliff)
- Endolasersonden

Instrumentenaufbereitung
- Autoclaven
- Thermodesinfektoren (RDG)
- Patentierter, selbstentwickelter Ophthalmokorb
- Phakomaschine

Neuronale Sehschule – Revital Vision

Research & Development

W. Franken
Werner Franken e.K.
Uhlandweg 3, 87700 Memmingen-Buxach
Tel.: 0 83 31/7 25 58, Fax: 0 83 31/76 40 50
E-Mail: info@wfranken-ek.de
Internet: www.wfranken-ek.de

Kataraktchirurgie:
- Intraokularlinsen:
  - hydrophobem Acryl
  - hydrophilem Acryl
  - Silikon/Orange Series
  - PMMA
- Asphärische Linsen pre-loaded
- Speziallinsen (Artiflex / Artisan / A-Toric / Aphakia)
- Kapselspannringe mit und ohne Einmal-Injektor

Viskoelastische Substanzen:
- HPMC 2,0%- + 2,4%ig
- Hyaluronsäure aus Hahnenkamm 1%ig, 1,4%ig – 0,55 ml + 0,85 ml
- Fermentierte Hyaluronsäure

Instrumente:
- Edelstahl/Titan
- Lasik- und Lasekinstrumente
- Diamantmesser
- BD-Einmal-Instr.
- Einmal-I/A-Systeme
- Einmal-Phaco-Nadeln, -Sleeves

BSS-Lösungen:
- 0,25/250/500 ml

OP-Sets:
- Katarakt-Sets / IV-Sets
- Lasik- und Lasek-Sets
- Kundenspezifisch zusammengestellt

Div. Produkte:
- Kapsulorhexis-Anfärbelösungs-Spritze
- Punctum Plugs

OP-Geräte:
- Verkauf, Finanzierung u. Leasing von:
- Phaco-Geräten
- Mikroskopen
- Ulltraschall-Geräten
- Instr.-Reinigungsautomaten
- Autoklaven
- OP-Tischen u. -Stühlen
- Vermittlung von „Mobil-Excimer-Laser"

Carl Zeiss Meditec
Vertriebsgesellschaft mbH
Rudolf-Eber-Str. 11
73447 Oberkochen
Tel.: 07364 206000
E-Mail: vertrieb.meditec.de@zeiss.com
Internet: www.zeiss.de/med

ZEISS. Ihr Partner für innovative Augenheilkunde

Digitalisierung mit ZEISS FORUM
Katarakt:
- ZEISS Cataract Suite mit ZEISS CALLISTO eye
- ZEISS EQ Workplace und EQ Mobile App

Retina:
- ZEISS Retina Workplace

Glaukom:
- ZEISS Glaucoma Workplace

Diagnostik
Optische Koheränztomografie:
- ZEISS CIRRUS 6000 mit und ohne AngioPlex™
- ZEISS CIRRUS 5000 & 500

Perimetrie / Gesichtsfeld:
- ZEISS Humphrey Field Analyzer 3
- Humphrey Matrix 800

Funduskameras:
- ZEISS CLARUS 700
- ZEISS CLARUS 500

Essential Line – Basisdiagnostik
Spaltlampenstortiment:
- ZEISS SL 800 mit ZEISS SL Imaging Solution
- SL 115 classic. SL 120, SL 130, SL 220 und Zubehör

Objektive und subjektive Refraktion
- ZEISS VISULENS 550
- ZEISS VISUREF 150
- ZEISS VISUSCREEN 100/500 und ZEISS VISUPHOR 500

Sonstige:
- ZEISS VISUPLAN 500 Non-Contact-Tonometer
- ZEISS VISUSCOUT 100 Tragbare Funduskamera

Katarakt Chirurgie
Biometrie:
- ZEISS IOLMaster 700 mit Central Topography
- ZEISS IOLMaster 500

IOL-Portfolio von Premium- und Standard-Linsen:
- ZEISS AT TORBI 709M/MP
- ZEISS AT LARA 829MP
- ZEISS AT LARA toric 929M/MP
- ZEISS AT LISA tri toric 939M/MP
- ZEISS AT LISA tri 839MP
- ZEISS AT LISA toric 909M
- ZEISS AT LISA 809M
- ZEISS CT LUCIA Familie (621P/PY / 221P / 202)
- ZEISS CT ASPHINA 509M/MP
- ZEISS CT ASPHINA 409M/MP
- ZEISS CT ASPHINA 404
- ZEISS CT SPHERIS 209M
- ZEISS CT SPHERIS 204

ZEISS BSS- und OVD-Portfolio
Linsenextraktion:
- ZEISS VISALIS Familie (S500 / V500)
- ZEISS miLOOP

Operationsmikroskope für die ophthalmologische Chirurgie
- ZEISS ARTEVO 800 (Digitales Mikroskop)
- ZEISS LUMERA Familie (LUMERA 700, LUMERA i und LUMERA 300)
- Erweiterung: ZEISS RESCAN 700 (Intraoperative-OCT)

Refraktive Chirurgie
- ZEISS SMILE und ZEISS VISUMAX (Femtosekundenlaser)
- ZEISS PRESBYOND und ZEISS MEL 90 (Eximerlaser)

Therapeutische Laser
- ZEISS VISULAS green
- ZEISS VISULAS Trion
- ZEISS VISULAS YAG III

Ziemer Ophthalmology (Deutschland) GmbH
Kronenstraße 38, 79211 Denzlingen,
Tel: 07666/902800
Fax: 07666/9028099
info-deutschland@ziemergroup.com
www.ziemerophthalmology.de

Femtosekundenlaser für die Katarakt- und Hornhautchirurgie
FEMTO LDV Z8
- Kompakt, vielseitig & wirtschaftlich effizient
- **Geringer Energieeinsatz:** einzelne Pulse werden überlappend gesetzt, so erfolgt der Schneideprozess mit geringem Energieeinsatz und erhöhter Repetitionsrate schonend und präzise, aber dennoch zügig
- **Breites Applikationsspektrum:** LASIK, Keratoplastik, intrastromale Ringe & Pockets, Kapsulotomie, Fragmentation, Inzisionen
- **Anpassbare Energie** je nach Anwendung
- **Echte Mobilität** und Anpassung im Workflow, auch im sterilen OP

All-In-One Diagnosegerät
GALILEI G6 Lens Professional
- Prä- & Postoperative Diagnostik für Katarakt- & LASIK-Patienten
- Keratokonus-Früherkennung inklusive Indizes für Asymmetrie
- Hochpräzise Charakterisierung der Hornhaut & OCT-Biometrie inkl. Ray Tracing
- Alle Messungen nahe der visuellen Achse (1. Purkinje Reflex)
- Einzigartige patentierte Duale Scheimpflug-Tomographie für exakte Pachymetriedaten selbst bei dezentrierter Aufnahme
- Raytraced Total Corneal Power & umfassende Wavefront-Analyse: optimale Auswahl & Berechnung von Premiumlinsen
- Optional erhältlich: Ray Tracing Software für Kalkulation von Premiumlinsen bei vorbehandelten Augen (LASIK)

Wer bietet was? auch online!

DOC

digital

17. – 19. Juni 2021

Praxisnahe Ophthalmologie bequem von überall …

www.doc-nuernberg.de

NEU auch bei uns erhältlich:

ISOPURE 1.2.3 G·FREE
ISOFOCAL OPTIC

FINEVISION HP G·FREE
TRIFOCAL OPTIC

FINEVISION TORIC
TRIFOCAL OPTIC

ziemer
OPHTHALMOLOGY

VIELSEITIG. MOBIL. PRÄZISE.

- **Voll mobil, kompakt** und **leicht**
- **Vielseitig** anwendbar in Katarakt-, Refraktiv- und Hornhautchirurgie
- **Niedrigenergiekonzept** für höchste Präzision und Sicherheit

www.ziemerophthalmology.de

Sprechen Sie uns an und fragen Sie nach einer Probestellung!

Ziemer Ophthalmology (Deutschland) GmbH
Kronenstraße 38
79211 Denzlingen
Telefon: 07666 902800

info-deutschland@ziemergroup.com
www.ziemerophthalmology.de

FEMTO LDV Z8 Cornea Cataract

The FEMTO LDV Z8 is CE marked and FDA cleared for the use in the United States. For other countries, availability may be restricted due to regulatory requirements; please contact Ziemer for details.