Pathognomonische Linsentrübungen – Der Blick über den Tellerrand der Katarakt hinaus*

Teil 2: Pathognomonische Linsentrübungen als Folge von Systemerkrankungen und Verletzungen des Auges

(Pathognomic lens opacities – the view beyond the cataract)

J. M. Rohrbach, E. M. Feudner, P. Szurman
Department für Augenheilkunde der Universität Tübingen
(Direktor: Prof. Dr. med. K. U. Bartz-Schmidt)

Zusammenfassung: Im 2. Teil der Übersicht werden pathognomonische Linsentrübungen als Folge von Systemerkrankungen und Augenverletzungen vorgestellt. Die Bedeutung charakteristischer spaltlampenmikroskopischer Linsenbefunde für die Diagnostik wird nochmals herausgestellt.
Z. prakt. Augenheilkd. 29: 479-489 (2008)

Summary: Part 2 of the review deals with pathognomonic lens opacities caused by systemic diseases and eye injuries. The importance of characteristic slitlamp findings for diagnosis is once again highlighted.
Z. prakt. Augenheilkd. 29: 479-489 (2008)

Schlüsselwörter
Linsentrübungen, Katarakt, Systemerkrankungen, Augenverletzungen

Keywords
Lens opacities, cataract, systemic diseases, eye trauma

3 CME PUNKTE
Zertifizierte Fortbildung unter cme.kaden-verlag.de

Linsentrübungen auf Grund von Systemerkrankungen

Pseudoexfoliatio lentis (PEX) – Trübung auf der vorderen Linsenkapsel

Die Pseudoexfoliatio lentis (PEX) ist eine sehr häufig zu beobachtende, allerdings wohl immer noch recht oft übersehene, erworbene Trübung auf der vorderen Linsenkapsel, die spaltlampenmikroskopisch aus weißlichem Material besteht (Zusammenfassung bei [12]). Zentral ist dieses Pseudoexfoliationsmaterial meist scheibenförmig angeordnet, daran schließt sich nach peripher eine klare Zone an, die wiederum von einer Zone mit granulärem weißlichem Material umgeben wird (Abbildung 8). Der größte Anteil des PEX-Materials befindet sich hinter der Iris und wird oft nur in medikamentöser Mydriasis erkannt. Weitere weißliche Auflagerungen sind auch am Pupillarsaum, im Kammerwinkel, auf den Zonulafasern, auf den Ziliarkörperzotten und evtl. auch auf der Hornhautrückfläche zu beobachten. Der Befund ist überwiegend unilateral bzw. asymmetrisch, wobei es sich bei fehlendem PEX am Partnerauge wahrscheinlich nur um ein subklinisches Stadium handelt.

Als Ausdruck der Systemerkrankung wurde PEX-Material u.a. in der Lunge, im Herzen und der Leber nachgewiesen. Es gibt Hinweise auf eine erhöhte Frequenz von arterieller Hypertonie, Angina pectoris, tran-

*nach einem Kurs während der AAD, März 2008

Unabhängigkeitserklärung der Autoren: Der korrespondierende Autor versichert, dass er keine Verbindungen zu einer der Firmen, deren Namen oder Produkte in dem Artikel aufgeführt werden, oder zu einer Firma, die ein Konkurrenzprodukt vertreibt, bestehen. Der Autor unterlag bei der Erstellung des Beitrages keinerlei Beeinflussung. Es lagen keine kommerziellen Aspekte bei der inhaltlichen Gestaltung zugrunde

Die Therapie der Wahl bei visusrelevanten Linsentrübungen ist die Phakoemulsifikation.

sitorischen ischämischen Attacken und Schlaganfall im Rahmen von PEX.
Pathogenetisch wird heute von einer (noch nicht näher definierten) generalisierten Stoffwechselerkrankung, die sich bevorzugt am Auge manifestiert, ausgegangen. Im Auge resultiert PEX-Material wahrscheinlich sowohl aus passiven Ablagerungen als auch aus aktiver Bildung. In der Regel nimmt es im Verlauf des Lebens zu, beeinträchtigt aber selbst den Visus nicht. Lediglich die häufig assoziierte senile Katarakt erfordert ein therapeutisches Eingreifen zur Funktionsbesserung.
Die Therapie der Wahl bei visusrelevanten Linsentrübungen ist die Phakoemulsifikation. Es bestehen dabei deutlich erhöhte intra- und postoperative Risiken wie Zonulainsuffizienz (Brüchigkeit der Zonulafasern/PEX-Zonulopathie), Dilatationsdefizit der Pupille (PEX-Iridopathie), Hornhauttrübung (PEX-Keratopathie), Druckdekompensation (PEX-Glaukom) und ein verstärkter Reizzustand durch eine Störung der Blut-Kammerwasser-Schranke. Selbst bei regelrechtem intraoperativem Verlauf ist nicht selten noch nach Jahren eine Subluxation des IOL-Kapselsack-Komplexes zu beobachten.

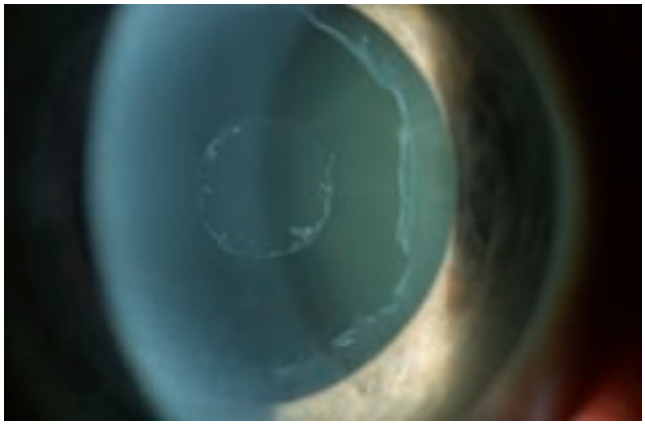

Abbildung: Univ.-Augenklinik Tübingen

Abbildung 8: Typisches PEX-Material auf der Linsenvorderfläche mit scheibenförmigen, zentralen Ablagerungen und (wahrscheinlich durch Abrasion bedingtem) freiem Intervall zu weiter peripher gelegenen Ablagerungen.

Cataracta diabetica – vordere Linsenschicht bei jüngeren Patienten

Ob es bei älteren Menschen mit Diabetes Typ II eine typische Cataracta diabetica (diabetische Linsentrübung) gibt, ist umstritten. In der großen Mehrzahl handelt es sich um eine verfrühte, sonst typische senile Katarakt (Cataracta cuneiformis oder Cataracta nuclearis brunescens). Mitunter finden sich Wasserspalten (Abbildung 9a und b)

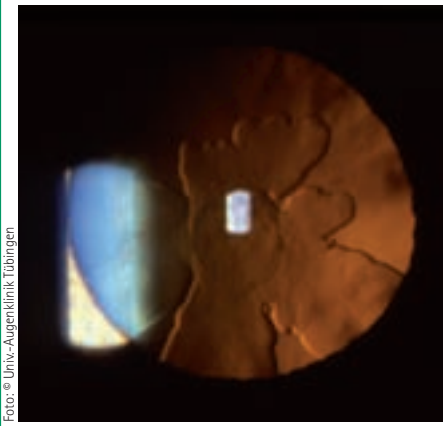

Foto: © Univ.-Augenklinik Tübingen

Abbildung 9a: Wasserspalten bei jugendlichem Diabetiker mit starken Schwankungen des Blutzuckers.

Foto: © Thieme Stuttgart

Abbildung 9b: Diabetische Wasserspalten im Spaltbild (aus [10])

Abbildung: © Thieme Stuttgart

Abbildung 9c: Diabetische Katarakt mit Hervortreten der Linsennähte und multiplen punktförmigen Trübungen („Schneeflockenkatarakt") (aus [10]).

und Vakuolen, gelegentlich punktförmige Trübungen der hinteren Rinde. Bei jüngeren Menschen (Diabetes Typ I) ist die vordere Linsenschicht betroffen. Dort sind spaltlampenmikroskopisch flockige, subkapsuläre Rindentrübungen, oft in Kombination mit punktförmigen, farbigen Trübungen der tieferen Rinde („Schneeflockenkatarakt", Cataracta diabetica vera) (Abbildung 9c), zu erkennen. Die Cataracta diabetica ist sehr häufig. Sie entsteht durch Störungen des Linsenepithels und der Linsenfasern infolge von Schwankungen der Linsenosmolalität sowie durch Abbauprodukte des Zuckers. Sie ist meist progredient und schreitet manchmal schnell zur Cataracta matura fort. Bei einer guten Diabeteseinstellung kann sie unter Umständen stationär bleiben. Wasserspalten, die meist bei starken Schwankungen des Blutzuckers auftreten, sind nach der Blutzuckereinstellung manchmal reversibel.

Die Visuseinschränkung ist variabel, aber meistens erheblich. Bei stärkerer Visusminderung ist die Kataraktextraktion indiziert. Wahrscheinlich besteht ein etwas erhöhtes Risiko für ein postoperatives Makulaödem. Mit Wundheilungsstörungen ist normalerweise nicht zu rechnen. In der älteren Literatur wird auf eine erhöhte postoperative Endophthalmitisgefahr hingewiesen.

Katarakt bei myotoner Dystrophie – vordere und hintere Rinde

Die Katarakt bei myotoner Dystrophie Curschmann-Steinert (Cataracta myotonica) ist eher selten, da die Inzidenz der Grunderkrankung gering ist [8]. Etwa 95% aller Patienten mit myotoner Dystrophie entwickeln überwiegend im mittleren Lebensalter Linsentrübungen. Spaltlampenmikroskopisch sind flocken- und punktförmige Trübungen in der vorderen und hinteren Rinde charakteristisch, die oft ein typisches Farbenschillern zeigen – meist rötliche oder grünliche, seltener gelbliche oder bläuliche Kristalle (Abbildung 10a und b). Als typisch gelten auch sternförmige Speichen, die sich zum Äquator hin zuspitzen (Abbildung 10c). Mögliche ophthalmologische Begleiterkrankungen sind Ptosis (zirka 60%), Bulbushypotonie, Pigmentdispersion, Veränderungen des retinalen Pigmentepithels, Optikusatrophie, Farbsinnstörungen und externe Ophthalmoplegie [8].

Die Cataracta diabetica ist sehr häufig. Sie entsteht durch Störungen des Linsenepithels und der Linsenfasern infolge von Schwankungen der Linsenosmolalität sowie durch Abbauprodukte des Zuckers.

Abbildungen: © Thieme Stuttgart

Abbildung 10a: Typische Katarakt bei myotoner Dystrophie. Im Auflicht multiple punktförmige Trübungen in unterschiedlichen Farben (Farbenschillern) (aus [10]).

Abbildung 10b: Im Spaltbild liegen die Trübungen vor allem vorn und hinten subkapsulär (aus [10]).

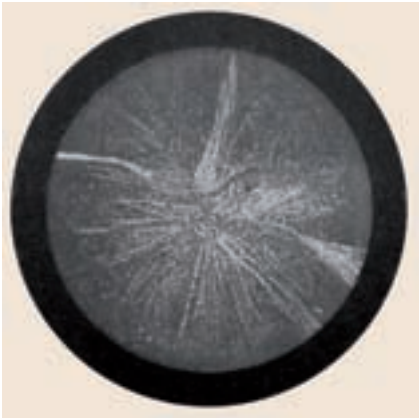

Abbildung 10c: Einzelne Speichentrübungen bei Myotonie-assoziierter Katarakt zeigen mit ihrer Spitze zum Linsenäquator (aus [10]).

Cataracta myotonica:
Im Verlauf verdichten sich die punktförmigen Trübungen mit zunehmendem Lebensalter zu einer stern- oder scheibenförmigen Trübung.

Die Pathogenese ist nicht eindeutig geklärt, am ehesten handelt es sich um eine Folge des die Grundkrankheit auslösenden Gendefekts auf Chromosom 19q13.3. Die Vererbung des M. Curschmann-Steinert (myotone Dystrophie Typ I) erfolgt autosomal-dominant.
Im Verlauf verdichten sich die punktförmigen Trübungen mit zunehmendem Lebensalter zu einer stern- oder scheibenförmigen Trübung. Nicht selten entwickelt sich eine mature, dann nicht mehr pathognomonische, Katarakt.

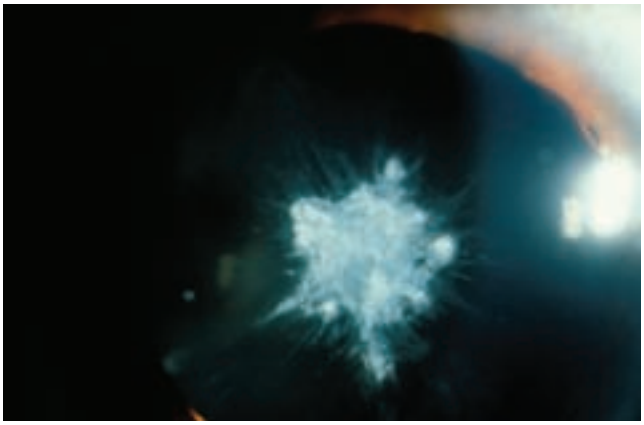

Foto: © Univ.-Augenklinik Tübingen

Abbildung 11: Typische Cataracta syndermatotica mit schildplattartiger Trübung der vorderen subkapsulären Rinde.

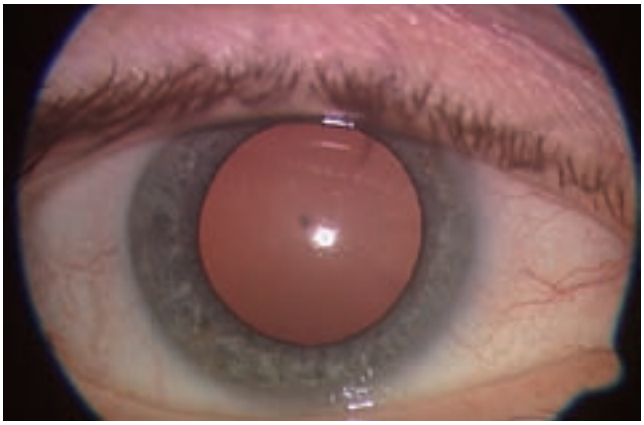

Abbildung: © Univ.-Augenklinik TU München, I. Lanzl

Abbildung 12: Eher diskrete, keilförmige Trübung (bei 1 Uhr) bei einem Patienten mit Morbus Fabry.

Während die Sehschärfe anfangs nur geringfügig beeinträchtigt ist, besteht später häufig eine erhebliche Visusreduktion. Bei stärkerer Visusminderung ist die Kataraktextraktion indiziert. Die allgemeinen OP-Risiken sind wahrscheinlich etwas erhöht. Postoperativ muss möglicherweise mit einem erhöhten Risiko für die Entwicklung einer starken, unter Umständen visusmindernden vorderen Kapselphimose gerechnet werden (einzelne Fallberichte).

Cataracta syndermatotica – vordere und/oder hintere subkapsuläre Rinde

Die Cataracta syndermatotica (Cataracta dermatogenes) ist eine Linsentrübung, die sich in Assoziation mit einer Hauterkrankung (vor allem atopische Dermatitis, aber auch z. B. Psoriasis vulgaris, Sklerodermie, Werner-Syndrom (adulte Progerie)) entwickelt. Sie ist nicht ganz selten. Nach älteren Studien wurde sie bei etwa 10-25 % aller Patienten mit atopischer Dermatitis beobachtet. Die Linsentrübung kann in jedem Lebensalter auftreten und befindet sich in der vorderen und/oder hinteren subkapsulären Rinde. Spaltlampenmikroskopisches Charakteristikum ist eine schildplattartige subkapsuläre Trübung am vorderen oder hinteren Pol (Abbildung 11). Die Pathogenese ist nicht genau bekannt. Wahrscheinlich spielt die gleiche embryonale Herkunft von Haut und Auge (Ektoderm) eine Rolle. Histologisch liegt eine deutliche Rarefizierung der Linsenepithelzellen vor. Die häufig bei atopischer Dermatitis angewendeten Kortikosteroide dürften als Co-Faktor wirken.
Mitunter bleibt die Linsentrübung stationär, aber meist ist sie langsam progredient. Eine Durchtrübung der Linse bis zur Maturität ist bei einem längeren Verlauf nicht selten.
Die Auswirkungen auf die Sehschärfe variieren. Häufig besteht eine ausgeprägte Visusreduktion, die durch eine Kataraktextraktion gut behoben werden kann.

Katarakt bei Neurofibromatose Typ II – hintere subkapsuläre Rinde

Die Katarakt bei Neurofibromatose Typ II (Akustikus-Neurofibromatose) ist selten und wird vor allem im jüngeren und mittleren Lebensalter beobachtet.

Betroffen ist die hintere subkapsuläre Rinde mit anfangs punktförmigen Trübungen. Die Pathogenese ist nicht genau bekannt, vermutlich beruht die Linsentrübung auf dem Gendefekt auf Chromosom 22q12. Die Katarakt kann stationär oder langsam progredient sein. Die Visusbeeinträchtigung ist variabel, aber meist nicht sehr ausgeprägt. Bei stärkerer Visusminderung ist eine Kataraktextraktion indiziert.

Katarakt bei M. Fabry – hintere, mitunter auch vordere subkapsuläre Rinde

Eine Fabry-Katarakt ist wegen der Seltenheit der Grunderkrankung eine Rarität. Vor allem zeigen Patienten im jüngeren oder mittleren Lebensalter hintere, mitunter auch vordere subkapsuläre Rindentrübungen. Als typisch gelten speichenförmige („propellerartige") Trübungen im Bereich der hinteren Rinde („Fabry-Katarakt"). Daneben kommen auch kuneiforme Trübungen der vorderen Rinde vor. Meist findet sich eine Cornea verticillata. An der Bindehaut und der Retina sind nicht selten Gefäßanomalien in Form einer deutlichen Tortuositas vasorum zu beobachten.

Pathogenetisch handelt es sich am ehesten um eine Komplikation der Grundkrankheit, die auf einem Mangel an dem lysosomalen Enzym α-Galaktosidase A als Folge eines Defekts des GLA-Gens auf Xq22 beruht. Die Linsentrübung kann stationär oder langsam progredient sein. Die Sehschärfe ist aber üblicherweise nicht sehr ausgeprägt reduziert.

Die Behandlung des M. Fabry ist seit einigen Jahren medikamentös möglich (Enzymersatztherapie mit Agalsidase alpha; Handelsname: Fabrazyme®, Genzyme).

Cataracta tetanica – vordere und hintere subkapsuläre Rinde

Die Cataracta tetanica, eine Linsentrübung bei Tetanie, ist ebenfalls selten. Nach älteren Untersuchungen sollen zirka 50% aller Patienten mit idiopathischem Hypoparathyreoidismus eine Katarakt entwickeln. Alle Lebensalter können betroffen sein, aber es überwiegt das mittlere Lebensalter. In der vorderen und hinteren subkapsulären Rinde entwickelt sich bei kindlicher Tetanie eher ein Schichtstar, während bei älteren Menschen flocken- und punktförmige Trübungen, oft mit deutlichem Farbenschillern (Aspekt damit der Cataracta myotonica ähnlich) entwickeln (Abbildung 13). Der axiale Linsendurchmesser ist mitunter vermindert (Wachstumshemmung der Linse). In der alten Literatur werden teilweise besonders harte Kerne erwähnt. Die Katarakt ist die Folge einer Hypokalzämie des Kammerwassers, die z.B. bei primärem oder postoperativem Hypoparathyreoidismus besteht. Bei primärem Hypoparathyreoidismus ist die Linsentrübung meist nur langsam progredient. Die Auswirkungen auf die Sehschärfe sind unterschiedlich. Eine deutliche Visusminderung, wie sie eher spät im Krankheitsver-

Die Cataracta tetanica, eine Linsentrübung bei Tetanie, ist selten. Alle Lebensalter können betroffen sein, aber es überwiegt das mittlere Lebensalter.

Abbildung: © Thieme Stuttgart

Abbildung 13: Cataracta tetanica mit subkapsulären, punktförmigen Trübungen und Farbenschillern (aus [10])

lauf beobachtet wird, stellt die Indikation für eine Kataraktextraktion dar.

Linsentrübungen als Folge von Traumata

Vossius-Ring – Auflagerung auf der vorderen Linsenkapsel

Der nicht seltene Vossius-Ring wird überwiegend bei jüngeren Personen und häufig erst nach Pupillenerweiterung beobachtet.

Der nicht seltene Vossius-Ring (Adolf Vossius (1855-1925), Erstbeschreibung 1903 [9,18]) wird überwiegend bei jüngeren Personen (Traumadispositionsalter) und häufig erst nach Pupillenerweiterung beobachtet. Er besteht aus einem parazentralen Abklatsch von Irispigmentepithel auf der vorderen Linsenkapsel, der meistens eine ringförmige Konfiguration einnimmt (Abbildung 14a). Mitunter ist der Ring auch unvollständig. Sein Durchmesser hängt von der Pupillenweite ab, seine Breite beträgt zirka 1 mm (Abbildung 14b).

Die Ursache ist ein akuter Iris-Linsenkontakt durch Bulbuskontusion (Abdruck des Irispigments auf der Linse). Der Vossius-Ring scheint sich – möglicherweise auf Grund der geringeren Irisrigidität – bei jüngeren Patienten deutlich leichter entwickeln zu können als bei älteren. Er verschwindet in der Regel durch Abrasion des Pigments innerhalb von einigen Wochen. Der Vossius-Ring ist nicht visusrelevant und bedarf daher selbst keiner Therapie. Da er aber eine stattgefundene, schwerere Bulbuskontusion anzeigt, sollte er Anlass zur Untersuchung des Bulbus auf Kontusionsfolgen geben.



Abbildung: © Thieme Stuttgart

Abbildung 14a: Vossius-Ring im Auflicht (aus [10])

Abbildung: © Springer Verlag Heidelberg

Abbildung 14b: Vossius-Ring im topographischen Schema (aus [1])

Kontusionsrosette – vordere subkapsuläre Rinde

Eine Kontusionsrosette, wie sie nicht selten bei überwiegend jüngeren Personen (Traumadispositionsalter) beobachtet wird, entsteht durch eine druckbedingte (kontusionelle) Schädigung der vorderen Linsenfasern. Die rosettenförmige Trübung, nicht selten mit erkennbarer Vakuolenbildung, in der vorderen subkapsulären Rinde (Abbildung 15a) kommt dadurch zustande, dass der Zerfall der Linsenfasern entlang der Fasernähte stattfindet. Sie entsteht zumeist in einem Zeitraum von wenigen Tagen nach der Kontusion. Manchmal wird eine zusätzliche Rosette in der hinteren Rinde beobachtet (doppelte Kontusionsrosette) (Abbildung 15b), die wahrscheinlich auf „Schockwellen“ zurückzuführen ist. Nach Ausbildung der Rosette bleibt die Linsentrübung nicht selten stationär und verlagert sich durch Apposition klaren Rindenmaterials allmählich in die Tiefe (traumatische Spätrosette nach Vogt). Die Lokalisation der Rosette in Bezug auf die vordere Kapsel gibt also einen Hinweis auf den Zeitpunkt des Unfalls und könnte da-

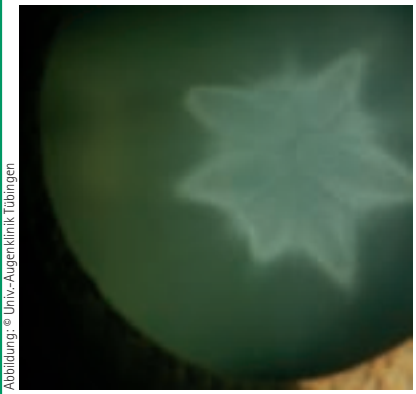

Abbildung: © Univ.-Augenklinik Tübingen

Abbildung 15a: Kontusionsrosette in der vorderen subkapsulären Rinde

Abbildung: © Thieme Stuttgart

Abbildung 15b: Doppelte Kontusionsrosette (aus [10])

her in bestimmten Fällen gutachterlich relevant sein [9]. Da die Rosette eine abgelaufene (schwerere) Bulbusprellung anzeigt, sollte das Auge auf Kontusionsfolgen untersucht werden.
Während die Sehschärfe durch zartere Rosetten häufig nur wenig reduziert ist, kann die postkontusionelle Zunahme der Linsentrübungen eine Kataraktoperation notwendig machen, bei der aber eine deutlich erhöhte Gefahr einer Zonulainsuffizienz besteht. In der älteren Literatur gibt es auch Berichte über eine partielle Spontanregression der Trübungen.

Perforationsrosette – meist hintere Rinde

Die nicht seltene Perforationsrosette, eine rosettenförmige Linsentrübung meistens in der hinteren Rinde (Abbildung 16a und b), entwickelt sich bei jüngeren Menschen (Traumadispositionsalter) nach einer spitzen Eröffnung der Linsenkapsel – am häufigsten im Äquatorbereich - mit Eindringen von Flüssigkeit [9]. Die Rosettenform entsteht wahrscheinlich dadurch, dass die Linsenfasern bevorzugt am (hinteren) Nahtsystem degenerieren. Bei spontanem Verschluss der Linsenkapsel und weitgehend intakt gebliebenen Fasern ist eine Regression durch Resorption der Flüssigkeit möglich. Üblicherweise wird aber bei Quellung der Linsenfasern eher eine (schnelle) Progression der Trübungen bis zur maturen, intumeszenten Katarakt beobachtet. Die Sehschärfe ist meist ausgeprägt reduziert. Da die Perforationsrosette eine Läsion der Linsenkapsel anzeigt, besteht intraoperativ die Gefahr von Kapselkomplikationen (Vergrößerung des Risses). Wegen der Möglichkeit der spontanen Transparenzbesserung und der Stabilisierung der Kapselwunde durch fibrotische Heilung ist es mitunter vorteilhaft, die Linsenextraktion, sofern vom Befund her vertretbar, erst verzögert durchzuführen.

Traumatische Kapselnarbe – vordere Kapsel und subkapsuläre Rinde

Die nicht ganz seltene traumatische Kapselnarbe ist eine verletzungsbedingte Trübung der vorderen Linsenkapsel oder der subkapsulären Rinde [9]. Spaltlampenmikroskopisch ist eine weißliche Linsentrübung („Kapselstar"), oft mit radiären Falten der Linsenkapsel zu beobachten (Abbildung 17). Betroffen sind überwiegend jüngere Patienten (Traumadispositionsal-

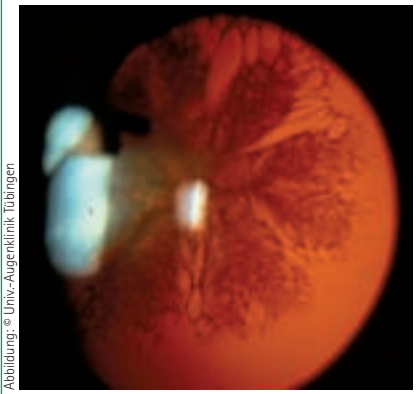

Abbildung: © Univ.-Augenklinik Tübingen

Abbildung 16a: Perforationsrosette in der hinteren subkapsulären Rinde, Spaltbild



Abbildung: © Thieme Stuttgart

Abbildung 16b: Zeichnerische Darstellung (aus [10])

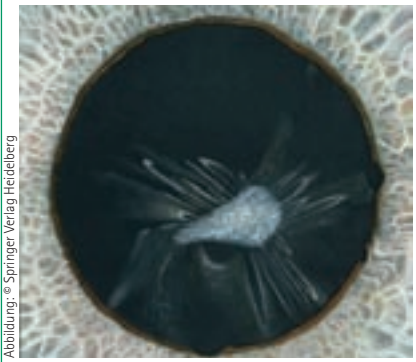

Abbildung: © Springer Verlag Heidelberg

Abbildung 17: Kapselnarbe nach traumatischer Eröffnung des Kapselsackes. Verschluss der Kapselwunde durch Epithelproliferation und –metaplasie („Kapselstar"). Fältelung der benachbarten Kapsel durch Kontraktion der Narbe (aus [17]).

Abbildung: © Univ.-Augenklinik Tübingen

Abbildung 18: Metallischer Fremdkörper in der vorderen Rinde. Sofern der Linsenkörper noch klar ist, sollte bei intra- oder unmittelbar subkapsulären Fremdkörpern – wie hier – die linsenerhaltende Fremdkörperextraktion überlegt werden.

Etwa 5–10 % aller intraokularen Fremdkörper sind intralental und können prinzipiell in jeder Linsenschicht liegen.

Die Siderosis lentis ist eine seltene, überwiegend bei jüngeren Personen vorkommende Linsentrübung vorwiegend der vorderen subkapsulären Rinde, die in häufig zirkulär angeordneten, hinter der zentralen Iris liegenden, rostbraunen Flecken besteht.

ter). Pathogenetisch entsteht die Kapselnarbe als Reparationsvorgang nach (spitzer) Kapseleröffnung und bleibt nach Abheilung in der Regel stationär, eine Eintrübung des Linsenkörpers ist aber möglich. Auswirkungen auf die Sehschärfe sind von der Lokalisation abhängig und können fehlen oder ausgeprägt sein. Bei deutlicher Visusminderung besteht eine Operationsindikation, dabei ist die Rhexis im Narbenbereich oft erschwert oder auch mitunter nicht möglich, sodass die vordere Kapsel ausgeschnitten werden muss.

Intralentale Fremdkörper – prinzipiell jede Linsenschicht

Etwa 5-10 % aller intraokularen Fremdkörper sind intralental und können prinzipiell in jeder Linsenschicht liegen, außerdem ist eine Kapselwunde zu erkennen (Abbildung 18) [9]. Bei frischen Wunden sind die Kapselränder oft umgeschlagen. Betroffen sind eher jüngere Patienten (Traumadispositionsalter) mit einer penetrierenden Verletzung. Der Verlauf ist unterschiedlich und vor allem abhängig von der Größe und dem Material des Fremdkörpers. In der Mehrzahl der Fälle wird die Linse schnell trüb. Kleinere, biologisch inerte Fremdkörper (vor allem Glas, Quarz, Edelmetalle, Schwarzpulver, aber auch Blei, Eisen, Kupfer und mitgerissene Zilien) können prinzipiell Jahre oder Jahrzehnte in einer sonst weitgehend klaren Linse verbleiben! Bei eisenhaltigem intralentalem Fremdkörper entwickelt sich die Siderosis lentis in der Regel vor der Siderosis bulbi, so dass die Linse ein guter Indikator für die Entwicklung einer Siderosis bulbi ist.

Der Visus kann voll bis drastisch reduziert sein. Bei einer größeren Kapselwunde und gequollener Linse ist die Extraktion der Linse samt Fremdkörper indiziert. Bei kleinerem, intralentalem Fremdkörper, versiegelter (kleiner) Kapselwunde und noch klarer Linse empfiehlt sich zunächst ein „abwartendes Beobachten“, da den (in der Regel jungen) Patienten die Akkommodationsfähigkeit erhalten werden kann. Bei der (seltenen) Situation eines in der vorderen Linsenkapsel und Linsenrinde steckenden Fremdkörpers bei noch weitgehend klarer Linse ist trotz der guten Aussichten der Phakoemulsifikation eine linsenerhaltende Fremdkörperextraktion zu diskutieren.

Siderosis lentis – vorwiegend vordere subkapsuläre Rinde

Die Siderosis lentis („Eisenstar“) ist eine seltene, überwiegend bei jüngeren Personen (Traumadispositionsalter) vorkommende Linsentrübung vorwiegend der vorderen subkapsulären Rinde, die in häufig zirkulär angeordneten, hinter der zentralen Iris liegenden, rostbraunen Flecken besteht (Abbildung 19a) [9, 13]. Üblicherweise ist sie mit weiteren Transparenzminderungen der Linse kombiniert (isolierte vordere subkapsuläre Rindentrübungen bis zur maturen Katarakt). Pathogenetisch besteht eine Imprägnierung des Linsenepithels und der subkapsulären Rinde durch Eisenionen (Ferritin) bei intralentalem oder intraokular-extralentalem Fremdkörper (Abbildung 19b). Selten ist ein ähnliches Bild bei der lokalen Hämochromatose (protrahierte Blutung) zu fin-



Abbildung: © Urban & Fischer München

Abbildung 19a: Siderosis lentis mit typischen, rostbraunen Flecken, die zumeist zirkulär angeordnet sind und hinter der Iris im Pupillarbereich liegen (aus [6]).

Abbildung: © Springer Verlag Heidelberg

Abbildung 19b: Histologie der Siderosis lentis mit (blauen) subkapsulären Eisenablagerungen (aus [11]).

den. Eine systemische Hämosiderose (z.B. hämolytische Anämie, Hämochromatose) scheint dagegen keine Siderosis lentis hervorrufen zu können. Eine Siderosis bei einem intraokularen, eisenhaltigen Fremdkörper ist nicht obligat. Ein alter, abgekapselter Fremdkörper ohne Zeichen der Siderosis wird daher oft besser belassen. Ohne Therapie erfolgt in der Regel eine Zunahme der Verrostungen und der Linsentrübungen. Eine Rückbildung einer Siderosis bulbi ist prinzipiell nach Fremdkörperresorption bzw. -extraktion möglich [9]. Ob auch eine Siderosis lentis partiell rückbildungsfähig ist, ist unklar. Die Eisenablagerungen in der Linse selbst wirken eher nicht visusmindernd, wohl aber die assoziierten Trübungen des Linsenkörpers und die oft, aber nicht obligat vergesellschaftete Siderosis der Photorezeptoren. Wird eine Siderosis lentis beobachtet, müssen immer eine Siderosis bulbi (durch ERG) und ein siderotisches Glaukom ausgeschlossen werden. Die Therapie besteht in der Linsen- und Fremdkörperextraktion. In der älteren Literatur finden sich wiederholt Hinweise auf eine siderotische Zonulopathie, so dass, zumindest bei älteren Eisenstaren, möglicherweise ein erhöhtes intraoperatives Risiko für Zonula/Kapselsack-Komplikationen besteht.

Chalkosis lentis – vordere und hintere subkapsuläre Rinde

Die seltene Chalkosis lentis (Sonnenblumenkatarakt/„Kupferstar“) wird meistens bei jüngeren Personen im Traumadispositionsalter gefunden. Spaltlampenmikroskopisch sind scheibenförmige, meist grünliche Trübung der vorderen, eventuell auch der hinteren Linsenrinde zu beobachten sowie strahlenartige Trübungen („Sonnenblumenkatarakt“) im Bereich der vorderen subkapsulären Rinde (Abbildung 20a) [13]. Nicht selten besteht die Assoziation mit einem Kayser-Fleischer-Ring, wobei dieser in der Regel nach den Linsentrübungen auftritt.

Die Linsenveränderungen entstehen durch die Imprägnierung von Linsenkapsel (besondere Affinität der Cu-Ionen zu Basalmembranen) und Linsenepithel mit Kupferionen bei intralentalem oder intraokular-extralentalem, kupferhaltigem Fremdkörper aus meist reinem Kupfer oder Messing (Abbildung 20b) [1]. Die Trübungen entwickeln sich nicht selten erst Jahre nach dem Eindringen des Fremdkörpers. Eine weitere, nicht traumatische Ursache einer Chalkosis lentis ist der M. Wilson (hepatolentikuläre Degeneration).

Im Verlauf nehmen die Kupferablagerungen und die Linsentrübungen meistens zu. Nach Resorption des Fremdkörpers wurde bei mehreren Patienten eine Rückbildung der Chalkosis lentis beobachtet [1].

Die Sehschärfe ist meist beträchtlich eingeschränkt. Ein kupferhaltiger Fremdkörper wird operativ entfernt, und die Linsenextraktion erfolgt in Abhängigkeit vom Ausmaß der Trübungen. Ein Patient mit einem M. Wilson benötigt eine internistische Betreuung und wird z. B. mit D-Penicillamin zur Förderung der Kupferausscheidung behandelt.

Chalkosis lentis: Die Trübungen entwickeln sich nicht selten erst Jahre nach dem Eindringen des Fremdkörpers. Im Verlauf nehmen die Kupferablagerungen und Linsentrübungen meistens zu.

Abbildung: © Thieme Stuttgart

Abbildung 20a: Typische „Sonnenblumenkatarakt“ bei Chalkosis lentis (aus [10])

Abbildung: © Springer Verlag Heidelberg

Abbildung 20b: Histologie der Chalkosis lentis. Gelbliche Kupferablagerungen in der vorderen und hinteren subkapsulären Rinde und in der Linsenkapsel (aus [11])

Als Pathogenese wird eine Thermoläsion der vorderen Linsenkapsel durch Infrarotlicht angenommen, da vorwiegend Glasbläser und Stahlkocher betroffen sind.

Infrarotstar – vordere Linsenkapsel, hintere subkapsuläre Rinde und ganze Linse

Der sehr selten gewordene Infrarotstar (Exfoliatio lentis/„Feuerstar") entsteht durch die Einwirkung von Infrarotstrahlen. Betroffen sind typischerweise ältere Personen (> 60 Jahre), da die Entwicklung der Veränderungen typischerweise erst 2-4 Jahrzehnte nach der beruflichen Exposition auftritt. Nach alten Untersuchungen wiesen zirka 12 % von über 500 Glasbläsern eine Katarakt auf. Spaltlampenmikroskopisch sind Veränderungen in der vorderen Linsenkapsel (Abbildung 21a und b), hinteren subkapsulären Rinde und der ganzen Linse zu finden (Abbildung 21c). Die echte, auch histologisch nachgewiesene [17] Aufspaltung der vorderen zentralen Linsenkapsel („Feuerlamelle") beginnt üblicherweise bilateral im Pupillarbereich. Im Bereich der hinteren axialen Rinde können eine scheibenförmige Trübung („Polscheibe") oder kreisförmig angeordnete „Tintenkleckse" entstehen.

Als Pathogenese wird eine Thermoläsion der vorderen Linsenkapsel durch Infrarotlicht angenommen, da vorwiegend Glasbläser und Stahlkocher betroffen sind. Ausnahmsweise wird eine echte Exfoliation auch nach einer intraokularen Entzündung oder einem Trauma sowie idiopathisch (im höheren Lebensalter) beobachtet. Im Verlauf ist eine Zunahme der Kapselspaltung möglich. Häufig ist die Verminderung der Linsentransparenz progressiv, ihr Ausmaß entscheidet über die Visusrelevanz. Eine Kapselspaltung allein ist wohl nur selten visuslimitierend. Bei einer Kataraktextraktion dürfte die Rhexis, ohne dass größere Studien vorlägen, deutlich erschwert sein. In der älteren Literatur wird auf eine besonders frühzeitige Einschränkung der Akkommodation hingewiesen.

Abbildungen: © Springer Verlag Heidelberg

Abbildung 21a: Exfoliatio lentis im Auflicht (aus [17])

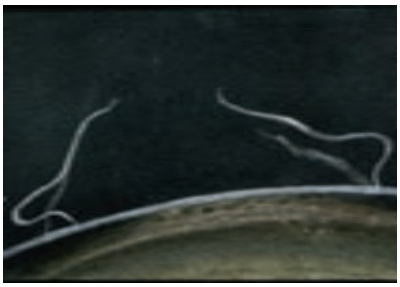

Abbildung 21b: Exfoliatio lentis im Spaltbild bei noch klarer Linse. Im Gegensatz zur Pseudoexfoliatio (PEX-Syndrom) kommt es zu einer echten Kapselspaltung (aus [17]).

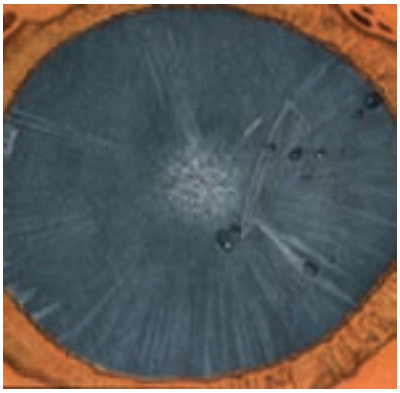

Abbildung 21c: Exfoliatio lentis mit fortgeschrittener Linsentrübung (aus [17])

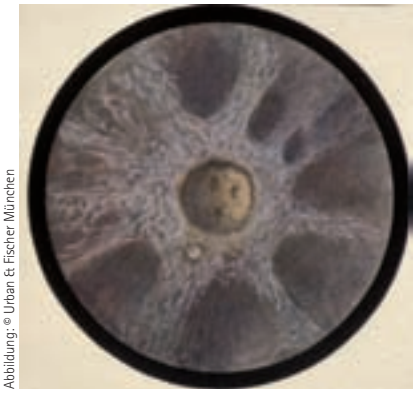

Abbildung: © Urban & Fischer München

Abbildung 22: Cataracta electrica mit sternförmigen Trübungen (aus [6])

Cataracta electrica – zunächst vordere, subkapsuläre Rinde

Die sehr seltene Cataracta electrica (Blitz- bzw. Elektrizitätsstar) ist eine Linsentrübung, die durch eine Schädigung des Linsenepithels und der vorderen subkapsulären Rinde durch Einwirkung von Strom entsteht. Sie entwickelt sich üblicherweise erst mit zeitlicher Verzögerung (meist 3-6 Monate nach dem Unfall, eher ausnahmsweise wenige Tage oder auch wenige Jahre nach dem Stromstoß). Der genaue Schädigungsmechanismus ist unbekannt, eventuell spielen Thermoeffekte eine Rolle. Betroffen sind überwiegend Patienten im jüngeren und mittleren Lebensalter. Zunächst ist die vordere, subkapsuläre Rinde

getrübt, aber später können auch alle Schichten in uncharakteristischer Weise befallen sein.

Spaltlampenmikroskopisch sind sternförmige Trübungen charakteristisch, die sich am vorderen Nahtsystem orientieren (Abbildung 22). Mögliche, assoziierte Augenveränderungen sind Akkommodationsstörungen, Mydriasis, Netzhautblutungen, Aderhautruptur, Optikusatrophie und Ptosis [16]. Die Cataracta electrica ist überwiegend nur langsam progredient. Es gibt einzelne Fallberichte einer Regression zarter Trübungen.

Die Auswirkungen auf die Sehschärfe sind variabel, im längeren Verlauf ist der Visus oft beträchtlich reduziert. Die Indikation zur Linsenextraktion ist bei deutlicher lentogener Visusminderung gegeben. Eventuell besteht ein erhöhtes Risiko für eine Zonulainsuffizienz (traumatische Zonulopathie). Bei assoziierten Fundusveränderungen ist mit einer postoperativen Limitierung der Funktion zu rechnen.

Cataracta electrica: Spaltlampenmikroskopisch sind sternförmige Trübungen charakteristisch, die sich am vorderen Nahtsystem orientieren.

Literatur

1. *Jess A (1929)* Das Verschwinden der Verkupferungserscheinungen des Auges. Zeitschr Augenheilkd 69: 59-73
2. *Keenan T, Rosen P, Yeates D, Goldacre M (2007)* Time trends and geographical variation in cataract surgery rates in England: study of surgical workload. Br J Ophthalmol 91: 901-904
3. *Kohnen T, Lüchtenberg M (2007)* Chirurgische Therapie der kongenitalen Katarakt. Ophthalmologe 104: 566-571
4. *Lorenz B (2007)* Genetische Untersuchungen bei kongenitaler Katarakt. Ophthalmologe 104: 559-565
5. *Lüchtenberg M, Kohnen T (2007)* Untersuchungsmethodik zur Diagnostik der ein- und beidseitigen kindlichen Katarakt. Ophthalmologe 104: 552-558
6. *Meesmann A (1927)* Die Mikroskopie des lebenden Auges an der Gullstrandschen Spaltlampe mit Atlas typischer Befunde. Urban & Schwarzenberg Berlin/Wien
7. *Naumann G O H (1997)* Pathologie des Auges, 2. Auflage. Springer Verlag Heidelberg
8. *Papageorgiou E, Bock SW, Schiefer U (2007)* Myotone Dystrophie Curschmann-Steinert. Klin Monatsbl Augenheilkd 224: 70-75
9. *Rohrbach J M, Steuhl K-P (2002)* Traumatologie der Linse. In: Ophthalmologische Traumatologie (Hrsg Rohrbach J M et al.) S 102-122, Schattauer, Stuttgart
10. *Sautter H (1951)* Die Trübungsformen der menschlichen Linse. Thieme, Stuttgart
11. *Schieck F, Brückner A (1930)* Kurzes Handbuch der Ophthalmologie, Band 5. Springer, Berlin
12. *Schlötzer-Schrehardt U, Naumann G O H (2004)* Pseudoexfoliationsglaukom. In: Sekundärglaukome (Hrsg Schlote T, Rohrbach J M) S 177-190, Schattauer, Stuttgart
13. *Schlote T (2002)* Siderosis und Chalcosis bulbi. In: Ophthalmologische Traumatologie (Hrsg Rohrbach J M et al.) S. 328-336, Schattauer, Stuttgart
14. *Sparrow J M (2007)* Cataract surgical rates: is there overprovision in certain areas? Br J Ophthalmol 91: 852-853
15. *Steuhl K-P, Weidle E G, Rohrbach J M (1992)* Zur operativen Behandlung der hyperplastisch persistierenden Pupillarmembran. Klin Monatsbl Augenheilkd 201: 38-41
16. *Stroman G A (2002)* Verletzungen durch Starkstrom. In: Rohrbach JM, Steuhl K-P, Knorr M, Kirchhof B (Hrsg.) Ophthalmologische Traumatologie. Schattauer Verlag Stuttgart, 219-225
17. *Vogt A (1931)* Lehrbuch und Atlas der Spaltlampenmikroskopie, Band 2. Springer, Berlin
18. *Vossius A (1906)* Über ringförmige Trübungen an der Linsenvorderfläche nach Kontusionsverletzungen des Auges. Klin Monatsbl Augenheilkd 44: 544-545

Korrespondenzadresse:
Prof. Dr. J. M. Rohrbach
Department für
Augenheilkunde
der Universität-Tübingen
Schleichstr. 12
72076 Tübingen

E-Mail: Martin.Rohrbach@
med.uni-tuebingen.de

Fragen zum Beitrag „Pathognomonische Linsentrübungen – Teil 2"

Pro Frage ist jeweils nur eine Antwort möglich. – An der zertifizierten Fortbildung der ZPA können **ausschließlich Abonnenten** teilnehmen. Im Zweifelsfall ist dies anhand der Kundennummer auf dem Adressaufkleber zu erkennen, die sich zwischen zwei Rauten (# #) über der Adresse befindet. Die Kennzeichnung für Abonnenten ist ein vorangestelltes A, dem die vierstellige Kundennummer folgt.

1 Welche Aussage zum PEX-Syndrom ist falsch?

I. Bei Vorhandensein von PEX ist bei der Kataraktextraktion mit deutlich erhöhten intra- und postoperativen Risiken zu rechnen.
II. Als systemische Stoffwechselerkrankung betrifft PEX weit überwiegend beide Augen in klinisch gleicher Weise.
III. Die Häufigkeit von PEX steigt mit zunehmendem Lebensalter deutlich an.
IV. Das PEX-Material allein ist üblicherweise nicht visusmindernd.
V. PEX-Material findet sich u.U. auch auf der Hornhautrückfläche.

a) I. ist falsch
b) II. ist falsch
c) III. ist falsch
d) IV. ist falsch
e) V. ist falsch

2 Welche Aussage zur Cataracta diabetica ist falsch?

I. Bei älteren Diabetikern entspricht die Linsentrübung meist einer beschleunigten senilen Katarakt.
II. Bei jungen Diabetikern gilt die „Schneeflockenkatarakt" als typisch.
III. Diabetische Wasserspalten in der Linse können nach Blutzuckereinstellung manchmal reversibel sein.
IV. Die Operationsrisiken sind von Seiten des Auges meist deutlich erhöht.
V. Eine Kunstlinsenimplantation ist im Allgemeinen unbedenklich.

a) I. ist falsch
b) II. ist falsch
c) III. ist falsch
d) IV. ist falsch
e) V. ist falsch

3 Welche Assoziation ist falsch?

I. Cataracta myotonica – Farbenschillern der Linse
II. Cataracta syndermatotica – vordere schildplattartige Linsentrübung
III. Katarakt bei M. Fabry – „propellerartige" Katarakt
IV. Vossius-Ring – Blutabklatsch auf der vorderen Linsenkapsel
V. Infrarotstar – Spaltung der vorderen Linsenkapsel

a) I. ist falsch
b) II. ist falsch
c) III. ist falsch
d) IV. ist falsch
e) V. ist falsch

4 Welche Hauterkrankung geht praktisch nie mit einer Cataracta syndermatotica einher?

I. atopische Dermatitis
II. Erysipel
III. Psoriasis vulgaris
IV. Sklerodermie
V. Werner-Symdrom (adulte Progerie)

a) I. ist richtig
b) II. ist richtig
c) III. ist richtig
d) IV. ist richtig
e) V. ist richtig

5 Welche der Aussagen ist richtig?

I. Die Kontusionsrosette befindet sich meist im Bereich der hinteren Linsenrinde.
II. Die Kontusionsrosette kann durch Apposition klaren Rindenmaterials mit der Zeit in die Tiefe wandern.
III. Bei einer Kontusionsrosette ist intraoperativ nicht mit einer Zonulainsuffizienz zu rechnen.
IV. Kontusions- und Perforationsrosetten finden sich bevorzugt bei älteren Menschen.
V. Eine traumatische Katarakt mit Perforationsrosette muss grundsätzlich innerhalb von 24 Stunden operiert werden.

a) I. ist richtig
b) II. ist richtig
c) III. ist richtig
d) IV. ist richtig
e) V. ist richtig

6 Welche Aussage ist richtig? Der Anteil der intralentalen Fremdkörper an allen intraokularen Fremdkörpern liegt bei etwa:

I. 0,5-1 %
II. 2-3 %
III. 5-10 %
IV. 20-25 %
V. 30-33 %

a) I. ist richtig
b) II. ist richtig
c) III. ist richtig
d) IV. ist richtig
e) V. ist richtig

7 Welche Aussage zu intralentalen Fremdkörpern ist richtig?

I. Ein intralentaler Fremdkörper muss grundsätzlich durch Linsenextraktion entfernt werden.
II. Ein belassener intralentaler Eisen-Fremdkörper führt praktisch nie zu einer Siderosis bulbi.
III. Von intralentalen Fremdkörpern sind bevorzugt ältere Menschen betroffen.
IV. Kleine, Fremdkörper-induzierte Kapselwunden verschließen sich praktisch nie spontan.
V. Bestimmte Fremdkörper können unter Umständen jahre- oder sogar jahrzehntelang in der Linse verbleiben ohne diese stark zu trüben.

a) I. ist richtig
b) II. ist richtig
c) III. ist richtig
d) IV. ist richtig
e) V. ist richtig

8 Welche Aussage zur Siderosis lentis ist falsch?

I. Die rostbraunen Linsentrübungen bei der Siderosis lentis sind meist zirkulär angeordnet.
II. Die Trübungen der Linse bei Siderosis lentis liegen bevorzugt hinter der Iris.
III. Die Trübungen bei Siderosis lentis liegen bevorzugt im Bereich der hinteren Linsenkapsel.
IV. Trotz der Gefahr einer Siderosis lentis/bulbi kann ein metallischer, intralentaler Fremdkörper bei noch weitgehend klarer Linse prinzipiell (unter Kontrolle) belassen werden.
V. Eine systemische Hämosiderose scheint keine Siderosis lentis hervorrufen zu können.

a) I. ist falsch
b) II. ist falsch
c) III. ist falsch
d) IV. ist falsch
e) V. ist falsch

9 Welche Aussage zur Chalkosis lentis ist falsch?

I. Die Trübungen bei Chalkosis lentis finden sich vor allem im Linsenkern.
II. Die Chalkosis lentis tritt gewöhnlich vor einem Kayser-Fleischer-Ring auf.
III. Als typisch gilt die „Sonnenblumenkatarakt".
IV. Eine Chalkosis lentis kann auch im Rahmen eines Morbus Wilson auftreten.
V. Eine Rückbildung der chalkotischen Linsentrübungen ist möglich.

a) I. ist falsch
b) II. ist falsch
c) III. ist falsch
d) IV. ist falsch
e) V. ist falsch

10 Welche Aussage zur Cataracta electrica ist falsch?

I. Die Cataracta electrica ist heutzutage sehr selten.
II. Die Cataracta electrica entwickelt sich (von Ausnahmen abgesehen) üblicherweise erst einige Jahre nach dem Stromschlag.
III. Als Ursache der Linsentrübungen werden Thermo-Effekte diskutiert.
IV. Als typisch gelten sternförmige Trübungen, die sich am vorderen Nahtsystem orientieren.
V. Die Cataracta electrica kann mit weiteren Augenveränderungen (z.B. Störung der Akkommodation, Aderhautruptur oder Optikus-atrophie) vergesellschaftet sein.

a) I. ist falsch
b) II. ist falsch
c) III. ist falsch
d) IV. ist falsch
e) V. ist falsch

Die Lösungen zu der CME-Fortbildungseinheit aus der November-Ausgabe lauten: 1b, 2d, 3d, 4b, 5b, 6c, 7e, 8c, 9a, 10b