



## VIII. Grundmethoden der Gesichtsplastik und ihre hauptsächlichsten Anwendungsformen.

So zahlreich die Methoden der Gesichtsplastik sind, so lassen sie sich doch alle auf drei Grundmethoden zurückführen:

- I. Verkleinerungsplastik oder Mioplastik (Resektion resp. Excision),
- II. Richtigstellung oder Orthoplastik (Reposition und Syndese),
- III. Ersatz von Defekten oder Neoplastik (Transplantation, Implantation, Entthese).

Diese drei Grundmethoden kommen bei jedem der im speziellen Teile behandelten Hauptgebiete in Betracht.

### I. Die Verkleinerungsplastik oder Mioplastik (Resektion resp. Excision)

besteht in der Entfernung dessen, was an einem Organ zuviel respektiv als störender Überfluß vorhanden ist, bezweckt also die Korrektur der Hypertrophien des Gesichts. Die Meoplastik kann alle Teile eines Organs (z. B. r. Nase) betreffen (totale Mioplastik) oder einzelne Teile (partielle Mioplastik). Als Beispiele nenne ich die Methoden der Rhinomioplastik, Otomioplastik, Melomioplastik, Cheilomioplastik. Vereinzelt kommt diese Grundmethode auch bei einem „Zuwenig“ in Betracht, nämlich als „rhinomiotische Defektplastik“ (siehe den Abschnitt „Partielle Nasendefekte“). An der Nase geschieht die Resektion der überschüssigen (störenden) Knochen- oder Knorpelteile möglichst auf intranasalem Wege — der bekanntlich den Vorzug hat, keine äußeren Narben zu hinterlassen. Näheres findet der Leser im Kapitel „Rhinomioplastik“, das zahlreiche Beispiele für die Resektionsmethoden enthält.

### II. Richtigstellung oder Orthoplastik (Reposition und Syndese).

Die Orthoplastik besteht in der Richtigstellung oder Stellungskorrektur von ganzen Organen oder Organteilen. Sie umfaßt a) die Geraderichtung der Gesichtsteile, welche dauernd ihre normale Stellung verlassen haben oder von vornherein in abnormer Stellung gewachsen sind (Deviationskorrekturen). b) Die Richtigstellung und feste Zusammenfüzung von Teilen eines Organs, die normalerweise zusammengewachsen sind in Wirklichkeit aber durch Narben oder klaffenden Spalt getrennt sind (syndetische Orthoplastik oder Raphoplastik). In beiden Fällen handelt es sich nicht (jedenfalls in der Hauptsache nicht) um Fortnahme überflüssigen oder Ersatz fehlenden, sondern um Richtigstellung vorhandenen Gewebes.

#### A. Die Geraderichtung schiefer Organe. (Reposition, Korrektur von Asymmetrien.)

Die Deviationskorrekturen bestehen in der Beseitigung der Asymmetrien von Gesichtsteilen z. B. von Schiefnasen. Sie werden durch unblutige und blutige Reposition bewirkt. Es sei gestattet diese Bezeichnung auch für die Korrektur der angeborenen Asymmetrien zu gebrauchen, zumal da die Methoden identisch sind mit den Methoden für die Beseitigung der erworbenen Asymmetrien.

Bei der unblutigen Reposition findet die Richtigstellung des in falscher Lage befindlichen Körperteiles nur durch Druck, mechanische Mittel, z. B. durch Druck mit den Händen, ohne blutigen Eingriff statt. Bei der blutigen Reposition geht dem eigentlichen Zurechtrücken die operative, also blutige Lockerung des in abnormer Stellung befindlichen Teiles aus seiner Umgebung voraus, und zwar so weit, daß seine Richtigstellung und die Erhaltung in korrigierter Stellung auf grob-mechanischem Wege erfolgen kann.

Angewandt wird die unblutige, d. h. nicht operative Reposition bei traumatischer Schiefnase etwa bis zur fünften Woche nach der Verletzung (s. Fig. 201 im Kapitel „Schiefnase“) und bei Kiefergelenkverrenkung. Auch die Reposition der dislozierten Kiefertile nach Schröder durch Drahtverbände usw. gehört hierher.

Die blutige Reposition findet besonders in der Rhinoplastik bei der Korrektur der knöchernen Schiefnase (mag diese angeboren oder erworben sein) Anwendung. Auch die operative Hebung des Mundwinkels, der Unterlippe, sind der blutigen Reposition zuzuzählen und ebenso die operative Verschmälerung der knöchernen Nase, bei welcher die knöchernen Seitenwände der Nase nach der Mitte verlagert werden, ohne daß etwas fortgenommen oder hinzugefügt wird (siehe das Kapitel „Verschmälerung der knöchernen Nase“).

### **B. Die syndetische Orthoplastik oder Syndese. (Korrektur der Spaltbildungen.)**

Die syndetische Orthoplastik besteht in der Zusammenfügung der selbstverständlich vorher aufgefrischten Defektränder durch feste Naht. Sie findet Anwendung bei Korrektur der Lippenspalten, mancher Fälle von Doggenasen und besonders bei kleinen Hautdefekten. Fig. 85 zeigt einen solchen kleinen Defekt mit schematischer Anfrischung der Defektränder, Fig. 86 den Zustand nach der Zusammenziehung der Wundränder. Erweist sich bei der Zusammenziehung der Wundränder die Spannung als zu stark, so daß die Nekrose der Wundränder zu befürchten wäre, so kann man nach Celsus Entspannungsschnitte machen, ungefähr parallel zur Nahtlinie (s. Fig. 87 und 88). Auch die Uranoplastik stellt bei aller Subtilität der Technik im Prinzip nichts anderes dar als eine Zusammenfügung der (vorher angefrischten) Defektränder nach vorausgegangener Entspannung nach Celsus. Die häufigste Anwendung hat die syndetische Methode bei der Schließung der sekundären, gelegentlich einer Stielplastik geschaffenen Defekte.

Auf syndetischem Wege kann man auch zwei verschiedenlange Wundränder in eine Linie bringen, und zwar dadurch, daß man den langen und den kurzen Wundrand für die Naht in die gleiche Anzahl Teile teilt und dann die korrespondierenden Stellen durch Knopfnähte vereinigt. Eine solche Naht nannte man früher (Dieffenbach u. a.) „Naht mit Verhalten“. Ich pflege sie als korrespondierende Naht zu bezeichnen.

Einen Übergang zu der im folgenden Abschnitt behandelten Transplantation stellt die plastische Verlagerung der Haut und sonstigen Gewebsteile dar. Sie kann dadurch geschehen, daß man nach Ausführung eines einfachen Schnittes an der zu korrigierenden Stelle den einen der beiden Wundränder in der Längsrichtung gegen den anderen verschiebt und dann in der neu gegebenen Stellung die jetzt gegenüberliegenden Stellen miteinander vernäht (Treppeennaht). Es ist dies eine Art von Lappenverschiebung.

Das Verfahren findet besonders bei der Hängewangenplastik und einzeitigen Hebung der Mamma Verwendung.

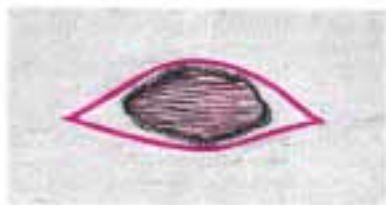

Fig. 85.




Fig. 86.

Schließung des Defektes durch einfache Excision und Zusammenziehung (Syndese) der Wundränder durch Knopfnähte.



Fig. 87.

Verfahren des Celsus.




Fig. 88.

Verfahren des Celsus.

(Mit zwei Entspannungsschnitten.)

### III. Ersatz von Defekten oder Neoplastik (Transplantation, Implantation, Entese).

Unter Transplantation versteht man die Einpflanzung lebenden Gewebes in einen Defekt.

Wird das Ersatzmaterial von der Entnahmestelle völlig losgetrennt, so spricht man von freier Plastik, freier Transplantation oder von ungestielter Plastik (Asteleoplastik). Bleibt der Lappen nach der Einpflanzung in den Defekt mit dem Mutterboden noch in Verbindung, so spricht man von Stiellappenplastik oder kurz Stielplastik (Steleoplastik)<sup>1)</sup>. Diesen Stiel nennt man auch Ernährungsbrücke, weil durch ihn die ernährende Blutzufuhr zum transplantierten Lappen sich vollzieht. Die Grundmethode der Transplantation umfaßt demnach zwei Hauptmethoden a) die Stielplastik und b) die ungestielte oder freie Plastik.

#### A. Die Stielplastik (Steleoplastik).

Bei der Stielplastik muß man folgende Methoden respektiv Anwendungsformen unterscheiden.

##### 1. Lappenverschiebung nach Burows Methode der beiden Dreiecke.

Der Stiel kann schmal und breit sein. Am breitesten ist er, wenn der Hautlappen von zwei Seiten unschnitten ist und nach seiner Ablösung nach einer Seite

<sup>1)</sup> ὁ στελεός = der Stiel.

verschoben wird. Man spricht dann von einer Lappenverschiebung. Diese einfachste Art der Lappenverschiebung hat besonders Burow angewandt und sie „die Methode der beiden Dreiecke“ genannt.

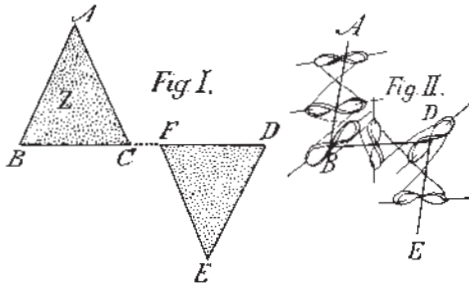


Fig. 89.

**Methode der beiden Dreiecke von Burow.**

(Originalbilder aus „Beschreibung einer neuen Transplantationsmethode von Prof. Burow 1856.)

Fig. 89 zeigt die seiner Publikation entnommenen Originalbilder. Da diese Abbildungen für den Lernenden nicht ohne weiteres verständlich sind, hab ich das Verfahren in den Fig. 90-93 verdeutlicht. Hierbei ist zu bemerken, daß das dem dreieckigen Defekt gegenüber gestellte Dreieck nichts anderes bedeuten kann als die Schnittführung zur Entfernung des Hautbuckels; der bei der Zusammenziehung der Wundränder des Defekts auf die entgegengesetzte Seite entsteht.

Fig. 90 zeigt einen dreieckigen Defekt und die Anfrischung, Fig. 91 einen der drei Anfrischungsschnitte verlängert zur Herstellung des verschieblichen Hautlappens, die Schraffierung zeigt die Ablösung der Haut von der Unterfläche an, Fig. 92 zeigt den



Fig. 90.  
Anfrischung des Defekts.

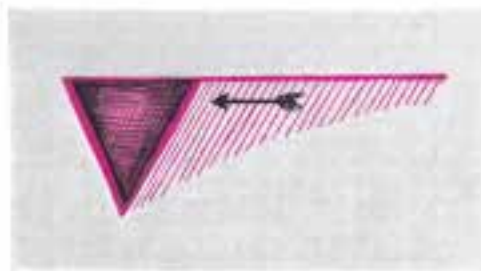


Fig. 91.  
Lappenverschiebung.




Fig. 92.  
Exclusion des auf der entgegengesetzten Seite entstehenden  
Buckels in Form eines Dreiecks.




Fig. 93.  
Naht.

**BUROWS METHODE AUSFÜHRLICHER DARGESTELLT VON J. JOSEPH.**

Zustand nach der Deckung des Defektes durch die Hautverschiebung und einen Teil der Naht; ferner den bei Heranziehung des Hautlappens auf der entgegengesetzten Seite entstandenen Hautbuckel, sowie die zu dessen Entfernung erforderlichen Schnitte,



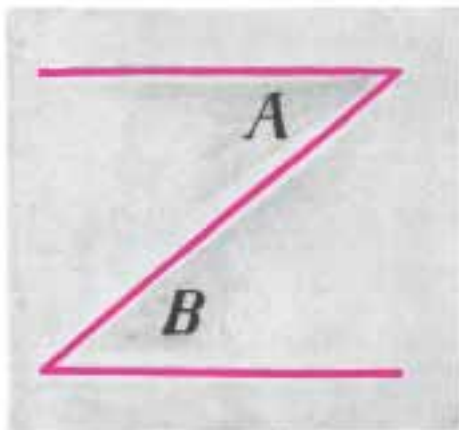
die mit der ursprünglichen Basis ein zweites Dreieck bilden. Fig. 93 zeigt den Zustand nach Entfernung dieses Dreiecks und nach vollständiger Naht.

Ist die zu deckende Fläche sehr breit und will man sie auch durch Lappenverschiebung decken, so muß man den Lappen noch an einer dritten Seite umschneiden und macht dann eine vollständige Lappenverschiebung (im Gegensatz zu der oben beschriebenen partiellen). Ein prägnantes Beispiel hierfür ist die Bildung der Unterlippe nach Dieffenbach (siehe die Figuren im Kapitel „Lippendefekte“). Der Lappen wird in solchem Falle um etwa 30–40° verschoben.

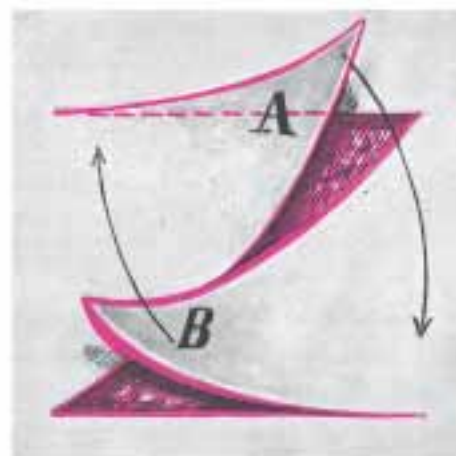
**2. Die Z-förmige Schnittführung (J. Joseph).**

(Austausch gestielter Lappen.)

Will man die Lage zweier benachbarter Hautstellen miteinander vertauschen, so empfiehlt sich die Z-förmige Schnittführung und die Umwandlung des Z in sein Spiegelbild.



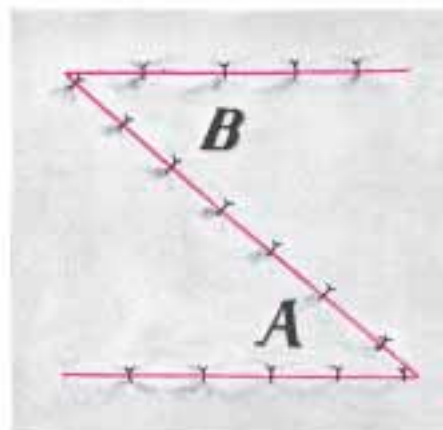
**Fig. 94.**  
Z-förmige Schnittführung.



**Fig. 95.**  
Die Lappen abgelöst und mobilisiert.



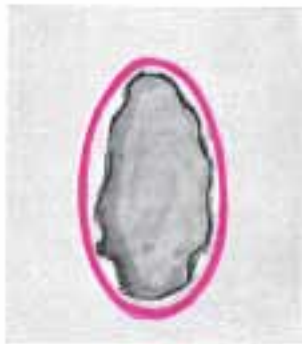**Fig. 96.**  
Die Lappen zum Austausch verschoben.



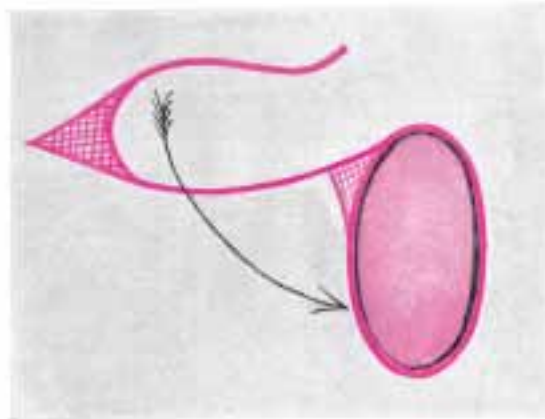
**Fig. 97.**  
Naht nach der Vertauschung der Lappen.

Z-FÖRMIGE SCHNITTFÜHRUNG NACH J. JOSEPH ZUM AUSTAUSCH BENACHBARTER HAUTBEZIRKE.

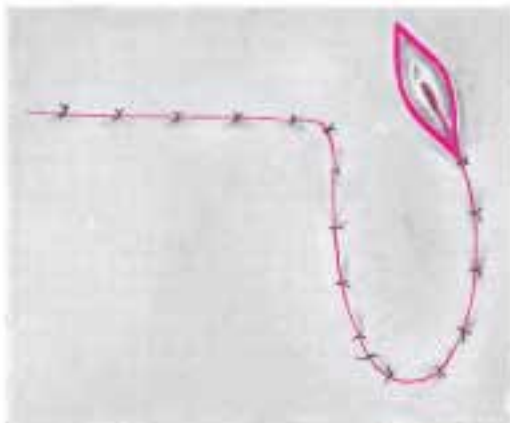
Zunächst wird die behaarte bzw. erhabene Stelle winklig oder annähernd winklig umschnitten (siehe Fig. 94); dann wird die unbehaarte resp. tiefe Hautstelle umfaßt. So entstehen zwei Dreiecke, welche verkehrt zueinander liegen, derart, daß bei dem einen die Basis nach links, die Spitze nach rechts, bei dem anderen die Basis



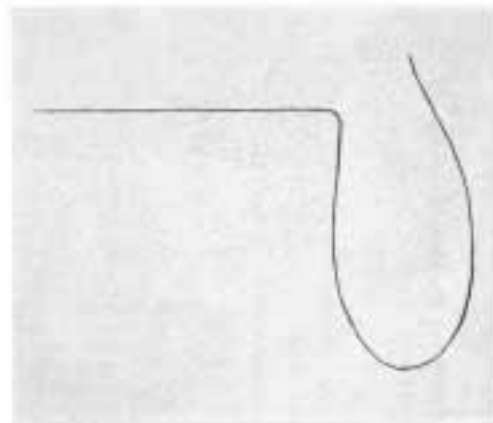
**Fig. 98.**  
Umschneidung des Defekts.



**Fig. 99.**  
Lappenbildung.



**Fig. 100.**  
Nach der Lappeneindrehung.



**Fig. 101.**  
Nach der vollständigen Naht.

#### RECHTWINKLIGE STEILLAPPENEINDREHUNG.

Ausführbar in einer Operation. Der bei der Eindrechung entstehende kleine Buckel (Fig. 100) wird in derselben Operation exzidiert.

nach rechts, die Spitze nach links gerichtet ist (Fig. 94). Präpariert man diese beiden dreieckigen Lappen von ihrer Spitze bis zu ihrer Basis (Fig. 95) und verschiebt den Lappen A mit der Spitze nach rechts unten (vom Beschauer), den Lappen B mit der Spitze nach links oben (s. Fig. 96), so ergibt sich der in Fig. 97 gezeichnete Zustand in Form des Spiegelbildes eines Z. Ich brauche nicht besonders auszuführen, daß die Linien nicht immer gerade so zu sein brauchen, daß vielmehr

die Schnittführung den besonderen Verhältnissen entsprechend modifiziert werden kann. Eine solche Vertauschung habe ich öfters vorgenommen, wenn die eine Hautstelle behaart, die benachbarte unbehaart war, während das umgekehrte Verhältnis das richtige gewesen wäre, oder wenn die eine Hautstelle zu erhaben und die andere zu tief war, während normalerweise die erhabene Stelle tief, die zu tiefe Stelle hätte erhaben sein sollen, wenn also kurz gesagt, Berg und Tal vertauscht werden sollten. Die Z-förmige Schnittführung kommt auch in Betracht als Nachkorrektur nach der Operation der angeborenen Lippenspalte, wo die weiße Lippenhaut und das verlagerte Lippenrot miteinander vertauscht werden (s. Kap. 16).

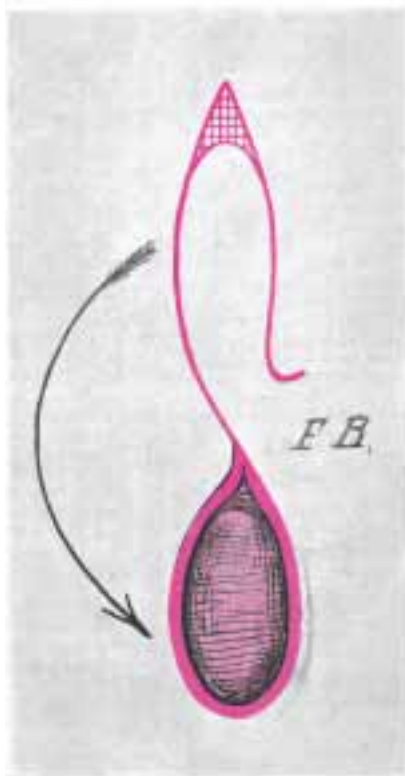


Fig. 102.

Lappenbildung.

(FB = Ernährungsbrücke.)



Fig. 103.

Eindrehung des Lappens.




Fig. 104.

Naht nach der Excision  
des Buckels.

## LAPPENEINDREHUNG UM 180°.

Nur in zwei Operationen ausführbar. Die Ernährungsbrücke bildet einen Buckel, der in einer zweiten Operation exzidiert wird.

**3. Lappeneindrehung (rechtwinklig und stumpfwinklig).**

Am häufigsten sind die Drehungen des Lappens um etwa 90° (s. Fig. 98–101, rechtwinklige Stiellappeneindrehung); doch können solche Stieldrehungen bis nahezu 180° mit Erfolg ausgeführt werden (s. die schematischen Fig. 102–104). — Werden solche Lappen der Nachbarschaft entnommen, so kann eine solche Plastik als regionale Stielplastik bezeichnet werden, während man sie als Fernstiellplastik bezeichnen kann,

wenn sie entfernten Körperteilen entnommen werden. Die häufigste derartige Überpflanzung ist die Transplantation aus dem Arm (s. 13. Kapitel „Totale Rhinoplastik“).

Zuweilen ist eine Verschiebung des Lappens in der Längsrichtung der Wundränder erforderlich, wie z. B. bei der Korrektur mancher Formen von Doggenasen.

#### 4. Lappenverschiebung in der Richtung der Wundränder.

##### a) Der Kriechlappen.

Zuweilen ist eine Verschiebung eines zungenförmigen Lappens in der Richtung der Wundränder erforderlich. Das ist sicher schon früher geschehen. Ich selbst habe diese

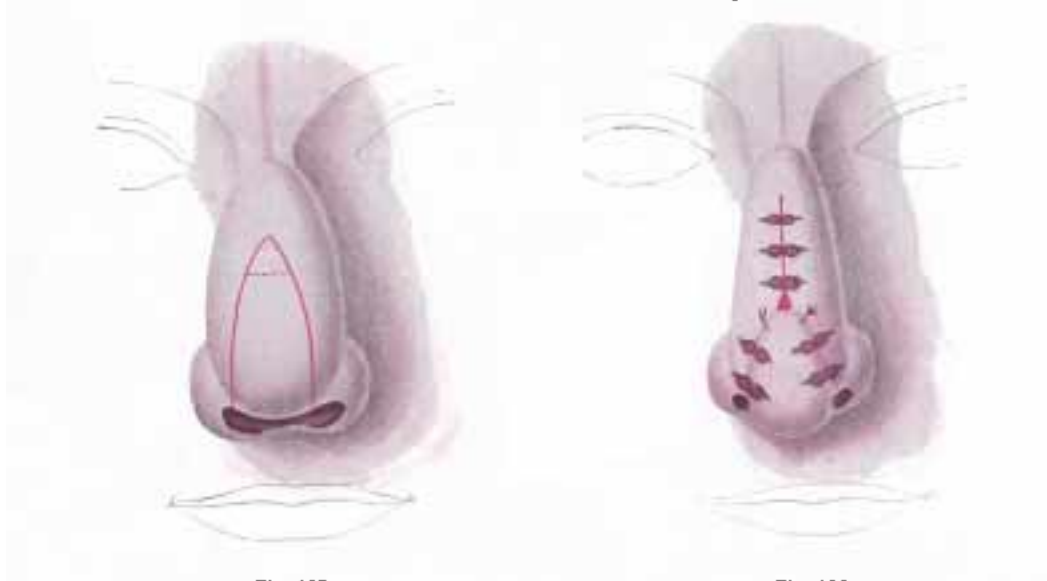


Fig. 105.

Fig. 106.

Fig. 105 und 106. Hautverdrängung nach Dieffenbach (V—Y-Methode).  
(Aus Fritze und Reich.)

Methode bei Korrektur einer Doggenase angewandt, und zwar zur Bildung der Nasenspitze aus dem Mittelstück der Oberlippe (s. das Kapitel 13 „Doggenase“). Ein solcher Lappen kriecht gewissermaßen wie eine Raupe. Man kann ihn daher zweckmäßig als Kriechlappen bezeichnen.

##### β) Hautverdrängung nach Dieffenbach (V—Y-Methode).

Hierher gehört auch die Methode der Hautverdrängung von Dieffenbach, die ich kurz „V—Y-Methode“ nennen möchte und die gewissermaßen ein Kriechen des Lappens in geringem Maße darstellt. Dieffenbach schneidet nämlich zur Verbesserung der zu flachen Nasenspitze ein umgekehrtes lateinisches V, drängt den Lappen in der Diagonale der beiden Schenkel des V nach abwärts und vereinigt die Wundränder in der Form eines verkehrt gestellten Y (Fig. 105 und 106).

#### 5. Umklappen des Lappens (Frontwechsel des Lappens).

Die genannten Arten der Lappenüberpflanzung haben das gemein, daß sie die äußere Haut zu ersetzen bestimmt sind, daß also ihre Oberfläche stets nach derselben oder ungefähr nach derselben Ebene zeigt oder, wenn ich so sagen darf, kein Frontwechsel



erforderlich ist. Ist aber die Schleimhaut zu ersetzen, so ist in der Regel ein völliger Frontwechsel, ein Umlappen des Lappens nötig, genau in der Art, wie man einen Kistendeckel umklappt. Fig. 108 zeigt ein solches Umlappen eines Hautlappens zum Zwecke des Ersatzes der Nasenschleimhaut. Fig. 107 zeigt den ersten Hautschnitt hierfür.

#### 6. Doppelgestielte Lappen oder Brückenlappen (Visierlappen).

Der gestielte Lappen hat in der Regel nur einen Stiel; er kann aber auch doppelt gestielt sein. Man nennt ihn dann Brückenlappen. Solche Brückenlappen, und zwar aus Kinnhaut wandte v. Ammon zum Zwecke des Unterlippenersatzes an.

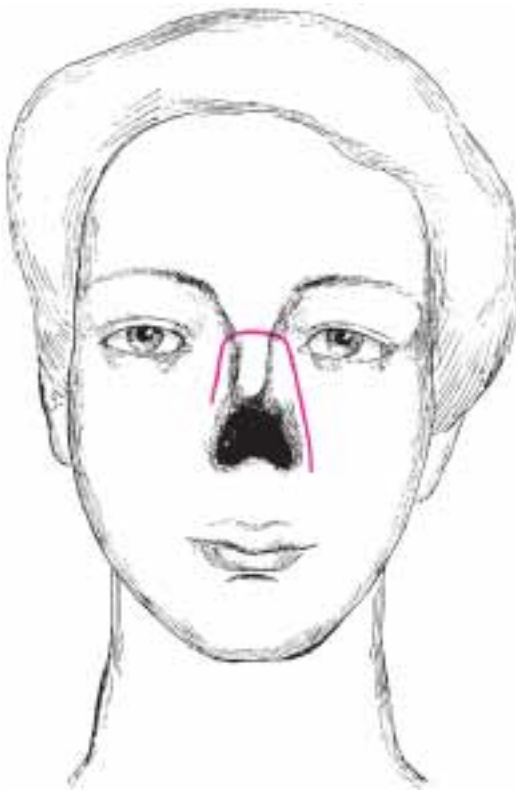


Fig. 107.  
Schnittführung auf der Nase für Transplantation  
aus dem Arm.

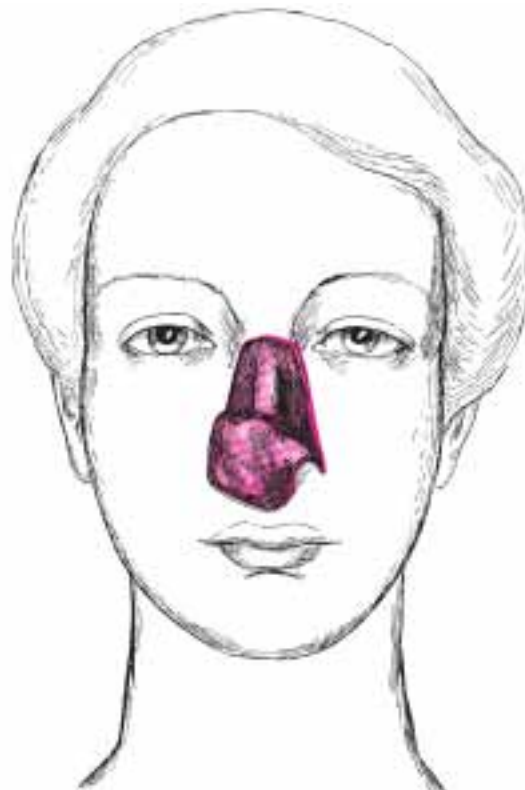


Fig. 108.  
Der Lappen für den Schleimhautersatz nach unten  
geklappt.

Wird ein Brückenkopfhautlappen nach Art eines Visiers über die Augen geschoben, so kann man von einem Visierlappen sprechen, wie er von dem Amerikaner Senn und dem Verfasser zum Ersatz von großen Gesichtsdefekten (Nase und Wangen) gebildet wurde (s. Kapitel „Wangenplastik“).

#### 7. Hautlappen mit Bindegewebsstiel ohne Hautstiel (nach Gersuny).

Der Hautlappen braucht nicht unbedingt an einem Hautstiel zu hängen. Der Hautlappen kann auch in günstigen Fällen nur aus Schleimhaut Unterhautbindegewebe bestehen. (Wangenschleimhautersatz nach Gersuny und Ersatz der Wangenhaut durch einen Temporalislappen ohne Hautstiel nach Kirchner. Siehe das Kapitel

Wangenersatzplastik.) Wenn eine genügend große Arterie in einem solchen Gewebstiel sich befindet, so ist das natürlich für die Vitalität des Lappens von besonderem Vorteil.

### 8. Zwei- und mehrzipfelige Lappen, Lappenspaltung.

Die bisher beschriebenen Stiellappen sind als in einem Stück bis zu ihrem Ende verlaufend gedacht. Oft muß man einen solchen Lappen noch in zwei oder auch drei Teile teilen.

In zwei Teile oder Zipfel muß man z. B. den Lappen teilen, wenn man aus einem Stirnlappen Ober- und Unterlid herstellen will. In drei Zipfel muß man den Lappen spalten, wenn man gleichzeitig aus einem großen Lappen Augenbraue, Schnurrbart und Kinn machen will (Lexer) (s. Kap. 17c Wangenersatzplastik). Mehr als drei Zipfel zu bilden, empfiehlt sich im allgemeinen nicht, da zu schmale Lappen leicht absterben können.

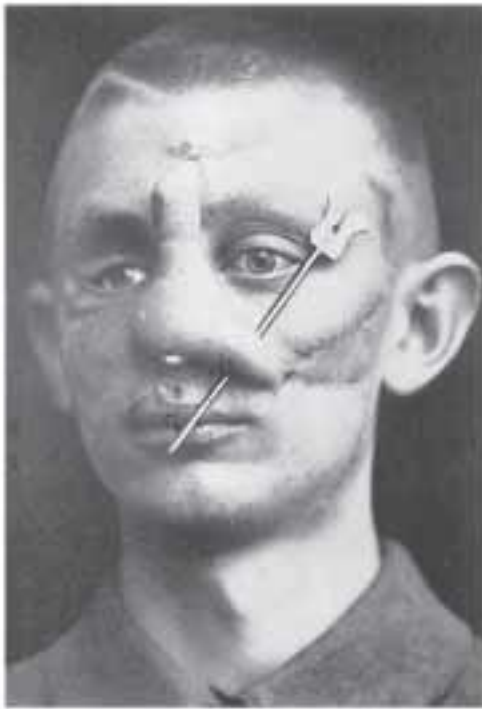

Fig. 109.

#### Sukzessive Lappenbildung.

(Zwischenstadium einer Rhinoplastik aus der lateralen Wangenhälfte.)

### 9. „Wanderlappen“ und „sukzessive Lappenbildung“.

Von einem „Wanderlappen“ kann man sprechen, wenn ein und derselbe Lappen über eine oder mehrere Zwischenstationen in den Defekt eingepflanzt wird, so z. B., wenn zur Deckung eines Nasendefekts ein Brustlappen zunächst auf den Arm und nach dessen Anheilung eben dieser Brustlappen auf den Nasendefekt überpflanzt wird. Der Lappen wandert also gewissermaßen von Brust auf den Arm und von dort auf die Nase.

Als „Wanderlappenbildung“ wird aber auch — meines Erachtens mit Unrecht — in der Literatur bisweilen ein operatives Vorgehen bezeichnet, bei dem der Defekt aus der nächsten Nachbarschaft gedeckt und dieser sekundäre (artefizielle) Defekt durch einen neuen Lappen gedeckt wird, also wenn z. B. ein Nasendefekt aus der Wange und der Wangendefekt aus der Halshaut ersetzt wird.

In solchen Fällen findet ein Wandern des zuerst überpflanzten Lappens nicht statt, sondern sukzessive die Verwendung neuer Lappen. Ich möchte diese Art des operativen Vorgehens daher als „sukzessive Lappenbildung“ bezeichnen. Bei der Wanderlappenbildung wird also stets derselbe Lappen weiter überpflanzt, während bei der sukzessiven Lappenüberpflanzung stets neue Lappen verwendet werden. Ein weiterer Unterschied zwischen der sukzessiven und der Wanderlappenbildung ist der, daß im ersteren Falle der primäre Defekt gleich zuerst, im letzteren Falle zuletzt gedeckt wird. Fig. 109 zeigt in einem praktischen Falle eine solche sukzessive Lappenbildung. Der Nasendefekt wird durch einen Wangenlappen ersetzt und der hierdurch entstandene Wangendefekt durch einen zweiten Wangenlappen aus der Gegend des Kieferwinkels gedeckt.