

U. Schiefer • H. Wilhelm • E. Zrenner • A. Burk

Praktische Neuroophthalmologie

A stylized graphic featuring a light blue brain silhouette in the background. Overlaid on the brain are several blue, wavy lines that curve downwards and then upwards, resembling neural pathways or optic nerves. At the bottom center of these lines is a stylized eye graphic with a red upper eyelid, a blue iris, and a yellow lower eyelid.

E. Apfelstedt-Sylla
D. Besch
K. Gardill
E. Grote
H. Jägle
H. Krastel
B. Lorenz
S. Pitz
J. Schiller
B. Wilhelm

G. Becker
U. Ernemann
J. Gawlowski
V. Herzau
G. Kommerell
B. Leo-Kottler
T. Nägele
S. Trauzettel-Klosinski
H. Wiethölter
J. Zihl

Kaden Verlag

Inhalt

Kapitel 1

Anamnese und neuroophthalmologische Notfälle

U. Schiefer, H. Wilhelm 1

Kapitel 2

Unklare Sehstörungen – Diagnostisches Strategieschema

H. Wilhelm, U. Schiefer, E. Zrenner 5

Kapitel 3

Funktionelle Anatomie der menschlichen Sehbahn

U. Schiefer 19

Kapitel 4

Perimetrie

U. Schiefer, J. Schiller 29

Kapitel 5

Diagnostik von Pupillenstörungen

H. Wilhelm, B. Wilhelm 53

Kapitel 6

Farbsinnstörungen bei neuroophthalmologischen Erkrankungen

H. Jägle, E. Zrenner, H. Krastel 67

Kapitel 7

Elektrophysiologie

E. Apfelstedt-Sylla, E. Zrenner 81

Kapitel 8

Papillenveränderungen und Sehnervenerkrankungen

H. Wilhelm, U. Schiefer 97

Kapitel 9

Neuroophthalmologische Erkrankungen der Orbita

S. Pitz 119

Kapitel 10

Infranukleäre Motilitätsstörungen

V. Herzau 129

Kapitel 11

Supranukleäre Motilitätsstörungen

G. Kommerell 147

Kapitel 12

Neuroophthalmologisch relevante Hirntumoren

B. Leo-Kottler 163

Kapitel 13

Zentrale Sehstörungen

J. Zihl, U. Schiefer, J. Schiller 175

Kapitel 14

Passagere Sehstörungen

H. Wilhelm 185

Kapitel 15

Funktionelle Sehstörungen und Simulation

S. Trauzettel-Klosinski 193

Kapitel 16

Kopfschmerzen aus neuroophthalmologischer Sicht

H. Wiethölter, H. Wilhelm 205

Kapitel 17

Medikamentennebenwirkungen und Intoxikationen in der Neuroophthalmologie

E. Zrenner 213

Kapitel 18

Neuroophthalmologisch relevante hereditäre Erkrankungen

D. Besch 223

Kapitel 19

Pädiatrische Neuroophthalmologie

B. Lorenz 239

Kapitel 20

Neuroradiologische Diagnostik

U. Ernemann, T. Nägele 255

Kapitel 21

Neurologie

K. Gardill, H. Wiethölter 265

Kapitel 22

Neurochirurgie

J. Gawlowski, E. Grote 283

Kapitel 23

Strahlentherapie bei Tumoren der vorderen Sehbahn

G. Becker, R.-D. Kortmann, H. Wilhelm 291

Kapitel 24

Lesestörungen

S. Trauzettel-Klosinski 293

Sachregister 299

Anamnese und neuroophthalmologische Notfälle

U. Schiefer, H. Wilhelm

„Neuroophthalmologie ist zu 90% Anamneseerhebung“ (B. Hoyt) – Aufmerksames Zuhören, gezieltes Befragen und sorgfältige Bewertung der gewonnenen Informationen sind die wichtigsten Säulen dieser primär

diagnostisch ausgerichteten ophthalmologischen Spezialdisziplin. Der hier investierte Aufwand spart Zeit und überflüssige, teure Zusatzuntersuchungen.

Anamneseerhebung

Wenn möglich, sollte man bereits vorliegende Daten schon vor dem Anamnesegespräch sichten. Meist ist es sinnvoll, begleitende Bezugspersonen, wie z.B. Ehepartner, nahe Verwandte, in die Anamneseerhebung mit einzubeziehen, sofern dies allen Gesprächspartnern recht ist. Oft kann der nicht unmittelbar Betroffene Fakten beisteuern, die dem Patienten entgangen oder entfallen sind. Den nicht selten verunsicherten, ängstlichen Patienten hilft es sehr, wenn sich der befragende Arzt in verständlicher Form ohne „Fachlatein“ ihnen zuwendet.

Bei Kindern ist darauf zu achten, das Anamnesegespräch nicht zu lang werden zu lassen, da sonst die Bereitschaft zur nachfolgenden Untersuchung sinkt. Gegebenenfalls muß man hier in den Pausen oder nach Abschluß der Untersuchungen noch einmal gezielt nachfragen.

Das nachfolgende Anamneseschema soll einen groben Anhalt für einen sinnvollen Fragenkatalog geben, der situationsgemäß erweitert oder beschränkt werden kann (Tabelle 1.1).

Von besonderer Bedeutung bei der „jetzigen Augenanamnese“ ist es, möglichst exakt den Zeitpunkt und die Geschwindigkeit des Symptomeintritts zu eruieren; dies wird natürlich um so schwieriger, je länger dieser zurückliegt und je langsamer dieser fortschreitet. Auch sollte man sich ein genaues Bild über Auslöser, zeitliche Zusammenhänge, Begleitsymptome und den aktuellen weiteren Verlauf verschaffen. Die Kenntnis dieser Fakten ermöglicht

oft schon eine erste Zuordnung in verschiedene Erkrankungsklassen (Abbildung 1.1).

Neuroophthalmologische Notfallsituationen

Schon bei der Anamneseerhebung sollte man auf Details achten, die auf – potentiell lebensbedrohliche – neuroophthalmologische Katastrophen hinweisen; eine Auflistung mit entsprechenden Kapitelquerverweisen findet sich in Tabelle 1.2.

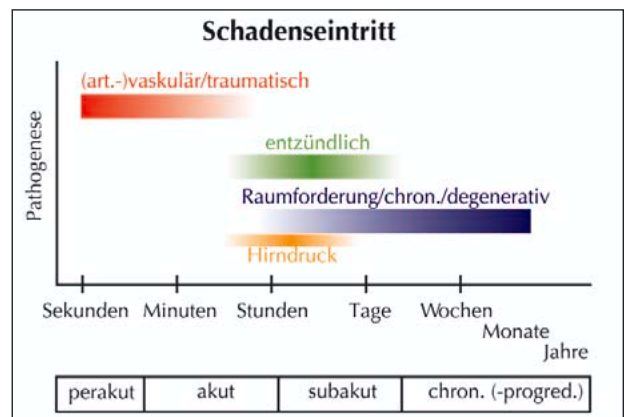


Abbildung 1.1: Charakteristischer Symptomeintritt und -verlauf (einer) neuroophthalmologisch relevanter Krankheitsbilder

Tabelle 1.1: Fragenkatalog zur (neuro-)ophthalmologischen Anamneseerhebung

Jetzige Augenanamnese (JA)	Ophthalmologische Familienanamnese (FA)
<ul style="list-style-type: none"> • Aktuelle Beschwerden: Seit wann - Auslöser - Verlauf • Beschwerden zum Untersuchungszeitpunkt • Allgemeine Begleitscheinungen • Bisherige Maßnahmen 	<p><i>(Bei Auffälligkeiten: → Stammbaum)</i></p> <ul style="list-style-type: none"> • Schwerwiegende (erbliche) Augenerkrankungen in der Familie: Hohe Fehlsichtigkeit, Schielen, Grauer Star, Netzhautablösung, erhöhter Augeninnendruck / Glaukom / „Grüner Star“ (Anmerkung s.o.), Farbsinnstörung, Sehnervenschwund, Erblindung, Lesestörungen trotz Brille in höherem Alter (altersbezogene Makuladegeneration)
Allgemeine Augenanamnese (AA)	Eigene Allgemeinanamnese (EA)
<p><i>(Jeweils Eintrittszeitpunkt/ Lebensalter erfragen)</i></p> <ul style="list-style-type: none"> • In der Kindheit beidseits gleich gut gesehen (→ „Schwachsichtigkeit“/Amblyopie) • Seit welchem Lebensalter erste Brille (wegen...) • Seit welchem Lebensalter Kontaktlinsen (Art: [halb-]hart, weich) • Nie geschielt (Wurde ein Auge „abgeklebt“/ Okklusion, Sehschulbehandlung) • Augenoperationen, Augenverletzungen, schwerwiegende Augenentzündungen • Erhöhter Augeninnendruck (Glaukom, [Begriff „Grüner Star“ tunlichst vermeiden!]) • Grauer Star (Linsentrübungen) • Angeborene Farbsinnstörungen (→ Männer) • Sonstige Beeinträchtigungen: Gesichtsfelddefekte, Lesestörungen, Blendungsempfindlichkeit, Störungen der Dunkelanpassung, Beeinträchtigung der Sehwahrnehmung oder -verarbeitung) • Augenmedikamente / Augentropfen 	<p><i>(Gegebenenfalls Eintrittszeitpunkt / Lebensalter erfragen)</i></p> <ul style="list-style-type: none"> • Organerkrankungen: Herz, Lunge, Leber, Niere, Magen-Darm-Trakt, Gehirn, Gefäßsystem, Tumorerkrankungen • Operationen / Krankenhausaufenthalte / Unfälle • Stoffwechselerkrankungen: Blutzucker, Schilddrüse, Fettstoffwechsel, Gicht • Bluthochdruck • Nikotin- / Alkohol- / (Drogen-)Konsum • Allergien • Medikamente
	Soziale Anamnese (SA)
	<ul style="list-style-type: none"> • (Schul-) Ausbildung / berufliche Tätigkeit • Familienstand / Kinder • Behinderungen / Schwerbehindertenausweis / Blindengeld

Tabelle 1.2: Neuroophthalmologische Notfallsituationen und deren Leitsymptome

Notfall	Leitsymptome	Cave
Hirndruck	<p>Stauungspapille (siehe Kapitel 8, 12)</p> <p>(beidseitige) Abduzensparese (siehe Kapitel 10)</p> <p>Sehschärfe initial gut – in fortgeschrittenem Stadium Obskurationen</p> <p>Parinaud-Syndrom (siehe Kapitel 11)</p> <p>Kopfschmerz (im Liegen zunehmend, siehe Kapitel 16)</p> <p>Nüchternbrechen</p>	Hirnstammeinklemmung, Herz-Kreislauf-, Atem-Stillstand, hämorrhagische Infarkte bei Venensinusthrombose
Maligne Hypertonie	<p>Bild einer Stauungspapille</p> <p>weitere Zeichen einer hypertensiven Retinopathie (Silberdrahtarterien, Kreuzungszeichen, lokale Gefäßverschlüsse, harte und weiche Exsudate)</p> <p>Sehschärfe (und allgemeiner Befund) initial gut</p>	Hirninfrakt, Myokardinfarkt
Karotidisdissektion	<p>akutes Horner-Syndrom (siehe Kapitel 5)</p> <p>heftige Schmerzen, ipsilateral in Hals, Kiefer und Ohr ausstrahlend</p> <p>spontan (Marfan-, Ehlers-Danlos-Syndrom prädisponierend) oder traumatisch (Sport, chiropraktische Manipulationen)</p>	embolischer Hirninfrakt
Hypophysenapoplex	<p>(hemianope) Gesichtsfelddefekte (siehe Kapitel 3, 4)</p> <p>relativer afferenter Pupillendefekt (siehe Kapitel 5)</p> <p>Motilitätseinschränkung, Trigeminaffektion (N. V₁₊₂)</p> <p>evtl. Optikusatrophie</p> <p>in ausgeprägten Fällen: Bewußtseins(ein)trübung / Koma</p>	Subarachnoidalblutung, Hirndrucksteigerung mit vitaler Gefährdung, Erblindung
Zerebraler Insult	<p>Hirndruckzeichen (siehe Kapitel 8, 12)</p> <p>motorische / sensorische Halbseiten-Symptomatik (siehe Kapitel 21)</p> <p>Augenbewegungsstörungen</p> <p>Bewußtseins(ein)trübung</p>	Hirndrucksteigerung mit vitaler Gefährdung, Ausfall lebenswichtiger Zentren
Aneurysma	<p>akute Okulomotoriusparese mit Pupillenbeteiligung (siehe Kapitel 10)</p> <p>plötzlicher, heftigster Kopfschmerz („Schlag ins Genick“)</p> <p>Nackensteifigkeit</p> <p>Bewußtseins(ein)trübung (siehe Kapitel 21)</p>	tödliche Subarachnoidalblutung

Notfall	Leitsymptome	Cave
Multiple Gefäßverschlüsse	mehrfache retinale Ischämien (Cotton-wool-Herde) im Rahmen einer Endokarditis, Paraneoplasie oder Vaskulitis	Herzstillstand, maligne Grunderkrankung, weitere lebensbedrohliche Infarkte
Wernicke-Enzephalopathie (Thiamin-Mangel)	Nystagmus Augenbewegungsstörungen Bewußtseins(ein)trübung weitere Hirnnervenausfälle häufig Alkoholiker, Mangelernährung parenterale Ernährung, Vitamin B1 führt zu rascher Remission	Tod durch mehrfache Organschäden
Orbitaphlegmone	(schmerzhafter) Exophthalmus (siehe Kapitel 9) Motilitätseinschränkung entzündliche Optikusmitbeteiligung (siehe Kapitel 9, 10) lokale und allgemeine Entzündungszeichen	septische Sinus-cavernosus-Thrombose (besonders gefährlich: Mukormykose)
Arteriitis temporalis	schwere anteriore ischämische Optikusneuropathie (AION, siehe Kapitel 8) Schmerzen im Bereich der Temporalarterie(n) sowie beim Kämmen und Kauen Motilitätsstörungen BSG stark erhöht, CRP erhöht allgemeines Krankheitsgefühl	Myokard-, Hirninfarkt, Erblindung
M. Whipple	okulomastikatorische Myorhythmie als pathognomonische Augenbewegungsstörung: rhythmische Konvergenzbewegungen der Augen, begleitet von synchronen Bewegungen der Kiefer- und Schlundmuskulatur Ursache: bakterielle Dünndarmerkrankung (Tropheryma Whippelii) allgemein-klinisch: Bild eines Malabsorptionssyndroms	Erkrankung führt unbehandelt zum Tode (durch Antibiotikagabe [Cotrimazol] heilbar!)
Botulismus	initial gastroenteritische Symptome (Übelkeit, Erbrechen, Obstipation) zirka 4 Tage nach Intoxikation (verdorbene Lebensmittel) nachfolgend bilaterale verminderte Pupillenlichtreaktion, vollständige Akkommodationslähmung (siehe Kapitel 5) im weiteren Verlauf äußere Augenmuskellähmungen allgemeine Paresen unter Einbeziehung der Schluck- und Atemmuskulatur, Mundtrockenheit	Atemlähmung

Unklare Sehstörungen

– Diagnostisches Strategieschema

H. Wilhelm, U. Schiefer, E. Zrenner

Für die meisten Augenärzte ist dies eine ganz alltägliche Herausforderung: Ein Patient sieht schlechter, als man nach erster Inspektion erwartet. Meistens klärt eine erneute sorgfältige Untersuchung die Situation, manchmal ist aber auch nach dem zweiten Blick noch alles offen. Die Zeit ist knapp bemessen, und man gerät in Versuchung, den Patienten weiterzuleiten, etwa zu einem Neurologen oder zur nächsten Augenklinik. Die dort vorhandenen Möglichkeiten apparativer Diagnostik verleiten nicht selten zum ungezielten Einsatz: Irgendeine Erklärung für die Sehinderung muß sich

schließlich finden. Ungezielte Diagnostik ist gefährlich und teuer. Sie kann für den Patienten zur Irrfahrt durch die Neurodiagnostik werden, an deren Ende er unzufrieden und neurotisiert zu seinem Augenarzt zurückkehrt oder sich anderen Ärzten oder Paramedizinern zuwendet. Will der Augenarzt die richtige Diagnose auf dem kürzesten Weg erhalten, so muß er die Situation sorgfältig analysieren, bevor er den Patienten überweist, um logisch und problemorientiert anhand einer schlüssigen „Arbeitsdiagnose“ vorzugehen.

Diagnostisches Strategieschema



Eine Visusminderung kann ihre Ursache in folgenden Bereichen haben: Optik, Makula, Sehnerv, Chiasma oder retrochiasmale Sehbahn. Es kann sich aber auch um eine Amblyopie oder um eine Simulation handeln (Abbildung 2.1). Für alle diese Situationen gibt es richtungweisende Tests.

Der folgende Untersuchungsablauf hat sich bei der Suche nach der Ursache einer unklaren Sehverschlechterung bewährt.

Ausschluß einer optischen Störung

Entscheidend ist der korrigierte Visus. Die Probleme beginnen aber schon mit der bestmöglichen Korrektur. Trotz automatischer Refraktionsbestimmung kann selbst ein erfahrener Untersucher zu einem falschen Wert gelangen. Darüber hinaus gibt es optische Probleme, die sich allein durch die Refraktionsbestimmung nicht aufdecken lassen.

Untersuchung mittels stenopäischer Blende und Skioskop

Das einfachste Verfahren besteht darin, dem Patienten eine Lochblende vorzuhalten. Empfehlenswert ist eine Scheibe mit mehreren Löchern von etwa 1,5 - 2 mm Durchmesser, so daß der Patient schneller einen Durchblick findet. Mittels einer solchen Lochblende lassen sich die Auswirkungen aller optischer Unregelmäßigkeiten zumindest bessern. So wie die kleine Blende beim Fotoobjektiv dafür sorgt, daß auch Objekte außerhalb der Fokusebene ausreichend scharf abgebildet werden, sorgt die artifizielle „Abblendung“ in unserem Auge für ein scharfes Bild (Abbildung 2.2). Jeglicher optische Fehler profitiert von dieser Maßnahme, nicht nur eine Refraktionsanomalie. Unregelmäßigkeiten des kornealen Tränenfilms, irregulärer Hornhautastigmatismus, z.B. beim Keratokonus, Störungen der Linsenstruktur bei beginnender Katarakt und Nachstarbildung nach Kataraktoperation sind häufige Ursachen einer unklaren Visusminderung, die leicht falsch eingeschätzt werden.



Bei einer Verbesserung der Sehschärfe mit stenopäischer Blende um zwei Zeilen darf man sicher sein, daß ein optisches Problem vorliegt.

Allerdings ist bei den meisten Menschen ein geringes Ausmaß an Visusbesserung mittels einer stenopäischen Blende möglich, so daß Visusanstiege um weniger als zwei Zeilen mit Zurückhaltung bewertet werden müssen. Manche Patienten finden die Durchblicköffnung nicht und können keine verlässlichen Angaben machen.

! Bei retinalen Erkrankungen mit erhöhter Blendungsempfindlichkeit kann der Licht reduzierende Effekt der stenopäischen Lücke für die Visusbesserung verantwortlich sein. Wenn dieser Verdacht besteht, sollte man prüfen, ob ein Graufilter ebenso wirkt wie die stenopäische Lücke. Trifft dies zu, spricht dies für eine Netzhauterkrankung.

Objektivieren läßt sich ein Fehler der brechenden Medien mittels Skiaskopie. Dieser einfache Test macht optische Störungen sofort sichtbar. Ein Skiaskop zeigt auch geringe Unregelmäßigkeiten der Medien, oft besser als der Blick durch die Spaltlampe.

Theoretisch läßt sich auch die Sehschärfebestimmung mittels Laser-Interferenz diagnostisch nutzen. Diese Methode ist aber nicht immer und überall verfügbar und kann im Fall einer Amblyopie zu einem unrealistisch guten Ergebnis führen.

! Patienten mit Hypophysenadenomen und bitemporaler Hemianopsie geben in der Regel kein Scheuklappensehen an, da die Funktion des jeweils fehlenden temporalen Gesichtsfeldanteils weitestgehend vom intakten nasalen Gesichtsfeldbereich des Part-

nerauges übernommen wird. Stattdessen klagen sie nicht selten über „irgendwie seltsames Sehen“, Doppelbilder oder Leseschwierigkeiten. Diese Fusionsstörung resultiert in einem Aneinander-, Ineinander- und Auseinandergleiten der beiden Netzhauthälften, das im englischen Sprachraum treffend als „Hemifield slide“ (Halbfeldgleiten) bezeichnet wird (Abbildung 2.3 a).

Als weitere Konsequenz einer kompletten bitemporalen Hemianopsie ergibt sich beim Blick in die Nähe ein völliges Fehlen von visueller Information aus dem Gebiet hinter dem Fixationspunkt (Abbildung 2.3 b).

Optische Störung gefunden

Wenn sich die Sehschärfe mittels stenopäischer Blende verbessert und/oder sich optische Unregelmäßigkeiten im durchfallenden Licht zeigen, können folgende Ursachen vorliegen:

Falsche Refraktion

Eine Wiederholung der subjektiven und objektiven Refraktionsbestimmung, auch in Zykloplegie, ist unumgänglich. Die Ophthalmometrie kann einen unerkannten oder irregulären Hornhautastigmatismus aufdecken.

Korneale Probleme

Hornhautepithelstörungen können die Sehschärfe sehr stark herabsetzen. Am häufigsten ist dafür ein unzureichender Tränenfilm verantwortlich. Gar nicht so selten werden Patienten mit einer follikulären Konjunktivitis in einer

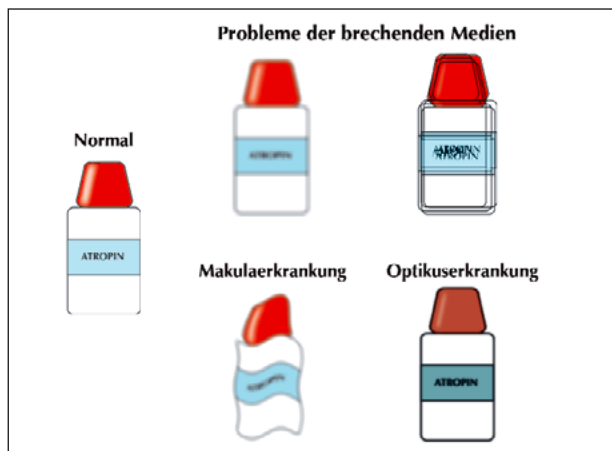


Abbildung 2.1: Wie der Patient seine Sehverschlechterung schildert, hängt von der Ursache ab. Bei Refraktionsfehlern ist das Bild verschwommen und es erscheinen Doppelkonturen. Bei Makulaerkrankungen dominieren Mikropsie und Metamorphosie, bei Optikuskrankungen ist das Bild dunkler und Farben werden schwächer wahrgenommen

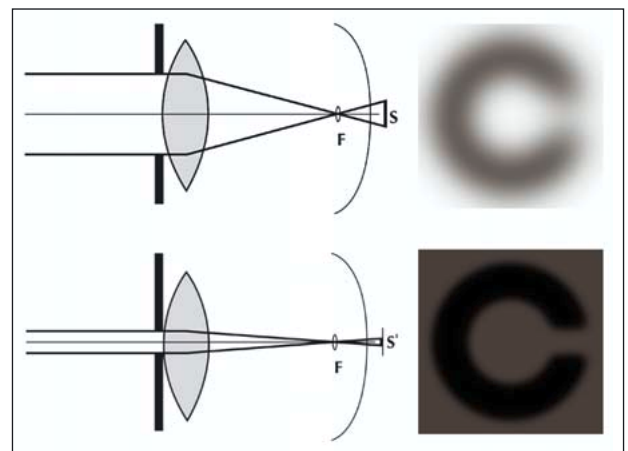


Abbildung 2.2: Die stenopäische Blende verkleinert den Zerstreuungskreis und erhöht die Bildschärfe bei optischen Störungen

neuroophthalmologischen Ambulanz vorgestellt. Ihre Beschwerden, Verschwommensehen und Augenschmerzen, auch bei Blickbewegungen, verleiten dazu, eine Optikusneuritis anzunehmen. Ein Blick unter das Oberlid zeigt die wahre Ursache. Auch eine Blepharitis marginalis oder ein Hordeolum können in ihrer Fähigkeit unterschätzt werden, den Visus durch Einwirkung auf die Hornhaut herabzusetzen.

Da die Hornhaut mit etwa 43 dpt das am stärksten brechende Element der Optik des Auges darstellt, wirken sich auch geringe Veränderungen wie Narben, Dystrophien oder ein gestörter Tränenfilm deutlich auf den Visus aus. Ein beginnender Keratokonus wird leicht übersehen und mitunter erst im höheren Erwachsenenalter entdeckt, wenn man schon gar nicht mehr mit dieser Diagnose rechnet. Ophthalmometer und Placidoscheibe helfen, diese Diagnose zu sichern. Eine probeweise eingesetzte Kontaktlinse bessert den Visus deutlich.

Linsenprobleme

Eine Katarakt wird selten übersehen. Dennoch werden beginnende Trübungen, Wasserspalten, Verdichtungen der hinteren Schale sowie irregulär brechende Grenzflächen bei Kernsklerose manchmal erst nach mehrmaligem Hinsehen erkannt. Eine Kontaktlinse bessert den Visus nicht, wohl aber die stenopäische Blende. Entsprechend nehmen die Probleme auch bei schlechtem Licht und weiter Pupille zu. Ganz typisch für solche optischen Störungen ist übrigens auch die Klage über monokulare Doppelbilder oder Schatten, die deutliche Konturen begleiten. Gar nicht so selten erfolgt die Vorstellung dieser Patienten in Schielabteilungen, da die Doppelbilder zunächst für binokular gehalten werden.

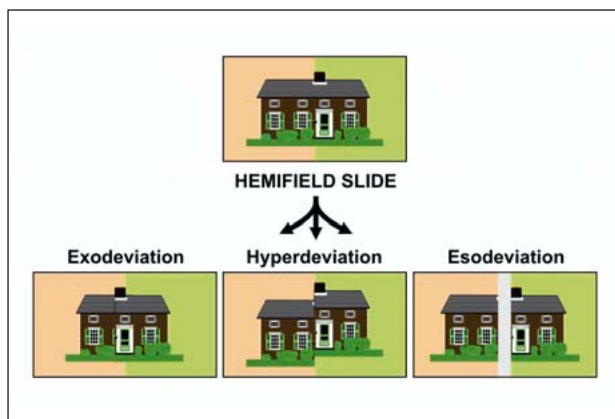


Abbildung 2.3 a): „Hemifield-slide“-Phänomen im Falle einer kompletten bitemporalen Hemianopsie. Auswirkungen auf die Objektwahrnehmung

Swinging-flashlight-Pupillentest

Wenn eine optische Störung ausgeschlossen ist, sollte der Swinging-flashlight-Test folgen. Er wird vor allem eine Sehnervenerkrankung anzeigen.

Der Test wird folgendermaßen durchgeführt (Abbildung 2.4): Der Patient fixiert ein Objekt in der Ferne in einem möglichst dunklen Raum. Als Lichtquelle dienen ein indirektes Ophthalmoskop oder eine Halogentaschenlampe. Man beleuchtet etwa 45° von unten (damit der Patient über die Lichtquelle hinweg schauen kann) zunächst beide Augen

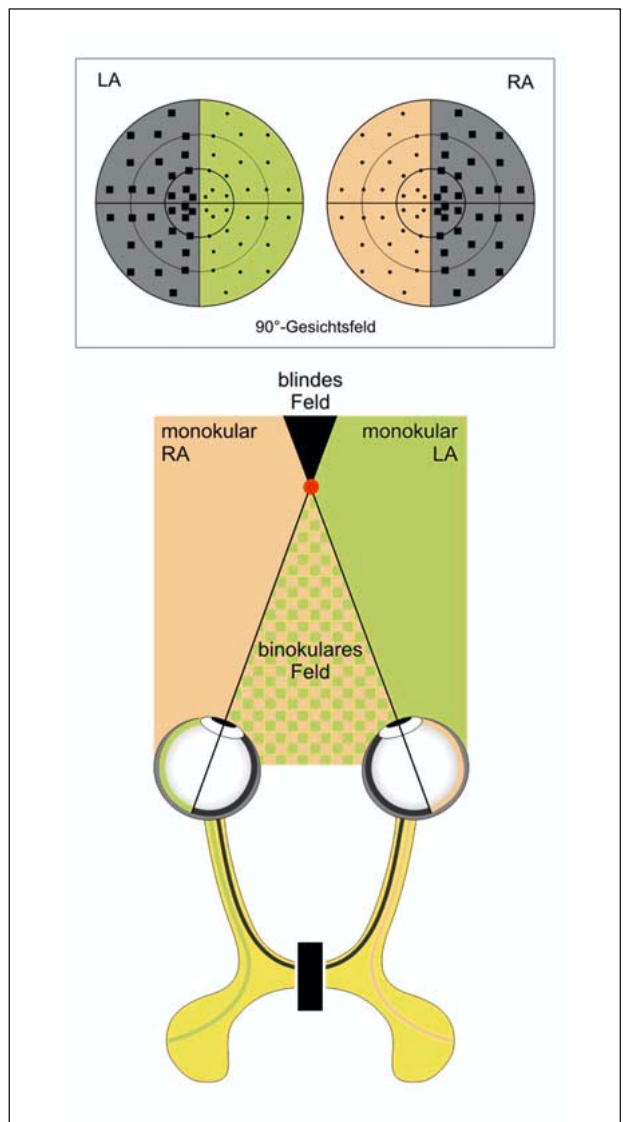


Abbildung 2.3 b): Auswirkungen einer kompletten bitemporalen Hemianopsie bei Nahfixation: Objekte hinter dem Fixationspunkt (rot) verschwinden im Nichts

gleichzeitig aus zwei unterschiedlichen Entfernungen. Dabei achtet man darauf, ob die Pupillen gleich weit sind und ob sie auf Licht reagieren (siehe Kapitel 5). Wenn keine Anisokorie besteht und die Pupillen ausreichend auf Licht reagieren, beginnt der Test. Zunächst wird ein Auge mit einem schwächeren Licht beleuchtet, nach 2-3 Sekunden wechselt man rasch zum Partnerauge, nach weiteren 2-3 Sekunden wieder zurück. Man wiederholt den Wechsel mindestens 4-5 mal, da die Pupillenreaktionen beträchtlich variieren können. Während der Untersuchung geschieht folgendes: Das erste Auge wird beleuchtet, seine Pupille verengt sich und bleibt eng, bis das Licht zum Partnerauge hinüberwechselt. Während des Wechsels erweitern sich beide Pupillen wieder etwas. Je langsamer man wechselt, desto mehr werden sich die Pupillen wieder erweitern. Außerdem genügen 2 bis 3 Sekunden um den retinalen Adaptationszustand zu ändern, das nicht beleuchtete Auge wird gering dunkeladaptiert. Deshalb werden sich beide Pupillen wieder verengen, wenn das Licht beim Partnerauge angekommen ist. Nun wird das Partnerauge wieder dunkeladaptiert und der Zyklus beginnt von neuem. Der Untersucher beobachtet genau die Geschwindigkeit und das Ausmaß der Pupillenkonstriktion am beleuchteten Auge und vergleicht beide Seiten. Reagiert eine Pupille schwächer, liegt ein pathologischer Befund vor. Fehlt die initiale Konstriktion oder kommt es sogar zu einer Pupillenerweiterung („pupillary escape“), dann besteht ein relativer afferenter Pupillendefekt und damit der Verdacht einer Sehnervenerkrankung.

Der Untersucher muß sich während des Swinging-flashlight-Tests an den Patienten anpassen, denn die Pupillen können sehr unterschiedlich reagieren. Bei träger Reaktion ermöglicht ein langsamer Wechsel eine bessere Erweiterung und damit auch ein größeres Ausmaß der Konstriktion. Lebhaft reagierenden Pupillen wird man hingegen mit einem schnellen Wechsel besser gerecht. Die Helligkeit des Lichts bzw. der Abstand zum Auge ermöglichen es ebenfalls, das Ausmaß der Konstriktion zu steuern: Die Pupille soll sich um etwa ein Drittel ihrer Ausgangsweite kontrahieren und der Sphinkter nicht „bis zum Anschlag“ gebracht werden



Der Test ist einfach, aber folgende Fehlerquellen bestehen:

- unterschiedlicher Abstand und Beleuchtungswinkel
- unterschiedlich lange Beobachtungszeit beider Augen
- zu schwaches oder zu helles Licht
- Fixationswechsel des Patienten oder Nahfixation bei der Untersuchung

Der Test funktioniert in der beschriebenen Form nicht mehr, wenn eine Pupille nicht auf Licht reagiert oder eine beträchtliche Anisokorie besteht. Da aber beide Pupillen

im Normalfall synchron reagieren würden, genügt es bei der besser reagierenden Pupille, die direkte mit der konsensuellen Lichtreaktion zu vergleichen. Um die beobachtete Pupille im Dunkeln sehen zu können, beleuchtet man tangential von der Seite, möglichst parallel zur Iris. Dann führt man die Wechselbeleuchtung durch. Ist die direkte Reaktion besser als die konsensuelle, besteht ein relativer afferenter Pupillendefekt auf der Gegenseite, ist die konsensuelle besser als die direkte, liegt der Defekt auf der beobachteten Seite.

Reagieren beide Pupillen sehr schlecht auf Licht, ist der Test nicht sinnvoll.



Ist man sich nicht sicher, ob ein relativer afferenter Pupillendefekt vorliegt, hilft es, den Swinging-flashlight-Test zu wiederholen, während man ein schwaches Graufilter (z.B. ein Lichtschutzglas mit 30-40 % Absorption) für einige Durchgänge vor jedes Auge hält. Besteht kein relativer afferenter Pupillendefekt, wandert der künstlich erzeugte relative afferente Pupillendefekt mit dem Filter oder der Befund bleibt unverändert unklar. Wenn tatsächlich ein relativer afferenter Pupillendefekt besteht, wird er deutlich verstärkt, wenn das Filterglas vor das betroffene Auge gehalten wird. Bei Säuglingen und Kleinkindern gelingt der Test mitunter nur mittels eines direkten Augenspiegels. Man beobachtet den roten Fundusreflex.

Relativer afferenter Pupillendefekt

Definition: Zeigt der Swinging-flashlight-Test ein pathologisches Ergebnis, spricht man von einem relativen afferenten Pupillendefekt (abgekürzt RAPD). Relativ deshalb, weil damit nur im Seitenvergleich festgestellt wird, daß die Pupillenreaktion schwächer ausfällt, wenn sie über das betroffene Auge ausgelöst wird.

Der Befund eines RAPD bedeutet keinesfalls, daß die andere Seite normal ist. Es kann sein, daß beide Augen in unterschiedlichem Ausmaße betroffen sind. Auch schließt das Fehlen eines RAPD nicht aus, daß beide Augen in gleichem Umfang betroffen sind.

Die große differentialdiagnostische Bedeutung des Swinging-flashlight-Tests wird klar, wenn man beachtet, unter welchen Bedingungen ein RAPD auftreten kann (Tabelle 2.1).



Eine Störung der optischen Medien, auch bis zur Visusherabsetzung auf Lichtscheinwahrnehmung, verursacht niemals einen relativen afferenten Pupillendefekt.

Die Neuroophthalmologie ist eine elementare augenärztliche Disziplin – sowohl im Hinblick auf Diagnostik als auch Therapie. Sie betrifft nicht nur das gesamte Sehorgan – den Augapfel und seine Anhangsgebilde, die aufsteigende Sehbahn und die efferenten Bahnen für die Steuerung der intra- und extraokulären Motorik, sondern auch den ganzen Menschen.

In diesem Buch wird das neuroophthalmologische Fachwissen interdisziplinär, praxisgerecht, kompakt und übersichtlich dargelegt. Zahlreiche Flußdiagramme und Tabellen weisen die diagnostischen und therapeutischen Wege. Viele Warnhinweise und Tips erleichtern die praktische Tätigkeit. Über 250 vorwiegend farbige Abbildungen veranschaulichen den eingängigen Text.

Die „Praktische Neuroophthalmologie“ ist sowohl Lehrbuch als auch Nachschlagewerk.

